

## ●症 例

生来健康な男性に発症し，改善と再増悪を繰り返したAFOPと考えられた1例

中西 徳彦<sup>a</sup> 大舘 祐治<sup>b</sup> 佐伯 和彦<sup>a</sup>  
中村 純也<sup>a</sup> 塩尻 正明<sup>a</sup> 近藤 晴香<sup>a</sup>

要旨：症例は43歳男性。咳嗽，発熱，労作時息切れのため愛媛県立中央病院を受診した。胸部HRCTでは両側肺の広範な浸潤影を認め，TBLBの所見はacute fibrinous and organizing pneumonia (AFOP)の部分像に合致すると考えられた。ステロイド治療にて自覚症状，胸部陰影ともに改善したが，ステロイド漸減に伴い2回再増悪を生じた。AFOPは通常のorganizing pneumonia (OP)より予後が悪く，特に繰り返す症例については十分な注意を要する。

キーワード：器質化肺炎，急性線維素性器質化肺炎，再発性，ステロイド療法

Organizing pneumonia (OP), Acute fibrinous and organizing pneumonia (AFOP),  
Recurrent exacerbations, Steroid therapy

## 緒 言

急性線維素性器質化肺炎 (acute fibrinous and organizing pneumonia : AFOP) はBeasleyら<sup>1)</sup>により提唱されたびまん性肺胞傷害 (diffuse alveolar damage : DAD) 型間質性肺炎の1亜型であり，2013年に改訂されたAmerican Thoracic Society/European Respiratory Society (ATS/ERS) のガイドライン<sup>2)</sup>ではrare histologic patternのなかに含まれている。特発性間質性肺炎 (idiopathic interstitial pneumonia : IIPs) のなかでは，Eplerら<sup>3)</sup>が提唱した器質性肺炎を伴う閉塞性細気管支炎 (bronchiolitis obliterans organizing pneumonia : BOOP) 以来，器質化肺炎 (organizing pneumonia : OP) はステロイドが著効し比較的予後がよい疾患と認識されていたが，Beasleyら<sup>1)</sup>の原著以来，必ずしもすべてのOPが予後がよいとは解されなくなった。特に，発症原因が不明で，DADをきたし人工呼吸器管理を必要とする例は，死亡するリスクが高いとされている<sup>1)</sup>。

今回我々は，基礎疾患のない中年男性に発症し，経気管支肺生検 (transbronchial lung biopsy : TBLB) でAFOPの部分像と考えられる所見を呈し，ステロイドが奏効す

るものの減量中に再増悪を繰り返した症例を経験したので報告する。

## 症 例

患者：43歳，男性。

主訴：咳嗽，発熱。

現病歴：20XX年10月中旬 (入院の3週間前) より咳嗽が続いた。咳は日中に多く，痰はほとんど出なかった。2日前に38℃の発熱に気づいた。修正Medical Research Council (MRC) 息切れスケールGrade 1の労作時息切れを自覚した。改善傾向がみられないため愛媛県立中央病院を受診した。胸部X線写真にて，両側肺の多発浸潤影を認めたため，精査治療目的で入院となった。

既往歴：特記事項なし

生活歴：喫煙歴なし，飲酒歴なし，ペット飼育歴なし，羽毛布団使用なし。

職業：技術職 (土木技師) であるが，現場に出ることは少なく，粉塵吸入の機会には乏しい。

入院時現症：意識清明。身長168cm，体重52kg，体温37.4℃，血圧124/68mmHg，脈拍102/分，経皮的動脈血酸素飽和度 (SpO<sub>2</sub>) 92% (室内気)。咽頭発赤なし，頸部リンパ節腫大なし。左下背部で吸気時にfine cracklesを聴取した。腹部異常なし。下肢浮腫なし。

入院時血液検査 (表1) では好中球優位の白血球増多，C反応性蛋白 (CRP) 上昇とSP-D高値を認めた。血清マイコプラズマ抗体は陰性であり，肺炎球菌尿中抗原・レジオネラ尿中抗原陰性であった。

胸部X線写真 (図1) では両側肺の広範な浸潤影を認

連絡先：中西 徳彦

〒790-0024 愛媛県松山市春日町83

<sup>a</sup>愛媛県立中央病院呼吸器内科

<sup>b</sup>松山市民病院病理診断科

(E-mail: c-nakanishi@eph.pref.ehime.jp)

(Received 25 Aug 2017/Accepted 7 May 2018)

表1 入院時検査所見

血算		生化学		血清	
WBC	12,840/ $\mu$ L	TP	5.9 g/dL	抗核抗体	<40倍
Neut	80.7 %	AST	42 U/L	MPO-ANCA	<1.3 IU/mL
Eos	0.9 %	ALT	46 U/L	PR3-ANCA	<1.3 IU/mL
Bas	0.2 %	ALP	340 U/L	KL-6	240 U/mL
Lym	7.9 %	LDH	265 U/L	SP-D	256.3 ng/mL
Mono	10.3 %	$\gamma$ -GTP	97 U/L	マイコプラズマ抗体	<40倍
RBC	$462 \times 10^4$ / $\mu$ L	BUN	9.6 mg/dL	尿中抗原	
Hb	13.1 g/dL	Cre	0.6 mg/dL	肺炎球菌	(-)
Plt	$32.7 \times 10^4$ / $\mu$ L	Na	132 mmol/L	レジオネラ	(-)
		K	4.0 mmol/L		
		Cl	94 mmol/L		
		FBS	94 mg/dL		
		CRP	13.06 mg/dL		

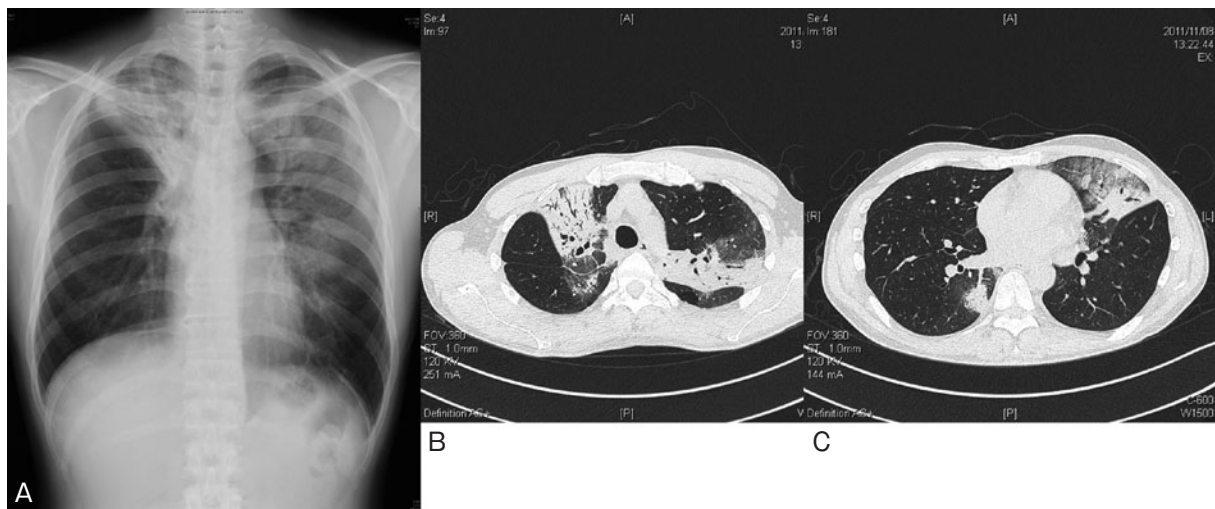


図1 入院時胸部画像所見。(A) 胸部X線写真では両側肺の浸潤影を認める。(B, C) 高分解能CT (high-resolution CT : HRCT) では, air bronchogramを伴う浸潤影とその周囲のすりガラス状陰影が両肺上葉を主体に肺門から胸膜側まで認められ, 容積減少を伴っている。

めた。高分解能CT (high-resolution CT : HRCT) では, air bronchogramを伴う consolidationとその周囲のすりガラス状陰影を右上葉および左上葉S<sup>1+2</sup>, 左舌区の肺門から胸膜側まで認めた。右下葉S<sup>6</sup>にも限局性の陰影を認めた。Consolidationの部分は容積減少傾向であった。

以上より, 器質化肺炎を疑い, 確定診断のため左舌区よりTBLBを行った。発熱・呼吸不全を呈しており短時間で気管支鏡検査を終了したいと考えていたため, 気管支肺胞洗浄 (bronchoalveolar lavage : BAL) は施行していない。

TBLBの所見では (図2), 肺の基本構造の改変はなく, 広範な線維素の気腔内析出がみられ, fibrin ballの形成から線維芽細胞や筋線維芽細胞による気腔内線維化をきたしている (図2A, B)。Phosphotungstic acid-hematoxylin

(PTAH) 染色で明瞭に染色される線維素を認めた (図2C, D)。気腔内滲出物や肉芽組織は, 一部で断片的な上皮をみるが, 表面は上皮で被覆されていない (図2E)。肺胞上皮部分では, II型上皮の増生がみられる。隔壁は浮腫状に腫大し肥厚している。少数のリンパ球を認めるが, 好中球はほとんど認めず, 炎症細胞の浸潤は軽度である。悪性所見は認められない。

以上より, TBLBの組織はAFOPの部分像と考え, 高用量のステロイド療法としてメチルプレドニゾロン (methylprednisolone : mPSL) 125mgを開始した。自覚症状, 胸部陰影ともに改善したが, ステロイドをプレドニゾロン (prednisolone : PSL) 5mgまで漸減したところ, 20XX+1年4月 (治療開始より6ヶ月後) に, 倦怠感と軽度の呼吸困難を自覚した。胸部X線写真および

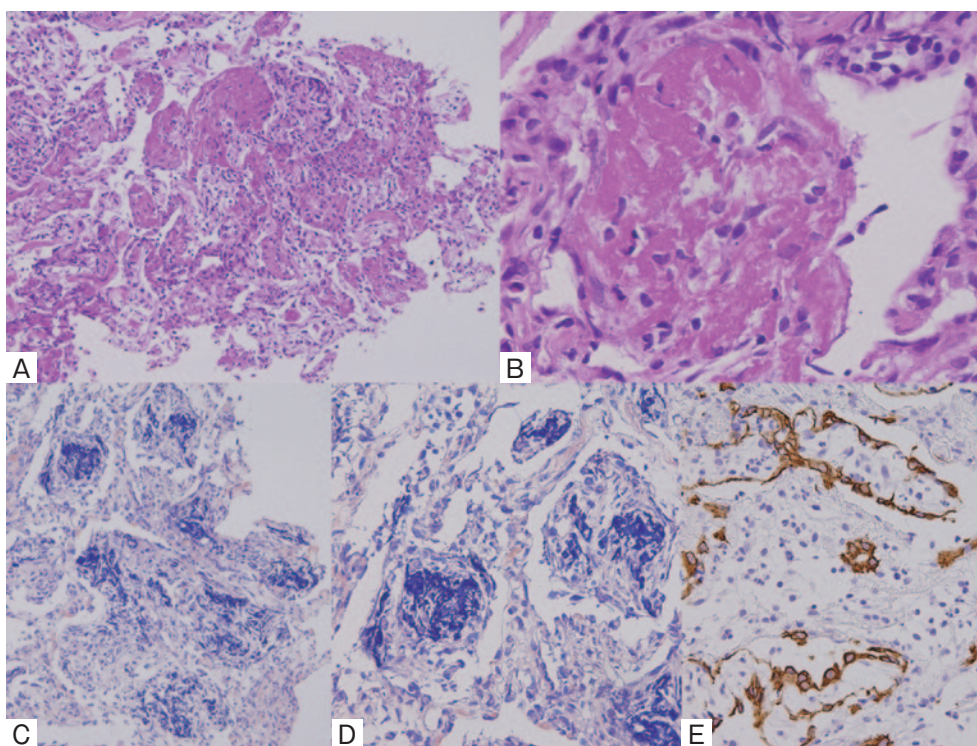


図2 TBLB所見。(A) Hematoxylin-eosin (HE) 染色 ( $\times 4$ )。広範な線維素の気腔内析出がみられ, fibrin ballから時間の経過とともに線維芽細胞や筋線維芽細胞による気腔内線維化が進行している。(B) HE染色 ( $\times 20$ )。Fibrinの気腔内への析出が顕著である。(C) Phosphotungstic acid-hematoxylin (PTAH) 染色 ( $\times 4$ )。気腔内の滲出物には青染されたfibrinが認められる。(D) PTAH染色 ( $\times 10$ )。Cの強拡大。(E) AE1/AE3染色。気腔内滲出物や肉芽組織は, 表面は上皮では被覆されず, 一部に断片的な上皮をみる。

HRCTにて右肺優位に浸潤影を認め, 再増悪と判断した。血清SP-Dは221.1ng/mLと再上昇していた。この時点で勤務は続けていたが, ほとんど現場には出ず, 事務仕事程度であった。プレドニゾン40mgに増量したところ陰影は改善した。ステロイド漸減するにあたり, アザチオプリン (azathioprine : AZP) を併用したが, 消化器症状のため継続できなかった。経過がよかったため, ステロイドを減量したが, プレドニゾン5mgまで漸減したところ, 20XX+2年1月 (1回目の再増悪より9ヶ月後) に2回目の再増悪を起こした。ステロイドをプレドニゾン40mgまで増量のうえ, 減量に際してシクロスポリン (cyclosporine A : CyA) 150mgを併用した。以上の治療により陰影は消失し, 以後, 20XX+6年現在まで再増悪を認めていない。

## 考 察

IIPsのうち, 特発性器質化肺炎 (cryptogenic organizing pneumonia : COP) は, Davisonら<sup>4)</sup>により提唱され, 肺胞腔内の器質化病変を主体とし, ステロイド治療により改善する病態とされている。Eplerら<sup>3)</sup>により報告されたBOOPもそれとほぼ同じ病態を指していると思われ,

日本呼吸器学会の「特発性間質性肺炎 診断と治療の手引き<sup>5)</sup>」でも「特発性器質化肺炎 (COP)」として記載されており, 予後良好の疾患である。しかしその一方で, Yoshinouchiら<sup>6)</sup>により, 器質化肺炎には, 線維素を含まないもの (I型) と線維素を含むもの (II型) が存在し, I型はステロイドに感受性がきわめて高く, 治療後ないし自然経過で完全に陰影が消失するが, II型では線維化が残り, 画像で陰影の完全消失はみられない, と報告されている。Beasleyら<sup>1)</sup>により報告されたAFOPは, 急激に生じた線維素陽性のII型肺胞上皮細胞の増生が広範に認められ, fibrin ball形成を認め, 急性の経過をとり, 人工呼吸器装着を要した患者は予後不良であるとされ, 17例中9例が死亡している。原因はさまざま, 時間経過とともに線維素が肉芽組織に置換されfibrinofibrous pneumoniaの形態をとる。これらの組織所見は, 特発性<sup>7)</sup>の他に, 肺移植後の患者におけるインフルエンザ感染<sup>8)</sup>, ヒト免疫不全ウイルス (human immunodeficiency virus : HIV) 患者に発生したニューモシスチス肺炎の治療経過<sup>9)</sup>, 膠原病<sup>10)</sup>, 骨髄移植後<sup>11)</sup> など多彩な症例で認められており, AFOPは単一の疾患概念とは考え難い<sup>1)</sup>。本症例では上皮で被覆されていない器質化病変が目立って



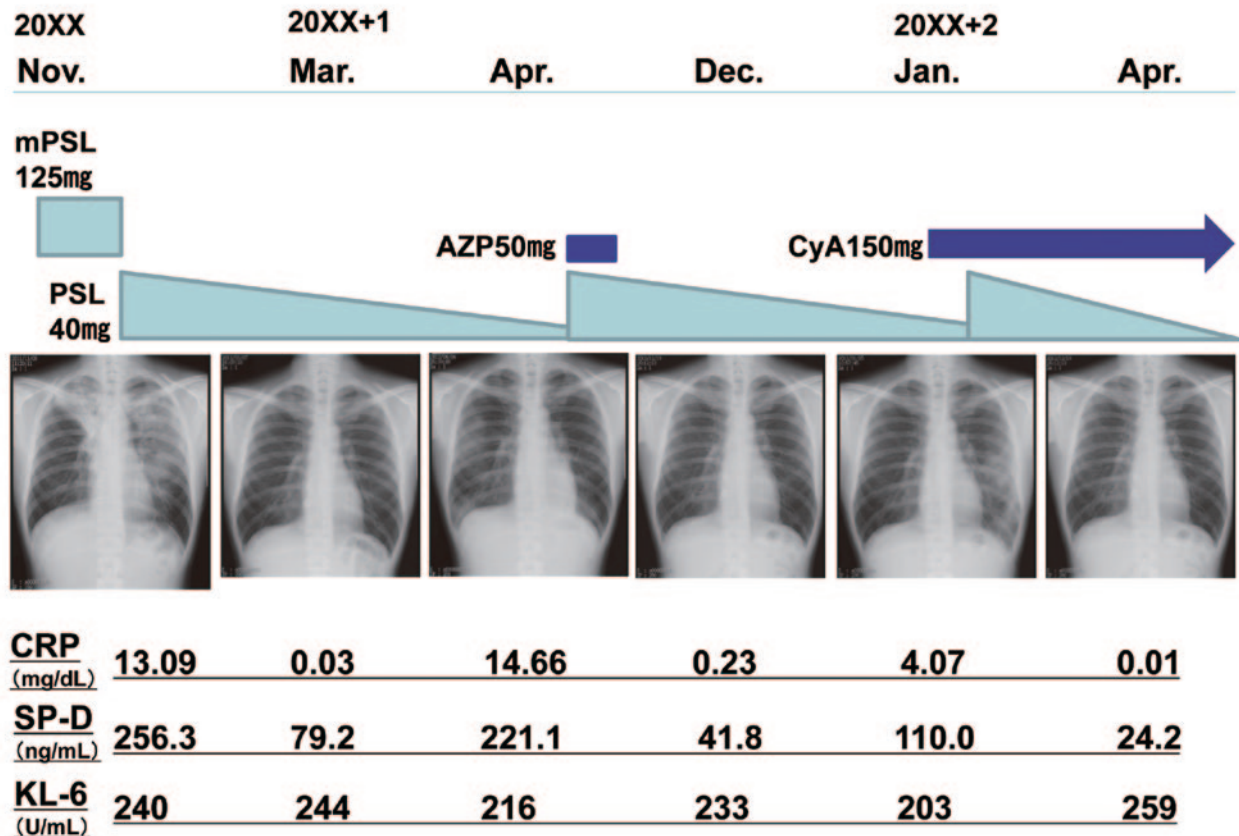


図3 臨床経過表. mPSL : methylprednisolone, PSL : prednisolone, AZP : azathioprine, CyA : cyclosporine A.

おり、通常のOPとは違った病態と思われる。また、Beasleyら<sup>1)</sup>の報告例では病理診断は外科的生検や剖検でなされている。びまん性肺疾患の場合、胸腔鏡下肺生検 (video-assisted thoracoscopic surgery : VATS) によるより、大きな組織を採取する方が有利であるが、本症例は早急に治療を開始すべきであると考え、TBLBのみを行った。

AFOPの画像所見は、Daiら<sup>12)</sup>によると、lobar consolidation (13/20例)、ground glass opacity (GGO, 9/20例)、patchy consolidation (7/20例)と報告されており、特に周囲にGGOを伴ったlobar consolidationが多いとされている。本症例の画像所見も両側肺のair bronchogramを伴う多発浸潤影とその周囲のすりガラス状陰影であり、過去の報告と合致する。

本症例の臨床経過をみると、SP-Dが病勢の悪化時に上昇しステロイド増量による改善に伴い低下している。間質性肺炎の血清マーカーとしてKL-6とSP-Dが頻用されているが、いずれも肺では肺胞II型上皮細胞で産生される。その上昇の時期については、SP-Dがより早期に上昇するとされており、急性期あるいは再発時の経過観察に有用である<sup>13)</sup>。

本症例はステロイド投与により改善がみられたが、漸減により再増悪を繰り返している。COPは一般にステロ

イドのみで軽快することが多いが、本症例ではステロイドにシクロスポリンを併用することにより寛解状態を維持している。病理所見と併せて、COPよりも比較的予後の悪いAFOPの経過であり、今後の嚴重な経過観察が必要と考えられる。

著者のCOI (Conflicts of interest) 開示 : 本論文発表内容に関して特に申告なし。

#### 引用文献

- 1) Beasley MB, et al. Acute fibrinous and organizing pneumonia: a histologic pattern of lung injury and possible variant of diffuse alveolar damage. Arch Pathol Lab Med 2002; 126: 1064-70.
- 2) Travis WD, et al. An official American Thoracic Society/European Respiratory Society statement: update of the international multidisciplinary classification of the idiopathic interstitial pneumonias. Am J Respir Crit Care Med 2013; 188: 733-48.
- 3) Epler GR, et al. Bronchiolitis obliterans organizing pneumonia. N Engl J Med 1985; 312: 152-8.
- 4) Davison AG, et al. Cryptogenic organizing pneumo-

- nitis. *Q J Med* 1983; 52: 382–94.
- 5) 日本呼吸器学会 びまん性肺疾患診断・治療ガイドライン作成委員会. 特発性間質性肺炎 診断と治療の手引き 改訂第2版. 2011 ; 88–92.
  - 6) Yoshinouchi T, et al. Clinicopathological study on two types of cryptogenic organizing pneumonitis. *Respir Med* 1995; 89: 271–8.
  - 7) López-Cuenca S, et al. Severe acute respiratory failure secondary to acute fibrinous and organizing pneumonia requiring mechanical ventilation: a case report and literature review. *Respir Care* 2012; 57: 1337–41.
  - 8) Otto C, et al. Acute fibrinous and organizing pneumonia associated with influenza A/H1N1 pneumonia after lung transplantation. *BMC Pulm Med* 2013; 13: 1–5.
  - 9) Heo JY, et al. Acute fibrinous and organizing pneumonia in a patient with HIV infection and *Pneumocystis jirovecii* pneumonia. *Respirology* 2010; 15: 1259–61.
  - 10) Hariri LP, et al. Acute fibrinous and organizing pneumonia in systemic lupus erythematosus: a case report and review of the literature. *Pathol Int* 2010; 60: 755–9.
  - 11) Lee SM, et al. Acute fibrinous and organizing pneumonia following hematopoietic stem cell transplantation. *Korean J Intern Med* 2009; 24: 156–9.
  - 12) Dai JH, et al. Clinical and radiological profile of acute fibrinous and organizing pneumonia: a retrospective study. *Chin Med J (Engl)* 2015; 128: 2701–6.
  - 13) 大塚満雄, 他. 肺特異的血清マーカーの経時的測定が治療効果の判定に有用と思われた間質性肺炎の一例. *日呼吸会誌* 2001 ; 39 : 298–302.

### Abstract

#### A case of acute fibrinous and organizing pneumonia with recurrent exacerbations

Norihiko Nakanishi<sup>a</sup>, Yuji Ohtsuki<sup>b</sup>, Kazuhiko Saeki<sup>a</sup>,  
Junya Nakamura<sup>a</sup>, Masaaki Shiojiri<sup>a</sup> and Haruka Kondoh<sup>a</sup>

<sup>a</sup>Department of Respiriology, Ehime Prefectural Central Hospital

<sup>b</sup>Department of Diagnostic Pathology, Matsuyama Shimin Hospital

Organizing pneumonia (OP) is recognized as a disease entity with a good prognosis. Recently, a new disease entity — acute fibrinous and organizing pneumonia (AFOP) — has been identified which has a poor prognosis.

We report a case of AFOP with recurrent exacerbations after steroid tapering. A 43-year-old man developed cough, fever, and exertional dyspnea. Chest X-ray and high-resolution computed tomography showed patchy, bilateral infiltrative shadows on the lung fields. Transbronchial lung biopsy specimens revealed OP with intraluminal organization and fibrin deposits. We considered that the patient had AFOP, and steroid therapy was started. Abnormal chest shadows disappeared; however, new infiltrates appeared after steroid tapering. Additional cyclosporine A was effective. AFOP should be recognized as an OP in which long-term therapy is effective.