第106回日本呼吸器学会近畿地方会
第9回日本呼吸ケア・リハビリテーション学会近畿支部学術集会

プログラム・抄録集

日　時：2025年12月13日（土）　午前9時より

会　場：大阪国際交流センター
〒543-0001　大阪市天王寺区上本町8丁目2番6号
TEL 06-6772-6729

第106回日本呼吸器学会近畿地方会

会　長　木島　貴志
兵庫医科大学　呼吸器・血液内科学　主任教授

【事務局】

事務担当　南　俊行、三上　浩司
兵庫医科大学　呼吸器・血液内科学
〒663-8501　兵庫県西宮市武庫川町1番1号

第9回日本呼吸ケア・リハビリテーション学会近畿支部学術集会

会　長　中野　恭幸
滋賀医科大学　内科学講座　呼吸器内科　教授

【事務局】

事務担当　黄瀬　大輔
滋賀医科大学　内科学講座　呼吸器内科
〒520-2192　滋賀県大津市瀬田月輪町

参加者，発表者へのご案内

《参加者の方へ》

本大会は、完全現地開催です。
参加者は、当日会場にて参加登録を行ってください。
施設の開館時間は8：00、参加受付時間は8：30 ～ 16：00迄です。

●参加費

参加区分	参加費
医　師	3,000 円
研修医・メディカルスタッフ	1,000 円
企業、その他	1,000 円
名誉・功労会員・学生	無　料

※会員（不課税）、非会員（消費税10％込み）

参加で取得できる単位は以下のとおりです。
●日本呼吸器学会専門医 5単位、筆頭演者は3単位。
●日本呼吸ケア・リハビリテーション学会　呼吸ケア指導士単位：出席10単位、筆頭演者は10単位。
●3学会合同呼吸療法認定士 出席20単位、
呼吸療法に直接関連した演題の第1演者 20単位、共同演者 10単位。

現地開催での留意事項

1. 受付は8時30分より開始します。
2. 受付にて名札とネームストラップをお渡しいたします。
3. 会場内では携帯電話は電源オフかマナーモードにしてください。
4. 受付後は所属学会によらず、第1 ～ 7会場に参加できます。

《一般演題　座長の方へ》

出欠確認のため参加受付後、受付内に設置する「座長受付」へお立寄りください。
ご担当会場には、セッション開始の15分前にご入室いただき待機をお願いします。

《発表者の方へ》

1. 発表時間

セッション名	発表時間
教育講演	40 分（質疑応答含む）
ケア・リハ教育講演	30 分（質疑応答含む）
共催セミナー（スポンサード S、LS、スイーツ S）	50 分（質疑応答含む）
一般演題	7 分（発表 5 分 + 質疑応答 2 分）

2. 発表演題に関する利益相反（COI）の開示について
全ての発表・講演について、筆頭演者はCOI（利益相反）の開示が求められます。発表者はスライド2枚目にCOIの開示内容を提示してください。

スライド例
※詳細は利益相反ページをご覧ください。

一般社団法人日本結核病学会　倫理委員会「利益相反（COI）関連」
URL：https://www.kekkaku.gr.jp/medical_staff/#rinri

近畿地方会口頭発表時、
申告すべきCOI状態がない時

近畿地方会口頭発表時、
申告すべきCOI状態がある時

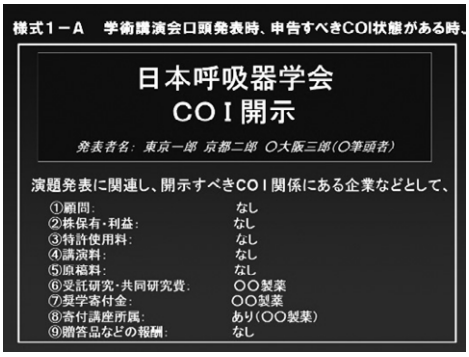

一般社団法人日本呼吸器学会 地方会におけるCOI（利益相反）申告書の提出について
URL：https://www.jrs.or.jp/about/col.html

3. 全会場PCによる発表です。PowerPoint（Windows版）で作成したデータをUSBメモリーなどでご持参ください。
   なお、主催者側で用意するPCはWindowsです。
4. 発表30分前までにPC受付にて試写を終え、発表開始10分前までには、会場の次演者席へお越しください。
   発表データは完成版のみ、お持ちください。データ受付は8時20分より開始します。
   ※音声は受け付けられません。
   ※Macintoshで作成されたデータについては、ご自身のPCをお持ち込みください。
   ※PCをお持ち込みになる場合は、PCに付属のACアダプタを必ずご持参ください。
   ※会場で用意するPCケーブルコネクタの形状はHDMIです。
   この形状に合ったPCをご使用ください。
   また、この形状に変換するコネクタを必要とする場合は、事務局での貸し出しは行っておりません。必ずご自身でお持ちください。
   ※セッションの進行および演台スペースの関係上「発表者ツール」は使用できません。
   発表原稿が必要な方は予めプリントアウトをお持ちください。

《表彰式》

若手アワードにて発表頂いた演題の中より、優秀な演題を選出し表彰いたします。
表彰式は、第1会場（大ホール）にて閉会式の前に執り行いますのでご参加ください。

《近畿支部　理事会の案内》

会議名	時 間	場 所	出席対象
日本呼吸器学会 近畿支部　理事会	10：30 ～ 11：00	B1F/ 大ホール楽屋 5・6	支部長・理事・監事
日本呼吸ケア・リハビリテーション学会 近畿支部　理事会	12：00 ～ 12：50	B1F/ 大ホール楽屋 5・6	支部長・理事・監事

会場アクセス

【電車】

・新大阪駅より大阪メトロ谷町線・千日前線
「谷町九丁目」駅まで約25分
・大阪メトロ谷町線・千日前線
「谷町九丁目」駅下車　徒歩約7分
・大阪メトロ谷町線
「四天王寺前夕陽ヶ丘」駅下車　徒歩約7分
・近鉄電車「大阪上本町」駅下車　徒歩約6分

【空港】

・関西国際空港よりリムジンバス上本町線
「上本町」にて下車(所要時間約60分)
・大阪空港(伊丹空港)よりリムジンバス上本町線
「上本町」にて下車(所要時間約40分)
・「上本町」バス停より徒歩約6分

【お車】

・京都・神戸・関西空港(湾岸)方面から
(阪神高速経由)：
阪神高速　環状線「道頓堀」出口で降り直進、
千日前通りを東へ約750m、上本町6丁目
交差点を右折、南へ約400m
・阪和・西名阪・南阪奈方面から(松原JTC経由)：
阪神高速　松原線「文の里」出口で降り、
すぐの交差点を左折し、あびこ筋を北へ約3km

会場案内図

1F

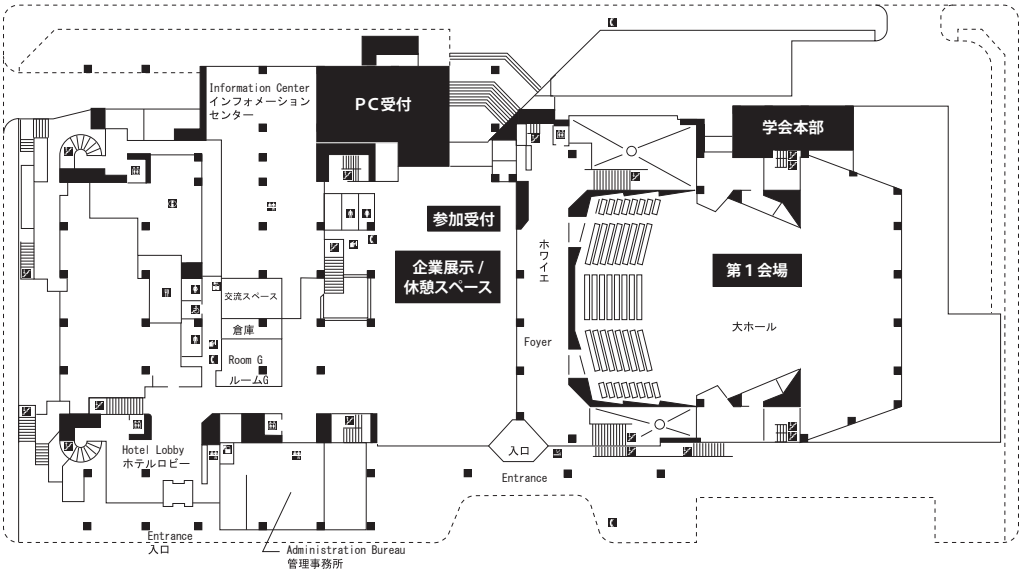

2F

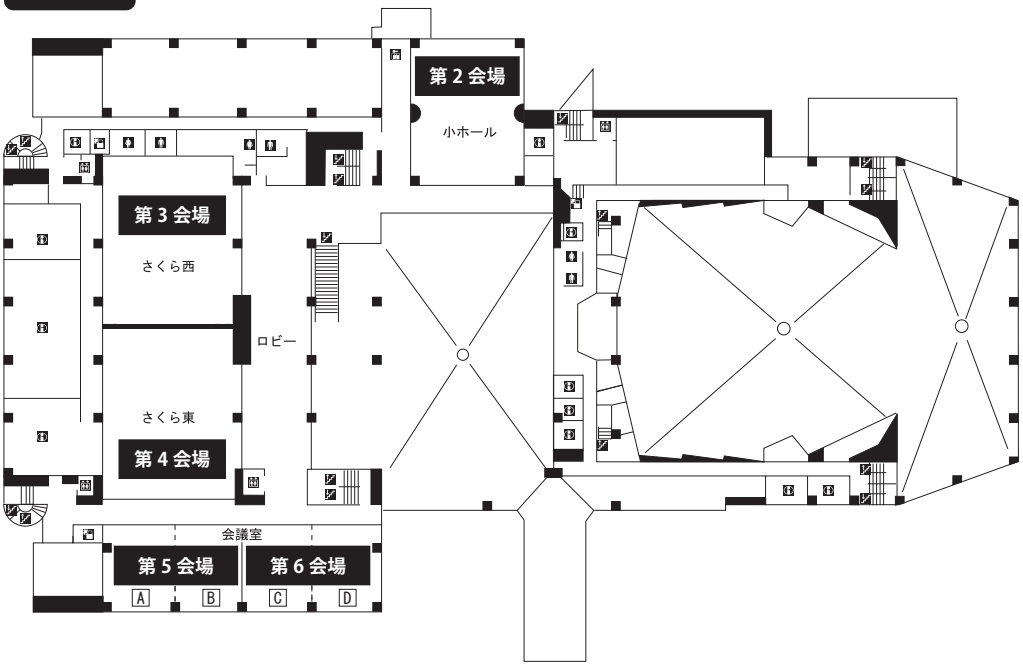
第 2 会場
小ホール
第 3 会場
さくら西
ロビー
さくら東
第 4 会場
会議室
第 5 会場
第 6 会場
A
B
C
D

3F

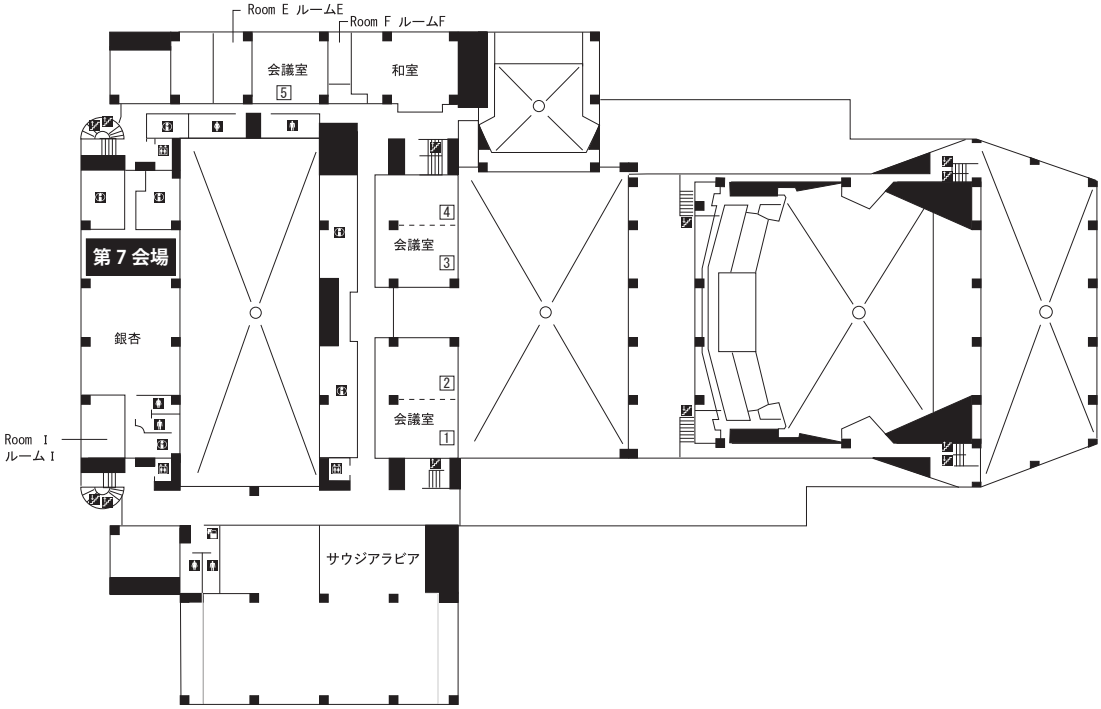
Room E ルームE
Room F ルームF
会議室
5
和室
第 7 会場
銀杏
Room I
ルーム I
4
会議室
3
2
会議室
1
サウジアラビア

学会進行予定表

	第1会場 （1F/大ホール）	第2会場 （2F/小ホール）	第3会場 （2F/さくら西）	第4会場 （2F/さくら東）
8:55				
9:00	開会の辞（呼吸器）			
	間質性肺疾患1（9:00-9:35） 座長：西山　理 （0-001～0-005）	腫瘍性疾患・その他1 （9:00-9:42） 座長：藤阪保仁 （0-018～0-023）	若手アワード1（9:00-9:42） 座長：浅井一久 武田吉人 （0-044～0-049）	若手アワード2（9:00-9:42） 座長：小笹裕晃 山本　傑 （0-068～0-073）
	教育講演1　（9:35-10:15） 座長：平島智徳 演者：田宮基裕			
10:00			スポンサードセミナー1 （10:00-10:50） 座長：里内美弥子 演者：大矢由子・田宮朗裕 共催：小野薬品工業株式会社/ブリストル・マイヤーズ スクイブ株式会社	
	教育講演2　（10:20-11:00） 座長：宮下修行 演者：山田一宏			
11:00		腫瘍性疾患・その他2（10:50-11:18） 座長：桂田直子 （0-024～0-027）	免疫チェックポイント阻害剤1 （11:00-11:35） 座長：倉田宝保 （0-050～0-054）	非結核性抗酸菌症 （11:00-11:42） 座長：露口一成 （0-074～0-079）
	間質性肺疾患2 （11:05-11:47） 座長：橋本成修 （0-006～0-011）	腫瘍性疾患・その他3（11:18-11:46） 座長：平田陽彦 （0-028～0-031）		
12:00	ランチョンセミナー1 （12:00-12:50） 座長：冨岡洋海 演者：三枝　淳 共催：日本ベーリンガーインゲルハイム株式会社	ランチョンセミナー2 （12:00-12:50） 座長：秦　明登 演者：赤松弘朗 共催：ヤンセンファーマ株式会社	ランチョンセミナー3 （12:00-12:50） 座長：大塚浩二 演者：永野達也 共催：アストラゼネカ株式会社	ランチョンセミナー4 （12:00-12:50） 座長：伊藤　穣 演者：藤田浩平・田中悠也 共催：インスメッド合同会社
13:00	呼吸器学会近畿支部 総会　（13:10-13:30）			
		腫瘍性疾患・その他4 （13:40-14:22） 座長：岡田あすか （0-032～0-037）	免疫チェックポイント阻害剤2（13:40-14:08） 座長：徳田深作 （0-055～0-058）	結核 （13:40-14:22） 座長：橋本章司 （0-080～0-085）
14:00	教育講演3　（14:20-15:00） 座長：滝本宣之 演者：小谷卓矢		スイーツセミナー1 （14:30-15:20） 座長：南　俊行 演者：渡辺徹也 共催：グラクソ・スミスクライン株式会社	
15:00	間質性肺疾患3 （15:05-15:47） 座長：三上浩司 （0-012～0-017）	腫瘍性疾患・その他5 （15:30-16:12） 座長：上野清伸 （0-038～0-043）	呼吸筋・呼吸調節障害,睡眠呼吸障害（15:30-15:51） 座長：井原祥一 （0-059～0-061） 胸膜・縦隔疾患（15:51-16:12） 座長：舟木壮一郎 （0-062～0-064） 肺循環障害　（16:12-16:33） 座長：飯田慎一郎 （0-065～0-067）	治療手技,検査手技,外科手術 （15:30-16:12） 座長：岡本紀雄 （0-086～0-091）
16:00	教育講演4　（15:50-16:30） 座長：木田　博 演者：石川秀雄 西原　昂			
17:00	表彰式・閉会の辞			

第5会場 （2F/会議室A+B）	第6会場 （2F/会議室C+D）	第7会場 （3F/銀杏）	
		開会の辞（ケアリハ）	8:55
若手アワード3（9:00-9:42） 座長：山本佳史 延山誠一 （0-092～0-097）	呼吸器感染症1（9:00-9:35） 座長：長　彰翁 （0-117～0-121）	呼吸ケア・リハビリテーション （9:00-9:35） 座長：大島洋平 （0-150～0-154）	9:00
	呼吸器感染症2（9:35-10:10） 座長：井上大生 （0-122～0-126）	シンポジウム（9:40-11:40） 座長：千住秀明 羽白　高 演者：白石　匡 沖　侑大郎 森　広輔 玉木　彰	10:00
アレルギー性・気道疾患・閉塞性肺疾患 （11:00-11:42） 座長：中島康博 （0-098～0-103）	分子標的治療薬1 （11:00-11:49） 座長：森　雅秀 （0-127～0-133）		11:00
			12:00
ランチョンセミナー5 （12:00-12:50） 座長：栗林康造 演者：佐野博幸・室　繁郎 共催：サノフィ株式会社/リジェネロン・ジャパン株式会社	ランチョンセミナー6 （12:00-12:50） 座長：西尾　渉 演者：光冨徹哉 共催：MSD株式会社	ランチョンセミナー7 （12:00-12:50） 座長：髙橋憲一 演者：石﨑武志 共催：帝人ファーマ株式会社/帝人ヘルスケア株式会社	13:00
		ケア・リハ教育講演1（13:20-13:50） 座長：松本久子 演者：竹川幸恵	
	分子標的治療薬2 （13:40-14:22） 座長：國政　啓 （0-134～0-139）	ケア・リハ教育講演2（13:50-14:20） 座長：平井豊博 演者：東本有司	14:00
DEI:diversity equity inclusion フォーラム （14:00-14:45）		スイーツセミナー2 （14:30-15:20） 座長：竹川幸恵 演者：鬼塚真紀子 共催：株式会社星医療酸器/武蔵医研株式会社	15:00
原因不明の疾患,希少疾患1 （15:10-15:59） 座長：甲斐吉郎 （0-104～0-110）	呼吸器感染症3（15:20-15:55） 座長：大塚浩二郎 （0-140～0-144）	ケア・リハ教育講演3（15:30-16:00） 座長：田平一行 演者：角　謙介	
原因不明の疾患,希少疾患2 （15:59-16:41） 座長：内藤祐二朗 （0-111～0-116）	呼吸器感染症4（15:55-16:30） 座長：井本和紀 （0-145～0-149）	看護,教育,他（16:00-16:35） 座長：玉置伸二 （0-155～0-159）	16:00
		閉会の辞	17:00

第106回日本呼吸器学会近畿地方会　教育講演

【1F/大ホール】

1．日進月歩　肺癌

座　長：平島　智徳（石切生喜病院　呼吸器腫瘍内科　部長）
演　者：田宮　基裕（大阪国際がんセンター　呼吸器内科　副部長）
時　間：9：35～10：15

2．呼吸器感染症 update 2025

座　長：宮下　修行（関西医科大学内科学第一講座　呼吸器感染症・アレルギー科　教授）
演　者：山田　一宏（大阪公立大学大学院医学研究科　呼吸器内科学　講師）
時　間：10：20～11：00

3．膠原病関連間質性肺疾患の診療アップデート ―膠原病内科の視点からみた臨床の要点

座　長：滝本　宣之（国立病院機構近畿中央呼吸器センター　教育研修部長／
臨床研究センター　トランスレーショナルリサーチ部長）
演　者：小谷　卓矢（大阪医科薬科大学 内科学（Ⅳ）リウマチ膠原病内科　講師）
時　間：14：20～15：00

4. EBM 喀血診療-エビデンスと現場をつなぐ

座　長：木田　　博（刀根山医療センター　呼吸器内科　部長）

Part 1　エビデンス編

演　者：石川　秀雄（岸和田リハビリテーション病院　病院長、喀血・肺循環センター長）

Part 2　現場編

演　者：西原　　昂（近畿中央呼吸器センター　呼吸器内科）
時　間：15：50～16：30

DEI：diversity equity inclusion フォーラム

持続可能な働き方に近づいているか？

司　会：松本　久子（近畿大学医学部　呼吸器・アレルギー内科　主任教授）
丸毛　　聡（田附興風会医学研究所　北野病院　呼吸器内科　部長）

第9回日本呼吸ケア・リハビリテーション学会近畿支部学術集会　教育講演

【3F/銀杏】

1．明日から活かせる！ アドバンス・ケア・プランニングの道標

座　長：松本　久子（近畿大学医学部　呼吸器・アレルギー内科　主任教授）
演　者：竹川　幸恵（はびきの呼吸ケアセンター　副センター長
慢性疾患看護専門看護師）
時　間：13：20～13：50

2．メディカルスタッフのための呼吸機能検査入門

座　長：平井　豊博（京都大学大学院医学研究科　呼吸器内科　教授）
演　者：東本　有司（近畿大学医学部　リハビリテーション医学）
時　間：13：50～14：20

3．呼吸不全に対する総合的アプローチ

座　長：田平　一行（畿央大学大学院健康科学研究科　教授）
演　者：角　　謙介（南京都病院　呼吸センター（内科）　臨床部長）
時　間：15：30～16：00

シンポジウム

【9：40～11：40】

『疾患別呼吸リハビリテーションの現状と課題から考える ―近畿圏の展望』

座　長：千住　秀明（びわこリハビリテーション専門職大学）
羽白　　高（天理よろず相談所病院　呼吸器内科　部長）

1．COPDの呼吸リハビリテーション

白石　　匡（近畿大学病院　リハビリテーション部）

2．間質性肺炎の呼吸リハビリテーション

沖　侑大郎（神戸大学大学院　保健学研究科）

3．非結核性抗酸菌症の呼吸リハビリテーション

森　　広輔（公立甲賀病院　理学療法士主査）

4．日本呼吸理学療法学会の取り組み

玉木　　彰（兵庫医科大学　副学長／（一社）日本呼吸理学療法学会　理事長）

スポンサードセミナー

【10：00～10：50】

非小細胞肺癌におけるがん免疫療法

座　長：里内美弥子（兵庫県立がんセンター　副院長
兼　ゲノム医療・臨床試験センター長　呼吸器内科　部長）

令和7年の周術期界隈☆

演　者：大矢　由子（藤田医科大学医学部　呼吸器内科学講座　講師）

ニボルマブ+イピリムマブ併用療法による長期生存の可能性と課題

演　者：田宮　朗裕（近畿中央呼吸器センター　腫瘍内科　医長）

共　催：小野薬品工業株式会社／ブリストル・マイヤーズ スクイブ株式会社

ランチョンセミナー

【12：00～12：50】

1．間質性肺炎を合併した関節リウマチの治療戦略
～診断・治療指針2025を踏まえて、膠原病リウマチ内科医の立場から～

座　長：冨岡　洋海（神戸市立医療センター西市民病院　副院長　兼　呼吸器内科　部長）
演　者：三枝　　淳（神戸大学医学部附属病院　膠原病リウマチ内科　病院教授）
共　催：日本ベーリンガーインゲルハイム株式会社
会　場：第１会場

2．激変するEGFR遺伝子変異陽性NSCLCの治療戦略

座　長：秦　　明登（神戸低侵襲がん医療センター）
演　者：赤松　弘朗（和歌山県立医科大学　内科学第三講座）
共　催：ヤンセンファーマ株式会社
会　場：第２会場

3．好酸球抑制のさらに先へ　～重症喘息治療のあらたな可能性を探る～

座　長：大塚浩二郎（神鋼記念病院 部長・呼吸器内科　科長）
演　者：永野　達也（神戸大学大学院医学研究科　内科学講座・呼吸器内科学分野　講師）
共　催：アストラゼネカ株式会社
会　場：第３会場

4．講演1：今押さえておきたい肺非結核性抗酸菌症の基礎知識
～疫学・診断から治療まで～

座　長：伊藤　　穣（大津赤十字病院　第二呼吸器内科　部長）
演　者：藤田　浩平（国立病院機構京都医療センター　呼吸器内科医長・副がんセンター長）

講演2：NTM診療の新時代
―ALISが切り拓く難治例治療と医療連携の実践

座　長：伊藤　　穣（大津赤十字病院　第二呼吸器内科　部長）
演　者：田中　悠也（独立行政法人国立病院機構近畿中央呼吸器センター　呼吸器内科）

共　催：インスメッド合同会社
会　場：第４会場

5．講演1：重症喘息の気道炎症/気道過敏性を見据えた治療戦略
座　長：栗林　康造（兵庫医科大学 呼吸器・血液内科学　臨床教授）
演　者：佐野　博幸（近畿大学病院　アレルギーセンター　教授）

講演2：Type2炎症を伴うCOPDの治療戦略
～ Dupilumabの有効性と安全性～
座　長：栗林　康造（兵庫医科大学 呼吸器・血液内科学　臨床教授）
演　者：室　　繁郎（奈良県立医科大学　呼吸器内科学講座　教授）
共　催：サノフィ株式会社/リジェネロン・ジャパン株式会社
会　場：第５会場

6．周術期治療の最前線　～非小細胞肺癌～
座　長：西尾　　渉（兵庫県立がんセンター　副院長（医療連携・医療情報担当）
兼　緩和ケアセンター長・呼吸器外科部長（科長））
演　者：光冨　徹哉（和泉市立総合医療センター　総長／近畿大学医学部特別招聘研究教授）
共　催：MSD株式会社
会　場：第６会場

7．能登半島地震と医療者の対応　－酸素難民を出さない－
座　長：髙橋　憲一（岸和田市民病院　呼吸器センター　副センター長・呼吸器内科　部長）
演　者：石﨑　武志（穴水総合病院　能登北部呼吸器疾患　センター長）
共　催：帝人ファーマ株式会社/帝人ヘルスケア株式会社
会　場：第７会場

スイーツセミナー

【14：30～15：20】

1．重症喘息治療と注意しておきたい併存疾患
座　長：南　　俊行（兵庫医科大学　呼吸器・血液内科学　呼吸器内科　准教授）
演　者：渡辺　徹也（大阪公立大学大学院医学研究科 呼吸器内科学
兼　医療の質・安全管理学　准教授）
共　催：グラクソ・スミスクライン株式会社
会　場：第３会場

2．在宅酸素療法患者のセルフマネジメント支援 －看護師に求められるスキル－
座　長：竹川　幸恵（大阪はびきの医療センター　慢性疾患看護専門看護師）
演　者：鬼塚真紀子（大阪はびきの医療センター　慢性呼吸器疾患看護認定看護師）
共　催：株式会社星医療酸器／武蔵医研株式会社
会　場：第７会場

第106回日本呼吸器学会近畿地方会

第１会場
（１F/大ホール）

開会の辞（8：55～9：00）　　会長　木島　貴志

間質性肺疾患１（9：00～9：35）　　座長　西山　　理
（近畿大学医学部　呼吸器・アレルギー内科）

O-001　過敏性肺炎に肺結核が合併した一例
大阪公立大学大学院医学研究科　呼吸器内科学
○薮崎　興平，山田　一宏，長嶺　宏明，渡辺　康平，塚本　遥香，石川　遼馬，
朝岡　拓哉，堤　　将也，上田　隆博，平位　佳歩，豊蔵恵里佳，古川雄一郎，
覺野　重毅，中井　俊之，浅井　一久，金澤　　博，川口　知哉

O-002　Shwachman-Diamond症候群による骨髄異形成症候群に合併し，NSIPパターンの病理像を呈した間質性肺炎の1例
1）神戸市立医療センター中央市民病院　呼吸器内科
2）同　病理診断科
3）同　血液内科
○笹田　剛史[1)]，神戸　寛史[1)]，原　　重雄[2)]，内本　　梓[2)]，孫　　胡曄[3)]，
大塚　裕斗[1)]，田中　尚登[1)]，杉山　貴康[1)]，寺元　智希[1)]，池田　陽呂[1)]，
青木　勝平[1)]，榛間　智子[1)]，中山真裕美[1)]，白川　千種[1)]，平林　亮介[1)]，
佐藤　悠城[1)]，永田　一真[1)]，富井　啓介[1)]，立川　　良[1)]

O-003　EGFR陽性肺腺癌に対するオシメルチニブ療法中に発症した急性線維素性器質化肺炎の一例
1）兵庫県立淡路医療センター　呼吸器内科
2）同　病理診断科
○雑賀　美怜[1)]，桐生　辰徳[1)]，亀山　　愛[1)]，岸　　光希[1)]，向田　諭史[1)]，
吉村　遼佑[1)]，加島　志郎[2)]，小谷　義一[1)]

O-004　肺結核との鑑別を要し経気管支肺生検で診断しえたサルコイドーシスの1例
1）南和広域医療企業団　南奈良総合医療センター
2）同　吉野病院
○永吉　琢真[1)]，鈴木健太郎[1)]，有山　　豊[2)]，村上　伸介[2)]，甲斐　吉郎[1)]

O-005　両肺にすりガラス影と浸潤影を認め，VATS下肺生検を行いサルコイドーシスと診断した一例
1）公益財団法人　天理よろづ相談所病院　呼吸器内科
2）同　呼吸器外科
3）同　放射線部
4）同　病理診断部
○坂本　裕人[1)]，橋本　成修[1)]，藤本　尚子[1)]，岡垣　暢紘[1)]，田中　佑磨[1)]，
中西　　司[1)]，松村　和紀[1)]，中村　　哲[1)]，上山　維晋[1)]，池上　直弥[1)]，
加持　雄介[1)]，田中　栄作[1)]，田口　善夫[1)]，羽白　　高[1)]，森村　祐樹[1)]，
中川　達雄[1)]，野間　惠之[3)]，久保　　武[3)]，小橋陽一郎[4)]，住吉　真治[4)]

教育講演１（9：35～10：15）　座長　平島　智徳
（石切生喜病院　呼吸器腫瘍内科　部長）

『日進月歩　肺癌』

田宮　基裕
（大阪国際がんセンター　呼吸器内科　副部長）

教育講演２（10：20～11：00）　座長　宮下　修行
（関西医科大学内科学第一講座　呼吸器感染症・アレルギー科　教授）

『呼吸器感染症 update 2025』

山田　一宏
（大阪公立大学大学院医学研究科　呼吸器内科学　講師）

間質性肺疾患２（11：05～11：47）　座長　橋本　成修
（天理よろづ相談所病院　呼吸器内科）

O-006　抗原回避で軽快し加湿器肺と考えられた過敏性肺炎の一例
1) 独立行政法人国立病院機構京都医療センター　呼吸器内科
2) 同　病理診断科
3) 奈良県立医科大学　病理診断科
○馬渕　主基[1)]，外山　尚吾[1)]，岡田　裕太[1)]，伊藤　高範[1)]，今北　卓間[1)]，大井　一成[1)]，金井　修[1)]，藤田　浩平[1)]，森吉　弘毅[2)]，吉澤　明彦[3)]，谷澤　公伸[1)]

O-007　肝内胆管癌に対しDurvalumabとGemcitabineで治療中に生じた過敏性肺炎パターンを呈するirAE肺臓炎の一例
市立吹田市民病院　呼吸器・リウマチ科
○水越太志郎，鉄本　訓史，内藤　晃輔，岡部　福子，山本有美子，稲田　怜子，角田　尚子，依藤　秀樹，東口　将佳，片田　圭宣

O-008　シェーグレン症候群に合併したUIPパターンを呈した間質性肺炎の一例
1) 近畿大学病院　呼吸器アレルギー内科
2) 独立行政法人労働者健康安全機構 関西ろうさい病院
3) 独立行政法人国立病院機構 近畿中央呼吸器センター
○川端　慶之[1)]，國田　裕貴[1)]，吉川　和也[1)]，山崎　亮[1)]，佐野安希子[1)]，西川　裕作[1)]，西山　理[1)]，松本　久子[1)]，上甲　剛[2)]，清水　重喜[3)]

O-009　膠原病関連の重症間質性肺疾患に合併した肺高血圧症に対し吸入トレプロスチニルを導入した一例
大阪大学医学部　呼吸器・免疫内科学
○岩橋　佑樹，内藤祐二朗，塚口　晃洋，仲谷　勇輝，宮崎　暁人，山内桂二郎，刀祢　麻里，宮本　哲志，榎本　貴俊，内藤真依子，福島　清春，白山　敬之，三宅浩太郎，平田　陽彦，武田　吉人

O-010　小柴胡湯で薬剤性肺障害をきたし，その後柴苓湯で薬剤性肺障害をきたした1例
1) 近畿大学病院　呼吸器・アレルギー内科
2) 近畿大学病院
○富田　淳史[1)]，山崎　　亮[1)]，永橋享汰朗[1)]，松原　若葉[1)]，川端　慶之[1)]，
國田　裕貴[1)]，吉川　和也[1)]，綿谷奈々瀬[1)]，西川　裕作[1)]，大森　　隆[1)]，
佐野安希子[1)]，西山　　理[1)]，佐野　博幸[1)]，原口　龍太[1)]，東田　有智[2)]，
松本　久子[1)]

O-011　顎下リンパ節生検の13年後にびまん性陰影で発症したIgG4関連肺疾患の1例
国立病院機構　姫路医療センター
○鏡　　亮吾，吉川　和志，高田　正浩，日隈　俊宏，永田　憲司，竹野内政紀，
平田　展也，平岡　亮太，山之内義尚，小南　亮太，東野　幸子，加藤　智浩，
横井　陽子，水守　康之，塚本　宏壮，佐々木　信，河村　哲治

ランチョンセミナー1（12：00～12：50）　座長　冨岡　洋海
（神戸市立医療センター西市民病院　副院長　兼　呼吸器内科　部長）

『間質性肺炎を合併した関節リウマチの治療戦略
～診断･治療指針2025を踏まえて，膠原病リウマチ内科医の立場から～』
三枝　　淳
（神戸大学医学部附属病院　膠原病リウマチ内科　病院教授）
共催：日本ベーリンガーインゲルハイム株式会社

呼吸器学会近畿支部　総会（13：10～13：30）

教育講演3（14：20～15：00）　座長　滝本　宣之
（国立病院機構　近畿中央呼吸器センター　教育研修部長／
臨床研究センター　トランスレーショナルリサーチ部長）

『膠原病関連間質性肺疾患の診療アップデート
－膠原病内科の視点からみた臨床の要点』
小谷　卓矢
（大阪医科薬科大学　内科学（Ⅳ）　リウマチ膠原病内科　講師）

間質性肺疾患3（15：05～15：47）　座長　三上　浩司
（兵庫医科大学　呼吸器・血液内科学）

O-012　MALTリンパ腫に合併した続発性肺胞蛋白症の一例
地方独立行政法人　大阪府立病院機構　大阪はびきの医療センター
○横山　将史，加藤聡一郎，和田　紘実，小牟田里以子，田邉　英高，
柳瀬　隆文，益弘健太朗，佐藤　真吾，馬越　泰生，森下　　裕

O-013　ステロイド治療を行った自己免疫性肺胞蛋白症合併線維性過敏性肺炎の１例
1) 国立病院機構　近畿中央呼吸器センター　臨床研究センター
2) 同　呼吸器内科
3) 同　放射線科
4) 神奈川県立循環器呼吸器病センター　病理
5) 国立病院機構　近畿中央呼吸器センター　病理
○新井　徹[1)]，滝本　宜之[1)]，竹内奈緒子[2)]，広瀬　雅樹[1)]，澄川　裕允[3)]，武村　民子[4)]，清水　重喜[5)]

O-014　塵肺を背景に強皮症・間質性肺炎・肺高血圧症を発症したErasmus症候群の1例
公益財団法人田附興風会　医学研究所北野病院　呼吸器内科
○西田　湧也，井上　大生，東　寿希也，平井　将隆，本田　郁子，大倉　千明，久保　直之，知念　重希，野原　瑛里，神野　志織，田嶋　範之，森本　千絵，北島　尚昌，福井　基成，丸毛　聡

O-015　脊椎関節炎に伴う肺病変：二次性PPFEの症例
独立行政法人国立病院機構　大阪刀根山医療センター　呼吸器内科
○西島　良介，杉澤　健太，新居　卓朗，松木　隆典，辻野　和之，三木　啓資，木田　博

O-016　reversed halo signを呈したCADM関連間質性肺炎の一例
1) 神戸市立医療センター西市民病院　呼吸器内科
2) 同　リウマチ・膠原病内科
3) 同　放射線科
4) 同　臨床病理科
○曹　敏華[1)]，李　正道[1)]，山田　夕輝[1)]，堀　靖貴[1)]，横田　真[1)]，網元　久敬[1)]，瀧口　純司[1)]，藤井　宏[1)]，金子　正博[1)]，冨岡　洋海[1)]，壷井　和幸[2)]，上原栄理子[3)]，勝山　栄治[4)]

O-017　非典型的な症状経過を呈したサルコイドーシスの一例
1) 地方独立行政法人　公立甲賀病院　呼吸器内科
2) 滋賀医科大学医学部附属病院　呼吸器内科
○堀内　智房[1)]，福永健太郎[1)]，加藤　悠人[1)]，山口　将史[2)]

教育講演４（15：50～16：30）　座長　木田　博
（刀根山医療センター　呼吸器内科　部長）

『EBM 喀血診療-エビデンスと現場をつなぐ』

Part 1　エビデンス編
石川　秀雄
（岸和田リハビリテーション病院　病院長，喀血・肺循環センター長）

Part 2　現場編
西原　昂
（近畿中央呼吸器センター　呼吸器内科）

表彰式・閉会の辞（16：40～）

第２会場
（２F/小ホール）

腫瘍性疾患・その他１（9：00～9：42）　座長　藤阪　保仁
（大阪医科薬科大学医学部　内科学講座腫瘍内科学）

O-018　FDG-PET/CT検査で低集積であった肺カルチノイドの3例
1）西宮市立中央病院　呼吸器内科
2）同　呼吸器外科
3）同　放射線科
○森友　昂貴[1)]，辻　哲顕[1)]，紅林　亮汰[1)]，安部　裕子[1)]，二木　俊江[1)]，日下部祥人[1)]，植山　篤[2)]，桧垣　直純[2)]，原田　真詞[3)]，文元　泰俊[3)]，鍔本美津子[3)]，池田　聡之[1)]

O-019　Tarlatamab投与直後にpseudoprogressionを呈した小細胞肺癌の一例
公立豊岡病院　呼吸器内科
○高田　陽平，中尾　高浩，平位　一廣，三好　琴子，中治　仁志

O-020　針生検では診断つかず鎖骨上窩リンパ節生検で診断したホジキンリンパ腫の1例
1）医療法人白鳳会　赤穂中央病院　呼吸器内科
2）岡山大学　呼吸器内科
○塩田　哲広[1)]，槇本　剛[2)]，富樫　庸介[2)]

O-021　肺生検後に自然退縮を認めたⅣ期肺腺癌の一例
神戸市立　医療センター　中央市民病院
○大塚　裕斗，杉山　貴康，田中　尚登，中山真裕美，青木　勝平，池田　陽呂，寺元　智希，笹田　剛史，榛間　智子，神戸　寛史，平林　亮介，佐藤　悠城，永田　一真，富井　啓介，立川　良

O-022　経気道性転移と器質化肺炎の鑑別に苦慮しつつ根治的切除術に至った浸潤性粘液腺癌の1例
NHO　姫路医療センター　呼吸器内科
○高田　正浩，平田　展也，佐々木　信，河村　哲治

O-023　ナブパクリタキセルによる薬剤性角膜上皮障害を発症した非小細胞肺癌の一例
1）神戸大学医学部附属病院　呼吸器内科
2）同　眼科
○岡村　美玖[1)]，賀来　承[1)]，羽間　大祐[1)]，曽谷　令[2)]，矢谷　敦彦[1)]，桂田　直子[1)]，立原　素子[1)]

腫瘍性疾患・その他２（10：50～11：18）　座長　桂田　直子
（神戸大学大学院医学研究所　内科学講座・呼吸内科学分野）

O-024　急速に進行し治療しえなかったSMARCA4欠損未分化腫瘍の一症例
市立岸和田市民病院
○原田　真衣，高橋　憲一，岩嶋　大介，山中　秀樹，岡森　仁臣，西　健太，名取　大輔，藤本　佳菜

O-025　気管支鏡による肺生検で診断した，異なるEGFR遺伝子変異を認めたdouble cancerの一例

1) 神戸市立医療センター西市民病院　呼吸器内科
2) 同　臨床病理科
○山田　夕輝[1)]，金子　正博[1)]，堀　靖貴[1)]，岩林　正明[1)]，李　正道[1)]，横田　真[1)]，網本　久敬[1)]，瀧口　純司[1)]，藤井　宏[1)]，冨岡　洋海[1)]，勝山　栄治[2)]

O-026　転移性脳腫瘍に対するステロイド投与で顕在化した仮面尿崩症の一例

公立学校共済組合　近畿中央病院　呼吸器内科
○松梨理佐子，吉村　華子，大塚　啄生，岡本祐希子，吉村　信明，國屋　研斗，長　彰翁，合屋　将

O-027　エベロリムスにより病勢安定を得た胸腺神経内分泌腫瘍の一例

1) 兵庫医科大学医学部　呼吸器・血液内科学
2) 同　胸部腫瘍学特定講座
3) 同　病理診断科
○前迫　哲史[1)]，長谷川　裕[1)]，徳田麻佑子[1)]，藤本　大智[1,2)]，村上　美沙[1)]，河村　直樹[1)]，近藤　孝憲[1)]，清田穣太朗[1)]，東山　友樹[1,2)]，多田　陽郎[1,2)]，祢木　芳樹[1,2)]，米田　和恵[2)]，大搗泰一郎[1,2)]，三上　浩司[1,2)]，高橋　良[1,2)]，南　俊行[1,2)]，栗林　康造[1,2)]，木島　貴志[1,2)]，山崎　隆[3)]，大江　知里[3)]

腫瘍性疾患・その他３（11：18～11：46）　座長　平田　陽彦（大阪大学大学院医学系研究科呼吸器・免疫内科学）

O-028　経気管支凍結肺生検で診断された節外NK/T細胞性リンパ腫の一例

1) 公立豊岡病院　呼吸器内科
2) 同　病理診断科
3) 同　消化器科
○坂井　温[1)]，高田　陽平[1)]，中尾　高浩[1)]，平位　一廣[1)]，三好　琴子[1)]，寺田　和弘[2)]，竹中　淳雄[3)]，中治　仁志[1)]

O-029　胸水フローサイトメトリーが診断に有用であった肺原発Ｂ細胞性リンパ腫の一例

天理よろづ相談所病院　呼吸器内科
○松村　和紀，藤本　尚子，岡垣　暢紘，坂本　裕人，田中　佑磨，中西　司，中村　哲史，上山　維晋，池上　直弥，加持　雄介，橋本　成修，田中　栄作，田口　善夫，羽白　高

O-030　びまん性大細胞型Ｂ細胞性リンパ腫と診断した肺内多発結節の一例

1) 滋賀医科大学　内科学講座　呼吸器内科
2) 同　感染制御部
3) 同　保健管理センター
○重森　度[1)]，山口　将史[1)]，市田　周[1)]，藤野　真由[1)]，奥田　祥吾[1)]，植木　康光[1)]，御園生昌史[1)]，大岡　彩[1)]，横江　真弥[1)]，入山　朋子[1)]，角田　陽子[1)]，山崎　晶夫[1)]，仲川　宏昭[1)]，黄瀬　大輔[1)]，大澤　真[2)]，小川恵美子[3)]，中野　恭幸[1)]

O-031　検診異常を契機に診断した肋骨の微小骨髄浸潤を有する孤立性形質細胞腫の1例
社会医療法人愛仁会　明石医療センター
○宇都宮菜那，岡村佳代子，片山　大地，井上　拓弥，古川　湧也，池田　美穂，畠山由記久，大西　　尚

ランチョンセミナー2（12：00～12：50）　座長　秦　　明登（神戸低侵襲がん医療センター）

『激変するEGFR遺伝子変異陽性NSCLCの治療戦略』
赤松　弘朗
（和歌山県立医科大学　内科学第三講座）
共催：ヤンセンファーマ株式会社

腫瘍性疾患・その他4（13：40～14：22）　座長　岡田あすか（大阪府済生会吹田病院　呼吸器内科）

O-032　前立腺転移により尿閉を呈し放射線治療が奏効した肺扁平上皮癌の1例
国立病院機構　姫路医療センター
○永田　憲司，吉川　和志，高田　正浩，日隈　俊宏，平田　展也，平岡　亮太，山之内義尚，小南　亮太，加藤　智浩，横井　陽子，鏡　　亮吾，水守　康之，塚本　宏壮，佐々木　信，河村　哲治

O-033　気管支動脈塞栓術施行後に薄壁空洞病変を呈した肺腺癌の一例
1）京都桂病院　呼吸器内科
2）同　呼吸器外科
3）同　放射線診断科
○柏木　郁実[1)]，祖開　暁彦[1)]，岩田　敏之[1)]，林　　康之[1)]，酒井　勇輝[1)]，安田　直晃[1)]，田里　美樹[1)]，楠　　咲[1)]，西村　尚志[1)]，高萩　亮宏[2)]，岡田春太郎[2)]，山岡　利成[3)]

O-034　腫瘍随伴症候群としてRS3PE症候群を発症したと考えられた肺腺癌の1例
1）大阪府済生会吹田病院　呼吸器内科
2）同　呼吸器外科
3）同　膠原病内科
○綿部　裕馬[1)]，上田　将秀[1)]，木村　脩人[1)]，岡田　吉弘[1)]，佐藤いずみ[1)]，乾　　佑輔[1)]，茨木　敬博[1)]，美藤　文貴[1)]，岡田あすか[1)]，竹中　英昭[1)]，長　　澄人[1)]，鈴木　啓史[2)]，西村　元宏[2)]，妹尾　高宏[3)]

O-035　肺非結核性抗酸菌症と鑑別を要した原発性肺腺癌の一例
天理よろづ相談所病院
○橋本　文蔵，坂本　裕人，岡垣　暢紘，田中　佑磨，中西　　司，松村　和紀，中村　哲史，上山　維晋，池上　直弥，加持　雄介，橋本　成修，田中　栄作，田口　善男，羽白　　高

O-036　転移性副腎腫瘍破裂による後腹膜血腫を来した肺腺癌の1例
大阪府済生会中津病院　呼吸器内科
○中山聡一郎，福島　有星，藤本さやか，宮本　滉大，北村　美華，北川　怜奈，
野田　彰大，宮崎　慶宗，齋藤　隆一，東　　正徳，上田　哲也

O-037　肺腺癌化学放射線療法中に発症し，転移性脳腫瘍と鑑別を要した脳膿瘍の1例
市立池田病院
○堺本　瑞穂，阪本　直優，藤本　　豪，網屋　沙織，榎本　昌子，清水　裕平，
田幡江利子，大谷　安司

腫瘍性疾患・その他5（15：30～16：12）　座長　上野　清伸（大阪急性期・総合医療センター　呼吸器内科）

O-038　Garcin症候群が疑われた肺腺癌の1例
大阪赤十字病院　呼吸器内科
○安藤　勇哉，吉田　奈生，黄　　文禧，平井　厚志，山田　拓実，吉田　　薫，
矢野　翔平，高橋　祥太，山野　隆史，大木元達也，石川　遼一，高岩　卓也，
中川　和彦，吉村　千恵

O-039　Tarlatamab投与後に一時的な偽増悪が疑われた一例
堺市立総合医療センター
○ Akarasereenont Wichaphon，中野　仁夫，芹澤　廣香，榎本　悠里，久瀬　雄介，
桝田　　元，西田　幸司，岡本　紀雄，渡邊　勇夫，郷間　　厳

O-040　EBUS-TBNA施行後に巨大肺膿瘍を来たした肺癌の1例
姫路医療センター　呼吸器内科
○平田　展也，吉川　和志，高田　正浩，日隈　俊宏，永田　憲司，平岡　亮太，
山之内義尚，小南　亮太，東野　幸子，加藤　智浩，鏡　　亮吾，横井　陽子，
塚本　宏壮，水守　康之，佐々木　信，中原　保治，河村　哲治

O-041　喀血を契機に肺扁平上皮癌と診断された一例
1）済生会滋賀県病院　呼吸器内科
2）同　呼吸器外科
3）京都府立医科大学　放射線医学教室
4）済生会滋賀県病院　放射線科
5）同　病理診断科
○前川有希穂[1)]，佐井　那月[1)]，陣野　一輝[1)]，長谷川　功[1)]，加藤大志朗[2)]，
河村　太陽[2)]，高橋　京聖[2)]，平松　佑理[3)]，三浦　寛司[4)]，勝盛　哲也[4)]，
馬場　正道[5)]，苗村　　智[5)]

O-042　HER2 V659E変異を有する肺腺癌に対してtrastuzumab deruxtecanを投与した一例
1）兵庫医科大学医学部　呼吸器・血液内科学
2）同　胸部腫瘍学特定講座
○村上　美沙[1)]，高橋　　良[1,2)]，太田　博章[1)]，村田　卓嗣[1)]，脇田　　悠[1)]，
河村　直樹[1)]，神取　恭史[1)]，近藤　孝憲[1)]，清田穣太朗[1)]，東山　友樹[1)]，
徳田麻佑子[1)]，多田　陽郎[1,2)]，祢木　芳樹[1,2)]，米田　和恵[1,2)]，藤本　大智[1,2)]，
大搗泰一郎[1,2)]，三上　浩司[1,2)]，南　　俊行[1,2)]，栗林　康造[1,2)]，木島　貴志[1,2)]

O-043　急性心筋梗塞を契機に発見され，経過中に左室内血栓を合併したSMARCA4欠損肺腫瘍の一例

1) 大津赤十字病院　呼吸器内科
2) 同　循環器内科
3) 京都大学医学部附属病院　呼吸器内科
○福田　啓樹[1)]，八木　由生[1)]，吉田　葵[1)]，佐村　和紀[1)]，北原　健一[1)]，佐藤　将嗣[1)]，嶋　一樹[1)]，高橋　珠紀[1)]，西岡　慶善[1)]，伊藤　穣[1)]，酒井　直樹[1)]，小林　孝安[2)]，野溝　岳[3)]

第３会場
（２F/さくら西）

若手アワード１（9：00～9：42）

座長　浅井　一久
（大阪公立大学大学院医学研究科呼吸器内科学）
武田　吉人
（大阪大学大学院医学系研究科　呼吸器内科）

O-044　重症COPD患者に対して気管支バルブ留置術を施行した2例
1) 独立行政法人労働者健康安全機構　大阪ろうさい病院
2) 独立行政法人国立病院機構近畿中央呼吸器センター　臨床研究センター
3) 同　内科
○山村　収天[1,2)]，小林　岳彦[2)]，田宮　朗裕[3)]，谷口　善彦[3)]，稲垣　雄士[3)]，
住谷　　仁[3)]，松田　能宣[3)]，香川　智子[3)]，新井　　徹[2)]

O-045　BRAF V600E変異陽性肺癌に対するBRAF/MEK阻害薬併用により著明かつ急速に奏効した一例
1) 大阪けいさつ病院　臨床研修センター
2) 同　呼吸器内科
○街道　俊介[1)]，杉浦　朱夏[2)]，本郷　卓英[2)]，小山　広介[2)]，神島　　望[2)]，
朝川　　遼[2)]，所司原奈央[2)]，二見　　悠[2)]，仲谷　健史[2)]，山本　　傑[2)]

O-046　肺癌化学療法下に急速進行した肺Mycobacterium intracellulare症
1) 和歌山県立医科大学附属病院　卒後臨床研修センター
2) 同　呼吸器内科・腫瘍内科
3) 同　バイオメディカルサイエンスセンター
○山下　　光[1)]，鍋谷大二郎[2)]，古田　勝之[2)]，宮井　　優[2)]，西尾　和真[2)]，
上田　亮太[2)]，加藤　真衣[2)]，中口　恵太[2)]，高瀬　衣里[2)]，村上恵理子[2)]，
早田　敦志[2)]，赤松　弘朗[2)]，洪　　泰浩[2,3)]，中西　正典[2)]，山本　信之[2,3)]

O-047　腹膜サルコイドーシスの治療中に顕在化した活動性肺結核の1例
1) 京都第二赤十字病院　呼吸器内科
2) 同　膠原病内科
○倉田　理央[1)]，笹倉　美咲[1)]，笠原亜希子[2)]，坂口　淳英[1)]，中邨　亮太[1)]，
平井　聡一[1)]，山本　千恵[1)]，野口　　進[1)]，塩津　伸介[1)]

O-048　パルボウイルスB19感染を契機とした間質性肺炎増悪の一例
公益財団法人田附興風会　医学研究所北野病院　呼吸器内科
○喜舎場朝基，野原　瑛里，西田　湧也，東　寿希也，本田　郁子，平井　将隆，
知念　重希，久保　直之，大倉　千明，神野　志織，田嶋　範之，森本　千絵，
北島　尚昌，井上　大生，福井　基成，丸毛　　聡

O-049　経気管支肺生検で診断困難であった粘液産生性肺腺癌の1例
1) 社会医療法人愛仁会高槻病院　呼吸器内科
2) 同　呼吸器外科
○戸川　雄貴[1)]，松村佳乃子[1)]，阪本萌永子[1)]，日詰健太郎[1)]，高安みずき[1)]，
岩坪　重彰[1)]，櫻井　真倫[2)]，金　　泰雄[2)]，椎名　祥隆[2)]，船田　泰弘[1)]

スポンサードセミナー１（10：00～10：50）　座長　里内美弥子
（兵庫県立がんセンター 副院長
兼　ゲノム医療・臨床試験センター長　呼吸器内科　部長）

『非小細胞肺癌におけるがん免疫療法』

令和７年の周術期界隈☆
大矢　由子
（藤田医科大学医学部　呼吸器内科学講座　講師）

ニボルマブ＋イピリムマブ併用療法による長期生存の可能性と課題
田宮　朗裕
（近畿中央呼吸器センター　腫瘍内科　医長）

共催：小野薬品工業株式会社／ブリストル・マイヤーズ スクイブ株式会社

免疫チェックポイント阻害剤１（11：00～11：35）　座長　倉田　宝保
（関西医科大学　呼吸器腫瘍内科）

O-050　集学的治療により完全寛解を維持している進展型小細胞肺癌の１例
公益財団法人　天理よろづ相談所病院　呼吸器内科
○中村　哲史，藤本　尚子，岡垣　暢紘，坂本　裕人，田中　佑磨，中西　　司，松村　和紀，上山　維晋，池上　直弥，加持　雄介，橋本　成修，田中　栄作，田口　善夫，羽白　　高

O-051　RET融合遺伝子陽性肺腺癌，癌性心膜炎による繰り返す心タンポナーデに，2nd line IMpower150が奏功した一例
公益財団法人 甲南会 甲南医療センター
○塚本　　玲，佐々木祥彦，金澤　史朗，吉崎　飛鳥，関谷　怜奈，中田　恭介

O-052　Ipilimumab/Nivolumab併用療法の治療歴を有する胸膜中皮腫に対するNivolumab再投与の検討
1）兵庫医科大学医学部　呼吸器・血液内科学
2）同　胸部腫瘍学特定講座
3）京都大学大学院医学研究科　医学統計生物情報学
○東山　友樹[1,2]，栗林　康造[1,2]，久保田亜紀[3]，太田　博章[1]，脇田　　悠[1]，村上　美沙[1]，河村　直樹[1]，神取　恭史[1]，近藤　憲孝[1]，清田穣太朗[1]，徳田麻祐子[1]，多田　陽郎[1,2]，祢木　芳樹[1,2]，米田　和恵[2]，藤本　大智[1,2]，大搗泰一郎[1,2]，三上　浩司[1,2]，高橋　　良[1,2]，南　　俊行[1,2]，木島　貴志[1,2]

O-053　デュルバルマブ投与後にirAE心膜炎による心タンポナーデを来した肺扁平上皮癌の一例
西宮市立中央病院　呼吸器内科
○辻　　哲顕，紅林　亮汰，森友　昂貴，安部　祐子，二木　俊江，日下部祥人，池田　聡之

O-054　免疫チェックポイント阻害薬により呼吸補助筋の筋炎を発症し，2型呼吸不全に至った肺扁平上皮癌の１例
公益財団法人田附興風会　医学研究所北野病院　呼吸器内科
○平井　将隆，井上　大生，東　寿希也，本田　郁子，西田　湧也，知念　重希，久保　直之，大倉　千明，野原　瑛里，神野　志織，田嶋　範之，森本　千絵，北島　尚昌，丸毛　　聡，福井　基成

ランチョンセミナー３（12：00～12：50）　座長　大塚浩二郎
（神鋼記念病院 部長・呼吸器内科　科長）

『好酸球抑制のさらに先へ ～重症喘息治療のあらたな可能性を探る～』

永野　達也
（神戸大学大学院医学研究科　内科学講座・呼吸器内科学分野　講師）
共催：アストラゼネカ株式会社

免疫チェックポイント阻害剤２（13：40～14：08）　座長　徳田　深作
（京都府立医科大学　呼吸器内科学）

O-055　免疫チェックポイント阻害薬による自己免疫性好中球減少をきたした症例
1) 大阪府済生会中津病院　呼吸器内科
2) 同　血液内科
○川崎　悠平[1)]，池内　美貴[1)]，中山聡一郎[1)]，藤本さやか[1)]，宮本　滉大[1)]，北村　美華[1)]，北川　怜奈[1)]，福島　有星[1)]，野田　彰大[1)]，春田　由貴[1)]，宮崎　慶宗[1)]，齊藤　隆一[1)]，東　　正徳[1)]，塩見　一郎[2)]，上田　哲也[1)]

O-056　POSEIDONレジメン投与開始11ヶ月後にirAE関連劇症1型糖尿病を発症した1例
大阪府済生会中津病院
○宮本　滉大，福島　有星，中山聡一郎，藤本さやか，北村　美華，北川　怜奈，池内　美貴，野田　彰大，宮崎　慶宗，春田　由貴，齊藤　隆一，東　　正徳，上田　哲也，長谷川吉則

O-057　免疫チェックポイント阻害薬開始後のirAE肺炎を契機に診断された強皮症の一例
パナソニック健康保険組合　松下記念病院
○西川　　晶，山岡　燎平，桝井　太輝，山田　崇央

O-058　肺癌に対するAtezolizumab投与中，複数のirAEにフルニエ壊疽を合併した一例
大阪赤十字病院
○吉田　奈生，矢野　翔平，平井　厚志，山田　拓実，吉田　　薫，高橋　祥太，山野　隆史，大木元達也，石川　遼一，高岩　卓也，中川　和彦，吉村　千恵，黄　　文禧

スイーツセミナー１（14：30～15：20）　座長　南　　俊行
（兵庫医科大学　呼吸器・血液内科学　呼吸器内科　准教授）

『重症喘息治療と注意しておきたい併存疾患』

渡辺　徹也
（大阪公立大学大学院医学研究科　呼吸器内科学　兼　医療の質・安全管理学　准教授）
共催：グラクソ・スミスクライン株式会社

呼吸筋・呼吸調節障害，睡眠呼吸障害（15：30～15：51）　座長　井原　祥一
（日本生命病院　呼吸器・免疫内科）

O-059　2型呼吸不全を機に診断された高齢発症の先天性ミオパチーの一例
兵庫医科大学病院　呼吸器内科
○清田穣太朗，木島　貴志，栗林　康造，高橋　　良，南　　俊行，三上　浩司，藤本　大智，大搗泰一郎，祢木　芳樹，多田　陽郎，東山　友樹，徳田麻祐子，神取　恭司，河村　直樹，村上　美沙，近藤　孝憲，脇田　　悠，田上　健太，金村　大地，前迫　哲史

O-060　急速な肺活量の低下を契機に筋萎縮性側索硬化症（ALS）の診断に至った一例
国立病院機構　大阪刀根山医療センター
○杉澤　健太，松木　隆典，西島　良介，新居　卓朗，橋本　尚子，辻野　和之，三木　啓資，木田　　博

O-061　三心房，VSD修復術後，胸郭変形による慢性Ⅱ型呼吸不全に対し気管切開，在宅人工呼吸器を導入した症例
加古川中央市民病院
○松尾　壮太，徳永俊太郎，中矢日奈子，堀　　秀輔，戸谷　梨沙，森田　敦視，坂田　悟朗，黒田　修平，藤井　真央，友國　佳奈，堀　　朱矢，小林　和幸，西馬　照明

胸膜・縦隔疾患（15：51～16：12）　座長　舟木壮一郎
（兵庫医科大学　呼吸器外科）

O-062　縦隔型肺癌による気道圧排に対し経皮的ドレナージ術を行うことで窒息リスクを低減させた一例
1）和歌山県立医科大学附属病院　呼吸器内科・腫瘍内科
2）同　放射線科
3）同　救急科
4）同　バイオメディカルサイエンスセンター
5）南和歌山医療センター　呼吸器科
○上田　亮太[1)]，古田　勝之[1)]，早田　敦志[1)]，生駒　　顕[2)]，三宅　雄一[3)]，柴田　尚明[3)]，西尾　和真[1)]，永井　隆寛[5)]，根來　和宏[5)]，加藤　真衣[1)]，中口　恵太[1)]，宮井　　優[1)]，村上恵理子[1)]，赤松　弘朗[1)]，洪　　泰浩[1,4)]，中西　正典[1)]，山本　信之[1,4)]

O-063　Yellow nail syndromeによるコントロール不良の胸水に対して両側に胸膜癒着術を施行した一例
1）神鋼記念病院　呼吸器センター
2）同　皮膚科
3）同　病理診断科
○赤松　歩実[1)]，大塚浩二郎[1)]，難波　晃平[1)]，森田　敦視[1)]，水城裕加里[1)]，三ツ井あすか[1)]，今尾　　舞[1)]，藤本　佑樹[1)]，久米佐知枝[1)]，稲尾　　崇[1)]，門田　和也[1)]，中村　絵美[2)]，笠井　由隆[1)]，桝屋　大輝[1)]，大林　千穂[3)]，鈴木雄二郎[1)]

O-064　悪性胸膜中皮腫に対する当院の過去10年間の胸水cell block診断の検討
姫路医療センター　呼吸器内科
○平岡　亮太，吉川　和志，高田　正浩，日隈　俊宏，永田　憲司，平田　展也，山之内義尚，小南　亮太，横井　陽子，加藤　智浩，鏡　亮吾，水守　康之，塚本　宏壮，佐々木　信，河村　哲治

肺循環障害（16：12～16：33）

座長　飯田慎一郎
（川西市立総合医療センター　呼吸器内科）

O-065　69歳で発見され肺癌との鑑別を要した肺葉内肺分画症の1例
1）石切生喜病院　呼吸器内科
2）同　呼吸器腫瘍内科
○松井恵利香[1)]，等々力　輝[1)]，引石　惇仁[1)]，中濱　賢治[1)]，谷　恵利子[1)]，吉本　直樹[1)]，平島　智徳[2)]，南　謙一[1)]，平田　一人[1)]

O-066　EWS（Endobronchial Watanabe Spigot）を用いた気管支充填術で止血を得た感染性肺動脈瘤による喀血の1例
淀川キリスト教病院　呼吸器内科
○古田　寛人，西島　正剛，豊後みどり，池本　利真，山下　卓人，上野　峻輔，曽根　莉彩，吉井　直子，大谷賢一郎，紙森　隆雄，藤原　寛

O-067　胸膜中皮腫の経過で，心不全による左片側胸水貯留がみられNT-proBNPが診断に有用であった一例
市立吹田市民病院　呼吸器リウマチ科
○小林　将人，角田　尚子，水越太志郎，岡部　福子，山本有美子，稲田　怜子，東口　将佳，鉄本　訓史

第４会場
（２F/さくら東）

若手アワード２（9：00～9：42）

座長　小笹　裕晃
（京都大学病院　呼吸器内科）
山本　　傑
（大阪けいさつ病院）

O-068　免疫不全状態のTAFRO症候群患者が播種性アスペルギルス症により死亡した一例
1）京都民医連中央病院　臨床研究科
2）同　総合内科／呼吸器内科
3）同　感染症科
○吉田　真弓[1)]，山浦　義貴[2,3)]，植田　寛生[2)]，扇谷　知宏[2)]，竹村　知容[2)]，井上　賀元[2)]

O-069　乳癌分子標的薬アベマシクリブ投与後に発症した致死的肺炎の一例
高槻病院　呼吸器内科
○中嶋　夏菜，松村佳乃子，阪本萌永子，日詰健太郎，高安みずき，岩坪　重彰，船田　泰弘

O-070　脳死両肺移植後に肺野びまん性すりガラス影が出現し，経気管支肺生検にて肺胞蛋白症と診断された1例
1）京都大学医学部附属病院　呼吸器内科
2）同　病理診断科
3）京都大学大学院医学研究科　放射線医学（画像診断学・核医学）
4）京都大学医学部附属病院　呼吸器外科
5）京都大学大学院医学研究科　呼吸不全先進医療講座
○加藤　大生[1)]，中塚　賀也[1)]，伊藤　功朗[1)]，桂川　広幸[2)]，坂本　　亮[3)]，興梠　陽平[1)]，田中　里奈[4)]，中島　大輔[4)]，池添　浩平[1)]，半田　知宏[5)]，平井　豊博[1)]

O-071　頭蓋内と頭蓋外でタルラタマブの効果に乖離がみられた小細胞肺癌の一例
1）姫路赤十字病院　臨床研修センター
2）同　呼吸器内科
○近藤　隆雅[1)]，狩野　裕久[2)]，中村　香葉[2)]，西岡　　瑛[2)]，青江晃太郎[2)]，林　　愛理[2)]，真下　周子[2)]，岸野　大蔵[2)]

O-072　両側下葉に限局した多発空洞結節影を呈したニューモシスチス肺炎の一例
神戸大学医学部附属病院
○村上　晃輝，矢谷　敦彦，羽間　大祐，桂田　直子，立原　素子

O-073　進行期肺NUT癌に対して複合免疫療法を行った1例
1）京都府立医科大学大学院医学研究科　呼吸器内科
2）同　整形外科
3）同　臨床病理学
○佐藤絵利香[1)]，古室　太誠[1)]，酒井　健紀[1)]，篠藤　亮介[2)]，井辻　智典[2)]，武田奈央子[3)]，田中　顕之[3)]，石田　真樹[1)]，河内　勇人[1)]，西岡　直哉[1)]，岩破　將博[1)]，徳田　深作[1)]，山田　忠明[1)]，高山　浩一[1)]

非結核性抗酸菌症（11：00～11：42）　座長　露口　一成
（NHO近畿中央呼吸器センター臨床研究センター感染症研究部）

O-074　排痰練習を実施した肺非結核性抗酸菌症患者における健康関連QOLの変化
1）（一財）大阪府結核予防会　大阪複十字病院　リハビリテーション科
2）京都橘大学大学院　健康科学研究科
3）（一財）大阪府結核予防会　大阪複十字病院　呼吸器内科
○久保　智史[1)]，堀江　淳[2)]，大庭　潤平[1,2)]，松本　智成[3)]

O-075　*Mycobacterium* brisbanenseによる肺NTM症に対して抗菌薬治療を行い，改善が得られた一例
大阪大学　医学部附属病院　呼吸器内科
○仲谷　勇輝，山内桂二郎，宮崎　暁人，塚口　晃洋，岩橋　佑樹，刀祢　麻里，内藤真依子，内藤佑二朗，福島　清春，白山　敬之，三宅浩太郎，平田　陽彦，武田　吉人

O-076　高安動脈炎による肺高血圧症に合併した，若年女性の非結核性抗酸菌症の一例
社会医療法人　愛仁会　明石医療センター
○井上　拓弥，岡村佳代子，片山　大地，宇都宮菜那，古川　湧也，池田　美穂，畠山由記久，大西　尚

O-077　肺*M. avium*症に続発し，ほぼ片側完全虚脱で慢性気胸化した1例
独立行政法人国立病院機構姫路医療センター　呼吸器内科
○小南　亮太，吉川　和志，高田　正浩，日隈　俊宏，永田　憲司，竹野内政紀，平岡　亮太，平田　展也，山之内義尚，加藤　智浩，東野　幸子，鏡　亮吾，塚本　宏壮，水守　康之，横井　陽子，佐々木　信，河村　哲治，中原　保治

O-078　粟粒結核を疑う両側びまん性肺粒状影を呈した*Mycobacterium* intracellulareの症例
加古川中央市民病院　呼吸器内科
○井上　凌佑，徳永俊太郎，戸谷　梨沙，中矢日奈子，堀　秀輔，松尾　壮太，森田　敦視，坂田　悟朗，黒田　修平，藤井　真央，友國　佳奈，堀　朱矢，小林　和幸，西馬　照明

O-079　ラングフルートを用いた排痰訓練による非結核性抗酸菌症の症状改善例
一般財団法人大阪府結核予防会大阪複十字病院
○松本　智成，木村　裕美，酒井　俊輔，伊藤　大貴，井上　義一，小牟田　清

ランチョンセミナー4（12：00～12：50）　座長　伊藤　穣
（大津赤十字病院　第二呼吸器内科　部長）

『今押さえておきたい肺非結核性抗酸菌症の基礎知識
～疫学・診断から治療まで～』
藤田　浩平
（国立病院機構京都医療センター　呼吸器内科医長・副がんセンター長）

『NTM診療の新時代―ALISが切り拓く難治例治療と医療連携の実践』
田中　悠也
（独立行政法人国立病院機構近畿中央呼吸器センター　呼吸器内科）

共催：インスメッド合同会社

結核（13：40～14：22）

座長　橋本　章司
（大阪はびきの医療センター　臨床研究センター）

O-080　肺結核と結核性胸膜炎に低Na血症を合併した1例
1）社会医療法人財団聖フランシスコ　姫路聖マリア病院　臨床研修センター
2）同　呼吸器内科
○榎本　脩作[1)]，長野　昭近[2)]，中島　康博[2)]

O-081　検診で発見された気管支結核の1例
1）医療法人白鳳会　赤穂中央病院　呼吸器内科
2）岡山大学　呼吸器内科
○塩田　哲広[1)]，槇本　　剛[2)]，富樫　庸介[2)]

O-082　喀血を契機に受診し，診断に到った肺結核の一例
1）奈良県立医科大学　呼吸器内科学講座
2）済生会吹田病院　呼吸器内科
3）関西医科大学総合医療センター　呼吸器腫瘍内科
○嶋岡　直也[1)]，宮高　泰匡[1)]，本保　太郎[1)]，中川　靖仁[1)]，宇和田若菜[1)]，
金井　千恵[1)]，飯塚　正徳[2)]，太田　和輝[1)]，片岡　良介[1)]，西前　弘憲[1)]，
中村　真弥[1)]，古山　達大[1)]，古高　　心[1)]，岩佐　佑美[1)]，藤岡　伸啓[1)]，
谷村　和哉[1)]，長　　敬翁[1)]，山本　佳史[1)]，本津　茂人[3)]，室　　繁郎[1)]

O-083　胸壁・腹壁への穿破を認めた胸囲結核の2例
大阪府済生会吹田病院　呼吸器内科
○岡田　吉弘，乾　　祐輔，岡田あすか，木村　脩人，綿部　裕馬，佐藤いずみ，
上田　将秀，茨木　敬博，美藤　文貴，竹中　英昭，長　　澄人

O-084　T-SPOT陰性，抗MAC抗体陽性の外国人肺結核の一例
1）国立病院機構　近畿中央呼吸器センター　呼吸器内科
2）同　臨床研究センター
○正木　　暁[1)]，田中　悠也[1)]，新谷　亮多[1)]，小林　岳彦[2)]，倉原　　優[2)]，
露口　一成[2)]

O-085　BCDL療法が奏効した医療ツーリズムで来日した肝移植後多剤耐性結核の1例
一般財団法人大阪府結核予防会大阪複十字病院
○松本　智成，木村　裕美，酒井　俊輔，伊藤　大貴，井上　義一，小牟田　清

治療手技，検査手技，外科手術（15：30～16：12）

座長　岡本　紀雄
（堺市立総合医療センター）

O-086　気管分岐部リンパ節転移から両側主気管支に直接浸潤し気道ステントを留置した92歳肺扁平上皮癌の一例
1）医療法人白鳳会　赤穂中央病院　呼吸器内科
2）岡山大学　呼吸器内科
○塩田　哲広[1)]，槇本　　剛[2)]，富樫　庸介[2)]

O-087　CTガイド下生検におけるメリット コルボセット 生検システムの有効性の検討

1) 医療法人白鳳会　赤穂中央病院　呼吸器内科
2) 岡山大学　呼吸器内科
○塩田　哲広[1)]，槇本　　剛[2)]，富樫　庸介[2)]

O-088　当院における末梢肺病変に対する気管支鏡下生検後の気胸についての検討

NHO姫路医療センター　呼吸器内科
○山之内義尚，吉川　和志，高田　正浩，日隈　俊宏，永田　憲司，平田　展也，平岡　亮太，小南　亮太，東野　幸子，加藤　智浩，横井　陽子，鏡　　亮吾，水守　康之，塚本　宏壮，中原　保治，佐々木　信，河村　哲治

O-089　軟性気管支鏡下に高周波治療を施行した気管支内過誤腫の一例

大阪大学　呼吸器・免疫内科学
○山内桂二郎，白山　敬之，仲谷　勇輝，宮崎　暁人，塚口　晃洋，岩橋　佑樹，刀祢　麻里，榎本　貴俊，内藤真依子，内藤祐二朗，福島　清春，三宅浩太郎，平田　陽彦，武田　吉人

O-090　気胸のリークポイントと考えられた病変に対して経気管支的肺生検を行った肺癌の一例

1) 国立病院機構　近畿中央呼吸器センター　臨床研究センター
2) 同　外科
3) 同　内科
○小林　岳彦[1)]，林　　大輝[2)]，稲垣　雄士[3)]，沖塩　協一[1,3)]，新井　　徹[1)]

O-091　静脈麻酔下に気管支バルブ留置術を行ったCOPDの一症例

NHO近畿中央呼吸器センター
○香川　智子，住谷　　仁，稲垣　雄士，谷口　善彦，松田　能宣，小林　岳彦，竹内奈緒子，田宮　朗裕，岡本　明子，田中　里奈，井上　　康，露口　一成，新井　　徹

第５会場
（２F/会議室Ａ＋B）

若手アワード３（9：00～9：42）　座長　山本　佳史
（奈良県立医科大学付属病院　呼吸器・アレルギー内科）
延山　誠一
（関西医科大学　香里病院　呼吸器腫瘍内科）

O-092　カルボプラチン＋パクリタキセル＋ベバシズマブ併用療法が著効した浸潤性粘液性肺腺癌の１例
宝塚市立病院　呼吸器腫瘍内科
○大石　瞳，新名　航平，永木佑一良，藤岡　毅，西村　駿，発　忠信，吉積　悠子，岡本　忠司，高瀬　直人，片上　信之

O-093　タルラタマブで治療中にCRSを繰り返しながらICANSも併発した小細胞肺癌の一例
大阪赤十字病院　呼吸器内科
○伊東勇一朗，山田　拓実，中川　和彦，吉田　奈央，平井　厚志，吉田　薫，矢野　翔平，高橋　祥太，山野　隆史，大木元達也，石川　遼一，高岩　卓也，黄　文禧

O-094　多彩な胸膜・肺病変を呈し診断に難渋した肺吸虫症の１例
1）姫路赤十字病院　臨床研修センター
2）同　呼吸器内科
3）同　血液内科
4）同　呼吸器外科
○江崎　貴博[1)]，青江晃太郎[2)]，西岡　瑛[2)]，林　愛理[2)]，狩野　裕久[2)]，中村　香葉[2)]，真下　周子[2)]，小林　宏紀[3)]，久保西四郎[3)]，三原　大樹[4)]，田尾　裕之[4)]，岸野　大蔵[2)]

O-095　難治性DLBCLに対しCAR-T療法施行５年後にニューモシスチス肺炎（PCP）を発症した１例
1）大阪赤十字病院　呼吸器内科
2）同　血液内科
○秋田　小梅[1)]，黄　文禧[1)]，多田　浩平[2)]，平井　厚志[1)]，山田　拓実[1)]，吉田　奈生[1)]，吉田　薫[1)]，矢野　翔平[1)]，高橋　祥太[1)]，山野　隆史[1)]，大木元達也[1)]，石川　遼一[1)]，高岩　卓也[1)]，吉村　千恵[1)]

O-096　小細胞肺がんの治療後15年を経て発症した，放射線誘発性非小細胞肺がんの１例
1）兵庫医科大学病院　卒後臨床研修センター
2）兵庫医科大学医学部　呼吸器・血液内科学
3）同　胸部腫瘍学特定講座
4）同　病理学
○山尾優愛花[1)]，太田　博章[2)]，村上　美沙[2)]，清田穣太朗[2)]，高橋　良[2,3)]，近藤　孝憲[2)]，神取　恭史[2)]，河村　直樹[2)]，徳田麻佑子[2)]，東山　友樹[2)]，多田　陽郎[2)]，祢木　芳樹[2,3)]，藤本　大智[2,3)]，大搗泰一郎[2,3)]，三上　浩司[2,3)]，南　俊行[2,3)]，栗林　康造[2,3)]，木島　貴志[2,3)]，山崎　隆[4)]，大江　知里[4)]

O-097　QFT-4G陽性を契機に診断し得た結核性リンパ節炎の1例
公益財団法人田附興風会医学研究所北野病院　呼吸器内科
○大倉　千明，井上　大生，東　寿希也，平井　将隆，本田　郁子，西田　湧也，久保　直之，知念　重希，野原　瑛里，神野　志織，田嶋　範之，森本　千絵，北島　尚昌，福井　基成，丸毛　　聡

アレルギー性・気道疾患・閉塞性肺疾患（11：00～11：42）　座長　中島　康博（姫路聖マリア病院　呼吸器内科）

O-098　フルティフォー投与中の高齢喘息患者へのスピリーバ追加投与の臨床的検討
1）関西医科大学 内科学第一講座
2）同　総合医療センター　呼吸器内科
○石浦　嘉久[1)]，野村　昌作[1,2)]，宮下　修行[1)]，伊藤　量基[1,2)]

O-099　喘息発症後，吸気時の声門開大不全により労作時の著明な低酸素血症を呈した若年女性の1例
NHO大阪刀根山医療センター 呼吸器内科
○三木　啓資，杉澤　健太，西島　良介，新居　卓朗，松木　隆典，辻野　和之，木田　　博

O-100　関節リウマチ治療中に気管潰瘍による瘢痕性狭窄をきたした一例
神戸医療センター
○宮前　秀彬，川口　亜記，杉山　陽介，寺下　智美，土屋　貴昭

O-101　ホスネツピタントによるアナフィラキシーショックを呈した一例
社会医療法人財団聖フランシスコ会　姫路聖マリア病院
○長野　昭近，中島　康博

O-102　居住環境要因が再燃に関与したと考えられるアレルギー性気管支肺真菌症（ABPM）の一例
1）市立奈良病院 循環器内科
2）大阪医科薬科大学病院 呼吸器内科・呼吸器腫瘍内科
3）同 臨床研究センター
○垣内　俊祐[1)]，船本　智哉[2)]，浅井　優希[2)]，竹崎　一皓[2)]，山口隆太郎[2)]，川口　秀亮[2)]，土田　　澪[2)]，由良　　成[2)]，新井　将弘[2)]，島津　保之[2)]，満屋　　奨[2)]，辻　　博行[2,3)]，松永　仁綜[2)]，鶴岡健二郎[2)]，中村　敬彦[2)]，田村　洋輔[2)]，藤阪　保仁[2,3)]，池田宗一郎[2)]

O-103　複数のバイオ製剤によりステロイド離脱が得られたABPAの1例
加古川中央市民病院　呼吸器内科
○友國　佳奈，西馬　照明，堀　　秀輔，松尾　壮太，中矢日奈子，小西　宏侑，森田　敦視，戸谷　梨沙，坂田　悟郎，黒田　修平，藤井　真央，徳永俊太郎，堀　　朱矢，小林　和幸

ランチョンセミナー5（12：00～12：50）　座長　栗林　康造
（兵庫医科大学 呼吸器・血液内科学　臨床教授）

『重症喘息の気道炎症／気道過敏性を見据えた治療戦略』
佐野　博幸
（近畿大学病院　アレルギーセンター　教授）

『Type2炎症を伴うCOPDの治療戦略 ～Dupilumabの有効性と安全性～』
室　　繁郎
（奈良県立医科大学　呼吸器内科学講座　教授）
共催：サノフィ株式会社／リジェネロン・ジャパン株式会社

DEI：diversity equity inclusionフォーラム（14：00～14：45）
司会：松本　久子（近畿大学医学部　呼吸器・アレルギー内科　主任教授）
　　丸毛　　聡（田附興風会医学研究所　北野病院　呼吸器内科　部長）
『持続可能な働き方に近づいているか？』

原因不明の疾患，希少疾患1（15：10～15：59）　座長　甲斐　吉郎
（南奈良総合医療センター）

O-104　外科的生検で診断に至った特発性多中心性キャッスルマン病の一例
1）公益財団法人天理よろづ相談所病院　呼吸器内科
2）同　呼吸器外科
3）同　病理診断科
4）同　放射線部
○藤本　尚子[1)]，橋本　成修[1)]，岡垣　暢紘[1)]，坂本　裕人[1)]，田中　佑磨[1)]，
中西　　司[1)]，中村　哲史[1)]，上山　維晋[1)]，池上　直弥[1)]，加持　雄介[1)]，
田中　栄作[1)]，田口　善夫[1)]，中川　達雄[2)]，住吉　真司[3)]，野間　惠之[4)]，
久保　　武[4)]，羽白　　高[1)]

O-105　非典型的な経過をたどった肺アミロイドーシスの1例
1）近畿大学奈良病院　呼吸器・アレルギー内科
2）近畿大学病院　呼吸器・アレルギー内科
3）近畿大学病院
○岩井　正道[1)]，白波瀬　賢[1)]，花田宗一郎[1)]，長崎　忠雄[1)]，村木　正人[1)]，
松本　久子[2)]，東田　有智[3)]

O-106　難治性の咳嗽，鼻閉を契機に多発血管炎性肉芽腫症の診断に至った一例
大阪市立総合医療センター　呼吸器内科
○吉村聡一郎，打谷　美沙，後藤　文香，秋岡　正史，レオン実賀，青原　大介，
澤　　信彦，佐藤佳奈子，三木　雄三，眞本　卓司

O-107　急速な転帰を辿った壊死性膀胱炎に惹起された敗血症性肺塞栓症の1例
1）兵庫県立淡路医療センター　呼吸器内科
2）同　病理診断科
○亀山　　愛[1)]，桐生　辰徳[1)]，雑賀　美怜[1)]，岸　　光希[1)]，向田　諭史[1)]，
吉村　遼佑[1)]，加島　志郎[2)]，小谷　義一[1)]

O-108　気管支内視鏡検査で確定診断に至ったIgG4関連肺疾患の2症例
宝塚市立病院　呼吸器腫瘍内科
○藤岡　　毅，新名　航平，永木佑一良，西村　　駿，発　　忠信，吉積　悠子，
岡本　忠司，高瀬　直人，片上　信之

O-109　多発リンパ管嚢腫を認め，両側乳糜胸を契機に診断に至った高齢者ゴーハム病の1例
天理よろづ相談所病院　呼吸器内科
○中西　　司，藤本　尚子，岡垣　暢紘，坂本　裕人，田中　佑磨，中村　哲史，
松村　和紀，上山　維晋，池上　直弥，加持　雄介，橋本　成修，田中　栄作，
田口　善夫，羽白　　高

O-110　胸膜生検で診断した緩徐な進行の後に急速増悪した類上皮血管内皮種の一例
1) 神鋼記念病院　呼吸器センター
2) 同　病理診断科
○水城裕加里[1)]，今尾　　舞[1)]，大塚浩二郎[1)]，赤松　歩実[1)]，森田　敦視[1)]，
三ッ井あすか[1)]，藤本　佑樹[1)]，難波　晃平[1)]，久米佐知枝[1)]，稲尾　　崇[1)]，
門田　和也[1)]，笠井　由隆[1)]，桝屋　大輝[1)]，大林　千穂[2)]，鈴木雄二郎[1)]

原因不明の疾患，希少疾患２（15：59～16：41）　座長　内藤祐二朗
（大阪大学大学院医学系研究科　呼吸器免疫内科）

O-111　練炭を燃焼させた直後に発症した急性呼吸不全の１例
大阪府済生会吹田病院
○木村　脩人，岡田あすか，岡田　吉弘，綿部　祐馬，佐藤いずみ，乾　　佑輔，
上田　将秀，茨木　敬博，美藤　文貴，竹中　英昭，長　　澄人

O-112　両肺に広範なすりガラス陰影を呈し，びまん性肺疾患との鑑別を要した高悪性度B細胞リンパ腫（HGBL）の一例
兵庫県立はりま姫路総合医療センター　呼吸器内科
○西井　雅彦，浦田　勝哉，松本　夏鈴，木村　洋平，吉村　　将

O-113　呼吸不全を繰り返した自己免疫性溶血性貧血患者にみられた血管内リンパ腫の一例
1) 洛和会音羽病院　呼吸器内科
2) 同　血液内科
3) 洛和会京都呼吸器センター
○榎本　昌光[1)]，小間　圭祐[1)]，可児　啓吾[1)]，柴原　一毅[1)]，岡崎　優太[1)]，
宮本　瑛史[1)]，小倉　由莉[1)]，白田　全弘[1)]，田宮　暢代[1)]，土谷美知子[1)]，
石橋　孝文[2)]，長坂　行雄[3)]

O-114　びまん性縦隔肺リンパ管腫症に乳糜心嚢水貯留を合併した一例
医学研究所北野病院呼吸器内科
○本田　郁子，野原　瑛里，東　寿希也，西田　湧也，平井　将隆，大倉　千明，
久保　直之，知念　重希，神野　志織，田嶋　範之，森本　千絵，北島　尚昌，
井上　大生，丸毛　　聡，福井　基成

O-115　豊胸術後に右腋窩リンパ節腫大をきたしSilicone lymphadenopathyと診断した1例

公益財団法人田附興風会 医学研究所北野病院
○知念　重希，東　寿希也，西田　湧也，本田　郁子，平井　将隆，久保　直之，
大倉　千明，野原　瑛里，神野　志織，田嶋　範之，森本　千絵，北島　尚昌，
井上　大生，丸毛　　聡，福井　基成

O-116　限局性結節性肺アミロイドーシスの2例

1）NHO姫路医療センター　呼吸器内科
2）同　病理診断科
○吉川　和志[1)]，高田　正浩[1)]，日隈　俊宏[1)]，永田　憲司[1)]，竹野内政紀[1)]，
平田　展也[1)]，平岡　亮太[1)]，山之内義尚[1)]，小南　亮太[1)]，東野　幸子[1)]，
加藤　智浩[1)]，横井　陽子[1)]，中原　保治[1)]，鏡　　亮吾[1)]，水守　康之[1)]，
塚本　宏壮[1)]，佐々木　信[1)]，河村　哲治[1)]，安松　良子[2)]，竹井　雄介[2)]

第６会場
（２F/会議室C＋D）

呼吸器感染症１（9：00～9：35）

座長　長　　彰翁
（公立学校共済組合近畿中央病院　呼吸器内科）

O-117　当院における侵襲性肺炎球菌感染症の後ろ向き解析
市立吹田市民病院　呼吸器・リウマチ科
○東口　将佳，内藤　晃輔，水越太志郎，岡部　福子，山本有美子，稲田　怜子，角田　尚子，依藤　秀樹，鉄本　訓史，片田　圭宣

O-118　Edwardsiella tardaによる肺化膿症の症例
1）社会医療法人財団聖フランシスコ会　姫路聖マリア病院　臨床研修センター
2）同　呼吸器内科
○足立　　亮[1)]，長野　昭近[2)]，中島　康博[2)]

O-119　細径カテーテルを用いた経皮的ドレナージにより速やかな改善を認めた肺膿瘍の1例
京都第二赤十字病院　呼吸器内科
○坂口　淳英，中邨　亮太，笹倉　美咲，平井　聡一，山本　千恵，野口　　進，塩津　伸介

O-120　肺化膿症から化膿性胸鎖関節炎へ進展したMRSA菌血症の一例
1）彦根市立病院　呼吸器内科
2）同　呼吸器外科
○藤本　直輝[1)]，月野　光博[1)]，西岡　憲亮[1)]，岡本　菜摘[1)]，林　　栄一[2)]

O-121　レジオネラ肺炎の一例
1）医療法人白鳳会　赤穂中央病院　呼吸器内科
2）岡山大学　呼吸器内科
○塩田　哲広[1)]，槇本　　剛[2)]，富樫　庸介[2)]

呼吸器感染症２（9：35～10：10）

座長　井上　大生
（公益財団法人田附興風会医学研究所北野病院　呼吸器内科）

O-122　急激な転帰を辿ったMRSA肺炎の一例
1）大阪はびきの医療センター　呼吸器内科
2）同　集中治療科
3）同　感染症内科
4）同　病理診断科
○小牟田里以子[1)]，加藤聡一郎[1)]，和田　紘実[1)]，田邉　英高[1)]，横山　将史[1)]，柳瀬　隆文[1)]，益弘健太朗[1)]，佐藤　真吾[1)]，馬越　泰生[1)]，柏　　庸三[2)]，橋本　章司[3)]，森　　秀夫[4)]，上田　佳世[4)]，森下　　裕[1)]

O-123　口腔内常在菌である*Parvimonas micra*に起因した膿胸の一例

1) 神戸市立医療センター西市民病院　呼吸器内科
2) 同　呼吸器外科
○堀　靖貴[1)]，松井　綾花[1)]，金子　正博[1)]，山田　夕輝[1)]，李　正道[1)]，
岩林　正明[1)]，横田　真[1)]，網本　久敬[1)]，瀧口　純司[1)]，藤井　宏[1)]，
冨岡　洋海[1)]，大越　祐介[2)]，竹尾　正彦[2)]

O-124　多発性骨髄腫に対してCAR-T後，持続的完全寛解1年半で発症したニューモシスチス肺炎の一例

1) 神鋼記念病院　呼吸器センター
2) 同　血液内科
○森田　敦視[1)]，門田　和也[1)]，赤松　歩実[1)]，水城裕加里[1)]，三ッ井あすか[1)]，
今尾　舞[1)]，藤本　佑樹[1)]，難波　晃平[1)]，久米佐知枝[1)]，稲尾　崇[1)]，
大塚浩二郎[1)]，笠井　由隆[1)]，桝屋　大輝[1)]，鈴木雄二郎[1)]，常峰　紘子[2)]

O-125　気胸を契機に発症した*Aspergillus terreus*膿胸に対し外科的治療と抗真菌薬併用で改善した一例

天理よろづ相談所病院 呼吸器内科
○田中　佑磨，橋本　成修，藤本　尚子，岡垣　暢紘，坂本　裕人，中西　司，
中村　哲，松村　和紀，上山　維晋，池上　直弥，加持　雄介，田中　栄作，
田口　善夫，羽白　高

O-126　インフルエンザウイルス感染後の黄色ブドウ球菌肺炎加療中にカンジダ菌血症を合併した1例

1) 兵庫県立尼崎総合医療センター
2) 大阪赤十字病院
○平井　厚志[1)]，黄　文禧[2)]，吉田　奈生[2)]，山田　拓実[2)]，吉田　薫[2)]，
矢野　翔平[2)]，高橋　祥太[2)]，山野　隆史[2)]，大木元達也[2)]，石川　遼一[2)]，
高岩　卓也[2)]，中川　和彦[2)]，吉村　千恵[2)]

分子標的治療薬1（11：00～11：49）

座長　森　雅秀
（国立病院機構大阪刀根山医療センター　呼吸器腫瘍内科）

O-127　MET exon14 skippingおよびKRAS G12Cの共変異を有する肺腺癌の一例

1) 兵庫医科大学病院医学部　呼吸器・血液内科学
2) 同　胸部腫瘍学特定講座
3) 同　病理診断科
○長谷川　裕[1)]，徳田麻祐子[1)]，脇田　悠[1)]，太田　博章[1)]，村上　美沙[1)]，
河村　直樹[1)]，神取　恭史[1)]，近藤　孝憲[1)]，清田穣太朗[1)]，東山　友樹[1)]，
多田　陽郎[1,2)]，祢木　芳樹[1,2)]，大搗泰一郎[1,2)]，藤本　大智[1,2)]，三上　浩司[1,2)]，
高橋　良[1,2)]，南　俊行[1,2)]，栗林　康造[1,2)]，木島　貴志[1,2)]，山崎　隆[3)]

O-128　オシメルチニブによる薬剤性間質性肺炎と薬剤性DICを発症し死亡した一例
1) 一般財団法人住友病院　総合診療科
2) 同　呼吸器内科
3) 同　病理部
○田中　健太[1)]，奥村　太郎[2)]，國宗　直紘[2)]，木高　早紀[2)]，桂　悟史[2)]，
田中　彩加[2)]，後藤　健一[2)]，山崎　薫[3)]，藤田　茂樹[3)]，重松三知夫[2)]

O-129　EGFR compound mutation（G719A　S761I）を認めアファチニブが著効した肺腺癌の1例
1) 医療法人白鳳会　赤穂中央病院　呼吸器内科
2) 岡山大学　呼吸器内科
○塩田　哲広[1)]，槇本　剛[2)]，富樫　庸介[2)]

O-130　EGFR遺伝子変異陽性肺腺癌による抗Yo抗体陽性腫瘍随伴性小脳変性症の1例
公益財団法人　天理よろづ相談所病院　呼吸器内科
○岡垣　暢紘，上山　維晋，藤本　尚子，坂本　裕人，田中　佑磨，中西　司，
中村　哲史，松村　和紀，池上　直弥，加持　雄介，橋本　成修，田中　栄作，
田口　善夫，羽白　高

O-131　KIT変異陽性胸腺癌に対してLenvatinibの再投与が奏効した症例
医療法人徳洲会　宇治徳洲会病院
○森戸　翔基，千原　佑介，河合　正旺，石崎　直子，今里　優希，齊藤　昌彦

O-132　癌性リンパ管症とDICを呈したROS1融合遺伝子陽性肺腺癌に対しエヌトレクチニブが著効した1例
京都民医連中央病院　呼吸器内科
○扇谷　知宏，竹村　知容，植田　寛生，津島　祐斗

O-133　LorlatinibによりtreatmentholidayがAlk陽性肺癌の長期制御例
大阪国際がんセンター
○小牟田清英，二村　俊，田中　庸弘，豆鞘　伸昭，國政　啓，井上　貴子，
田宮　基裕，西野　和美

ランチョンセミナー6（12：00～12：50）　座長　西尾　渉
（兵庫県立がんセンター　副院長（医療連携・医療情報担当）
兼　緩和ケアセンター長・呼吸器外科部長）

『周術期治療の最前線 ～非小細胞肺癌～』

光冨　徹哉
（和泉市立総合医療センター　総長／近畿大学医学部　特別招聘研究教授）

共催：MSD株式会社

分子標的治療薬２（13：40～14：22）

座長　國政　　啓
（大阪国際がんセンター　呼吸器内科）

O-134　当院における進行期肺腺癌症例に対するOsimertinibの使用経験
1）兵庫医科大学　医学部　呼吸器・血液内科学
2）同　胸部腫瘍学特定講座
○近藤　孝憲[1)]，河村　直樹[1)]，神取　恭史[1)]，村上　美沙[1)]，清田穣太朗[1)]，
徳田麻佑子[1)]，東山　友樹[1)]，多田　陽郎[1)]，祢木　芳樹[1,2)]，米田　和恵[1,2)]，
藤本　大智[1,2)]，大搗泰一郎[1,2)]，三上　浩司[1,2)]，高橋　　良[1,2)]，南　　俊行[1,2)]，
栗林　康造[1,2)]，木島　貴志[1,2)]

O-135　肺癌と舌癌の重複癌か，肺癌の舌転移かの鑑別において遺伝子検査が有用であった一例
1）神戸市立西神戸医療センター　呼吸器内科
2）同　病理診断科
○吉山　史子[1)]，山本　正嗣[1)]，安積　　慶[1)]，畦倉　孝暁[1)]，神野　裕子[1)]，
益田　隆広[1)]，濱崎　直子[1)]，佐藤　宏紀[1)]，桂田　雅大[1)]，神澤　真紀[2)]，
木田　陽子[1)]，纐纈　力也[1)]，桜井　稔泰[1)]，多田　公英[1)]

O-136　眼症状を契機に発見されたEGFR陽性肺腺癌の一例
兵庫県立尼崎総合医療センター
○細谷　　諒，松本　啓孝，福田　考生，池田　拓真，岩垣　慈音，小川　　亮，
嶋村　優志，遠藤　和夫

O-137　EGFR陽性肺癌における予後予測スコアの作成　NARTO studyの結果より
1）高槻赤十字病院
2）京都大学大学院医学研究科 呼吸器内科学
3）大阪府済生会野江病院
4）滋賀県立総合病院
5）京都医療センター
6）日本赤十字社和歌山医療センター
7）京都桂病院
8）大津赤十字病院
9）京都大学大学院医学研究科 医学統計生物情報学
○前谷　知毅[1,2)]，北　　英夫[1)]，山本　直輝[3)]，野溝　　岳[2)]，阪森　優一[4)]，
國永　清光[2)]，小笹　裕晃[2)]，谷澤　公伸[5)]，相原　顕作[3)]，佐藤　　晋[2)]，
池上　達義[6)]，中村　敬哉[4)]，西村　尚志[7)]，酒井　直樹[8)]，森田　智視[9)]，
平井　豊博[2)]

O-138　肺生検が困難であったが，血漿遺伝子検査が有益であったEGFR変異陽性肺腺癌症例
加古川中央市民病院　呼吸器内科
○北村美菜子，徳永俊太郎，戸谷　梨沙，中矢日奈子，堀　　秀輔，松尾　壮太，
戸谷　梨沙，森田　敦視，坂田　悟朗，黒田　修平，藤井　真央，友國　佳奈，
堀　　朱矢，小林　和幸，西馬　照明

O-139　Osimertinibが奏効したEGFR uncommon mutation陽性肺腺癌の1例
公益財団法人　田附興風会　医学研究所　北野病院
○久保　直之，井上　大生，東　寿希也，本田　郁子，西田　湧也，平井　将隆，知念　重希，大倉　千明，野原　瑛里，神野　志織，田嶋　範之，森本　千絵，北島　尚昌，丸毛　　聡，福井　基成

呼吸器感染症３（15：20～15：55）

座長　大塚浩二郎
（神鋼記念病院　呼吸器内科）

O-140　百日咳の血清診断
1) 大阪府済生会千里病院　呼吸器内科
2) 同　呼吸器外科
3) 同　免疫内科
○山口　統彦[1)]，村上　世紀[1)]，森本　彬人[1)]，多河　宏史[1)]，山根　宏之[1)]，藤原　綾子[2)]，葛谷憲太郎[3)]，松浦　良信[3)]

O-141　RA合併間質性肺炎にアスペルギルス，マイコバクテリウム アビウム，放線菌の混合感染をしたと考えられる右上葉空洞病変の一例
奈良県立医科大学附属病院
○飯塚　正徳，古高　　心，中川　靖仁，嶋岡　直也，本保　太郎，宇和田若菜，金井　千恵，片岡　良介，西前　弘憲，中村　真弥，古山　達大，宮高　泰匡，谷村　和哉，長　　敬翁，藤田　幸男，山本　佳史，山内　基雄，室　　繁郎

O-142　意識障害が診断契機になった再発乳癌にアロマターゼ阻害剤投与中73歳新型コロナウイルス感染透析患者の一例
社会医療法人田北会　田北病院　内科
○植田　勝廣，山口　真紀，砺山　隆行，仲野有希子，稲田　　司

O-143　難治性肺アスペルギルス症に対し，L-AMB減感作療法を駆使し奏功した一例
大阪けいさつ病院
○宮西　真希，杉浦　朱夏，本郷　卓英，小山　広介，神島　　望，朝川　　遼，二見　　悠，仲谷　健史，山本　　傑

O-144　肺*Actinomyces odontolyticus*感染症の1例
和泉市立総合医療センター
○潰瀧　将也，吉田　明可，中桐　悠登，松下　雄大，門谷　英昭，上西　　力，久保　寛明，武田　倫子，田中　秀典，松下　晴彦

呼吸器感染症４（15：55～16：30）

座長　井本　和紀
（大阪公立大学　大学院医学研究科　臨床医科学専攻　講師）

O-145　間質性肺炎に対して治療中，播種性ノカルジア症を発症した一例
大阪赤十字病院　呼吸器内科
○山田　拓実，中川　和彦，平井　厚志，吉田　奈生，吉田　　薫，矢野　翔平，高橋　祥太，山野　隆史，大木元達也，石川　遼一，高岩　卓也，吉村　千恵，黄　　文禧

O-146　多剤耐性緑膿菌肺炎にCefiderocolが効果的であった一例

1) 神戸市立医療センター中央市民病院　呼吸器内科
2) 同　感染症科
○杉山　貴康[1)]，永田　一真[1)]，大塚　裕斗[1)]，田中　尚登[1)]，寺元　智希[1)]，
池田　陽呂[1)]，青木　勝平[1)]，西田　湧也[1)]，榛間　智子[1)]，中山真裕美[1)]，
笹田　剛史[1)]，白川　千種[1)]，平林　亮介[1)]，佐藤　悠城[1)]，立川　　良[1)]，
蓮池　俊和[2)]，富井　啓介[1)]

O-147　副鼻腔真菌症の診断に苦慮した肺非結核性抗酸菌症の1例

田附興風会　医学研究所北野病院　呼吸器内科
○東　寿希也，丸毛　　聡，本田　郁子，西田　湧也，平井　将隆，知念　重希，
久保　直之，大倉　千明，野原　瑛里，神野　志織，田嶋　範之，森本　千絵，
北島　尚昌，井上　大生，福井　基成

O-148　クロファジミンによる尿色の変化について

1) 国立病院機構近畿中央呼吸器センター　臨床研究センター
2) 同　内科
○倉原　　優[1,2)]，田中　悠也[2)]，小林　岳彦[1)]，露口　一成[1,2)]

O-149　肺癌手術後のdestroyed lungに生じた真菌症の一例

1) 日本生命病院　呼吸器・免疫内科
2) 同　予防医学センター
○井原　祥一[1)]，尾崎　佑理[1)]，田中　雅樹[1)]，廣海　汐理[1)]，村上　輝明[1)]，
甲原　雄平[1)]，木村　円花[1)]，松岡　洋人[2)]，立花　　功[1)]

第９回日本呼吸ケア・リハビリテーション学会近畿支部学術集会

第７会場
（３F/銀杏）

開会の辞（8：55～9：00）　　会長　中野　恭幸

呼吸ケア・リハビリテーション（9：00～9：35）　　座長　大島　洋平
（京都大学医学部附属病院　リハビリテーション部）

OP-001　MRIを用いた横隔膜運動の増幅に有効な呼吸練習に関する検討
1）大阪大学　医学部附属病院　リハビリテーション部
2）同　放射線部
○木原　一晃[1)]，鎌田　理之[1)]，橋田　剛一[1)]，小山　佳寛[2)]，垂脇　博之[2)]

OP-002　インターバルトレーニングにより歩行距離の延長が認められた特発性器質化肺炎の一症例
1）徳島文理大学　保健福祉学部　理学療法学科
2）医療法人倚山会田岡病院　リハビリテーション科
3）社会福祉法人カリヨン　れもん
○廣瀬　良平[1,2)]，細川　沙樹[2)]，福本　祐士[2)]，立石　広志[3)]

OP-003　完全側臥位法が有効であった嚥下機能障害を有するCOPDの2症例
国立病院機構南京都病院　呼吸器疾患と神経難病のための呼吸ケアセンター
○坪井　知正

OP-004　特定看護師の介入と多職種連携により人工呼吸器から一時離脱に至った一例
―呼吸不全を来したMMN疑いの症例―
滋賀医科大学医学部附属病院
○大鳥　洋之，今井　　毅，鳥本　真由，黄瀬　大輔

OP-005　振動メッシュネブライザー長期使用により加温加湿チャンバーが腐食，穿通した呼吸器インシデント2例の検討
1）兵庫県立尼崎総合医療センター　RST
2）同　呼吸器内科
3）同　臨床工学課
4）同　脳神経内科
5）同　リハビリテーション部
6）同　看護部
○岡崎　航也[1,2)]，吉本　由衣[1,3)]，元永　善大[1,3)]，幸地　宏樹[1,4)]，小松　徹也[1,5)]，
鳥越　俊宏[1,6)]，藤澤　　匡[1,6)]，田村　理恵[1,6)]

シンポジウム（9：40～11：40）

『疾患別呼吸リハビリテーションの現状と課題から考える ―近畿圏の展望』

座長　千住　秀明
（びわこリハビリテーション専門職大学）
羽白　　高
（天理よろず相談所病院　呼吸器内科　部長）

1. COPDの呼吸リハビリテーション
   白石　　匡
   （近畿大学病院　リハビリテーション部　科長代理）
2. 間質性肺炎の呼吸リハビリテーション
   沖　侑大郎
   （神戸大学大学院　保健研究科　助教）
3. 非結核性抗酸菌症の呼吸リハビリテーション
   森　　広輔
   （公立甲賀病院　理学療法士主査）
4. 日本呼吸理学療法学会の取り組み
   玉木　　彰
   （兵庫医科大学　副学長／（一社）日本呼吸理学療法学会　理事長）

ランチョンセミナー7（12：00～12：50）　座長　髙橋　憲一
（岸和田市民病院　呼吸器センター　副センター長・呼吸器内科　部長）

『能登半島地震と医療者の対応 －酸素難民を出さない－』

石﨑　武志
（穴水総合病院　能登北部呼吸器疾患センター長）

共催：帝人ファーマ株式会社／帝人ヘルスケア株式会社

ケア・リハ教育講演1（13：20～13：50）　座長　松本　久子
（近畿大学医学部　呼吸器・アレルギー内科　主任教授）

『明日から活かせる！ アドバンス・ケア・プランニングの道標』

竹川　幸恵
（大阪はびきの医療センター　副センター長／慢性疾患看護専門看護師）

ケア・リハ教育講演2（13：50～14：20）　座長　平井　豊博
（京都大学大学院医学研究科　呼吸器内科　教授）

『メディカルスタッフのための呼吸機能検査入門』

東本　有司
（近畿大学医学部　リハビリテーション医学）

スイーツセミナー２（14：30～15：20）　座長　竹川　幸恵
（大阪はびきの医療センター　慢性疾患看護専門看護師）

『在宅酸素療法患者のセルフマネジメント支援
－看護師に求められるスキル－』

鬼塚真紀子
（大阪はびきの医療センター　慢性呼吸器疾患看護認定看護師）

共催：株式会社星医療酸器／武蔵医研株式会社

ケア・リハ教育講演３（15：30～16：00）　座長　田平　一行
（畿央大学大学院健康科学研究科　教授）

『呼吸不全に対する総合的アプローチ』

角　　謙介
（南京都病院呼吸センター（内科）　臨床部長）

看護，教育，他（16：00～16：35）　座長　玉置　伸二
（独立行政法人国立病院機構 奈良医療センター　内科）

OP-006　RST監修による人工呼吸器装着患者への看護実践能力向上プログラム導入初年度の現状と課題

1）神戸大学医学部附属病院　看護部
2）同　がん国際医療・研究センター　看護室
3）同　臨床工学部
4）神戸大学大学院医学研究科　内科学講座　呼吸器内科分野

○北逵　孝和[1)]，根井　良政[1)]，三井由紀子[2)]，山岡　国春[1)]，物袋　哲也[1)]，別府　聖子[1)]，柳生　知子[1)]，出嶋　由佳[1)]，川本　祐輝[3)]，桂田　直子[4)]

OP-007　ニテダニブ導入患者の服薬継続を支える入院時の看護援助
―服用日誌の活用と副作用対策を中心に―

1）地方独立行政法人大阪府立病院機構大阪はびきの医療センター　看護部
2）同　薬剤部
3）同　呼吸器内科

○米田　　萌[1)]，村上由美子[1)]，鬼塚真紀子[1)]，竹川　幸恵[1)]，和田　宜久[2)]，森下　　裕[3)]

OP-008　奈良市ヘルスアップ事業（COPD早期発見啓発事業）9年間の継続実施の成果

1）奈良市総合医療検査センター
2）奈良市健康医療部医療政策課
3）全国健康保険協会（協会けんぽ）奈良支部
4）森田内科循環器科クリニック
5）奈良県総合医療センター
6）済生会奈良病院
7）京都大学大学院　医学研究科・社会健康医学専攻
8）国立病院機構奈良医療センター
9）奈良県立医科大学　呼吸器内科学講座
○中川　寛子[1)]，堀江　真規[1)]，古屋　延子[1)]，谷口　英子[1)]，岡本　晃幸[1)]，
嶋崎　昌浩[1)]，北口　真帆[2)]，加藤　　暁[3)]，森田　隆一[4)]，伊藤　武文[5)]，
佐々木義明[6)]，高橋　裕子[7)]，玉置　伸二[8)]，室　　繁郎[9)]

OP-009　国立病院機構南京都病院「呼吸器疾患と神経難病のための呼吸ケアセンター」の活動内容について

1）国立病院機構南京都病院　呼吸器疾患と神経難病のための呼吸ケアセンター
2）同　呼吸器センター
3）同　リハビリテーション科
4）同　薬剤部
5）同　栄養科
6）同　看護部
○茆原　雄一[1,2)]，角　　謙介[1,2)]，渡邊　俊介[3)]，井下謙一郎[3)]，土井さおり[4)]，
右野　久司[5)]，西田　憲二[6)]，才田　智子[6)]，村井　紀子[6)]，坪井　知正[1,2)]

OP-010　国立病院機構南京都病院「呼吸器疾患と神経難病のための呼吸ケアセンター」次世代スペシャリスト育成の試み

1）国立病院機構南京都病院　呼吸器疾患と神経難病のための呼吸ケアセンター
2）同　呼吸器センター
3）同　リハビリテーション科
4）同　薬剤部
5）同　栄養科
6）同　看護部
○角　　謙介[1,2)]，茆原　雄一[1,2)]，渡邊　俊介[1,3)]，井下謙一郎[1,3)]，土井さおり[1,4)]，
右野　久司[1,5)]，西田　憲二[1,6)]，才田　智子[1,6)]，村井　紀子[1,6)]，坪井　知正[1,2)]

抄　　録

教育講演

シンポジウム

スポンサードセミナー

ランチョンセミナー

スイーツセミナー

教育講演1

日進月歩　肺癌

田宮　基裕
大阪国際がんセンター　呼吸器内科　副部長

肺癌は依然として本邦における癌死亡原因の第1位を占め，その克服は呼吸器診療における最重要課題である．近年，診断技術の進歩と治療法の革新により，肺癌診療は大きな転換期を迎えている．特に，分子標的治療と免疫療法の登場により劇的な変革を遂げ，個別化医療の時代を迎えている．

非小細胞肺癌，特に肺腺癌においては，ドライバー遺伝子変異の同定が治療戦略の鍵となる．EGFR遺伝子変異陽性例に対する第三世代チロシンキナーゼ阻害薬は，高い奏効率と良好な予後をもたらしている．また，ALK融合遺伝子，ROS1融合遺伝子，BRAF変異など，稀な遺伝子変異に対しても複数の分子標的薬が使用可能となり，治療選択肢は大きく拡大している．

ドライバー遺伝子変異を持たない症例では，免疫チェックポイント阻害薬が治療の中心となる．抗PD-1/PD-L1抗体は単剤療法に加え，化学療法との併用により生存期間の延長が示されている．PD-L1発現レベルや腫瘍遺伝子変異量などのバイオマーカーに基づく治療選択が重要である．

小細胞肺癌においても，免疫チェックポイント阻害薬と化学療法の併用や最近はT-cell engagerが標準治療として確立された．

本講演では，これらの最新治療法を紹介し，日常診療における実践的な活用について解説する．

教育講演2

呼吸器感染症 update 2025

山田　一宏
大阪公立大学大学院医学研究科　呼吸器内科学

呼吸器感染症は臨床現場で日常的に遭遇する疾患であり，診断・治療・予防のすべてにおいて医療者を悩ませている．高齢社会を背景に肺炎は依然として主要な死亡原因であり，一方で病原体や治療法に関する知見は日々進歩している．したがって従来の知識を再確認しつつ，新たなエビデンスを整理しなおすことが求められている．

本講演では①成人肺炎診療ガイドライン2024の改訂内容，②診断技術や抗菌薬の進歩，③マイコプラズマ感染症の耐性の現状，④新規ワクチンの登場，⑤真菌感染症の5つを中心に知識の整理とアップデートを行う．まず7年ぶりの改訂となった成人肺炎診療ガイドライン2024について，2017年版からの変更点を肺炎診療のフローチャートを元に解説し，クリニカルクエスチョンや推奨文の一部も紹介する．続いて，マルチプレックスPCR検査など診断技術の進歩に加え，新規抗菌薬の登場と従来薬の位置づけを再考し，実臨床での適切な抗菌薬選択を考察する．さらに，昨年度大きな流行をみせたマイコプラズマ感染症を取り上げ，マクロライド耐性株の動向と治療選択の実際を整理する．ワクチンの分野では，成人用PCV20の承認やRSVワクチンの導入・適応拡大について解説し，高齢者や基礎疾患を有する患者に対する最新の予防戦略を考察する．特にワクチンに関しては有効性・安全性・費用対効果の観点からも議論が進んでおり，臨床現場での接種推奨にする情報を提示する．最後に，アスペルギルスを代表とする真菌感染症を題材に，臨床での位置づけと新規抗真菌薬の現状を整理し，診断・治療における実践的な留意点を確認する．

本講演を通じて，呼吸器感染症に関する最新の知見，従来の知識を臨床現場に即した形で再整理し，日常診療の質の向上と抗菌薬適正使用を実現するための一助としたい．

教育講演３

膠原病関連間質性肺疾患の診療アップデート
―膠原病内科の視点からみた臨床の要点

小谷　卓矢
大阪医科薬科大学 内科学（Ⅳ）リウマチ膠原病内科　講師

膠原病に伴う間質性肺疾患（CTD-ILD）は，進行性の肺障害や急性増悪により呼吸機能を損ない，生命予後や生活の質に深刻な影響を及ぼす代表的な合併症である．2025年改訂の「膠原病に伴う間質性肺疾患 診断・診療指針」では，各疾患の特性に基づく診断と治療の標準的な手順が示されており，臨床現場における診療方針の選択に活用できる内容となっている．本講演では，日常診療で遭遇頻度が高く，治療選択に難渋する関節リウマチ（RA），炎症性筋疾患（IIM），顕微鏡的多発血管炎（MPA）に合併するILDを中心に概説する．

RA-ILDは関節リウマチ患者の約10～20％に合併するとされ，特に高齢・男性・喫煙歴，抗CCP抗体陽性例でリスクが高いことが知られている．胸部HRCTでUIP様パターンを呈する症例は予後不良であり，治療においてはメトトレキサートやTNF阻害薬の使用に慎重さが求められるが，近年アバタセプトやJAK阻害薬の有用性が報告されつつあり，抗線維化薬との併用療法の可能性も注目されている．

IIM-ILDでは自己抗体の種類が臨床像や予後を大きく規定する．抗ARS抗体陽性例では，グルココルチコイドに加えカルシニューリン阻害薬やシクロフォスファミドによる治療が一般的に奏効するが，再燃や難治例が課題となる．抗MDA5抗体陽性例は急速進行性の経過を示し，三剤併用療法（グルココルチコイド・カルシニューリン阻害薬・シクロフォスファミド）を早期に導入することが推奨される．しかし，依然として十分な治療効果が得られず予後不良となる例もあり，血漿交換，リツキシマブ，JAK阻害薬などを組み合わせた集学的治療が検討されている．さらに，バイオマーカーや画像所見を用いたリスク予測モデルの応用も進みつつある．

MPA-ILDは血管炎症状に先行して発症することもあり，非合併例と比べ予後が不良である．近年の多施設レジストリー研究では呼吸関連死に影響する臨床因子が明らかにされ，また血清バイオマーカーや病理学的検討から線維化進展に関与する免疫学的機序が示唆されている．

本講演では，臨床エビデンスを踏まえ自施設の経験を交えながら，これらCTD-ILDにおける診療の実際と課題について概説する．

教育講演４

EBM 喀血診療-エビデンスと現場をつなぐ
Part 1　エビデンス編

石川　秀雄
岸和田リハビリテーション病院　病院長、喀血・肺循環センター長

喀血は，日仏ともに院内死亡率10％程度，3年後死亡率（癌を除外）が20％（仏）と危険な症候であり，年間入院症例数もフランスで2万人弱（実数），我が国でも2万人以上（推定）と意外に多い．これに対し喀血の画像関連ガイドラインが韓国(2018)やアメリカ（2020）の放射線学会からでており，気管支動脈塞栓術（BAE: Bronchial Artery Embolization）をその標準治療と位置づけた．さらに2022年にCIRSE（欧州IVR学会）からでたBAE Standard of Practiceは非常に踏み込んだ内容であり，BAEに大きなパラダイムシフトをもたらした．この状況で満を持して登場したのが2024年末の日本呼吸器内視鏡学会 喀血診療指針である．

これには特筆すべき3つの特長がある．ひとつは，先行した3つのIVR関連学会のものと違い，画像的視点にとどまらず喀血を重症度分類・基礎疾患・診断・治療などの複数軸から包括的に論じた世界で初めての診療指針という点である．二つ目はこれを可能にするための，呼吸器内科のみならず放射線科・胸部外科･救急領域におよぶ学際的委員構成である．3つめは，従来不明瞭であった喀血の重症度分類を大胆かつクリアカットに一定のロジックによって再定義し，さらにBAE適応や入院適応とLINKさせたpracticalな構成にしたことである．

この喀血診療指針は，これまで一部で中心と思われていた大量喀血に対する緊急BAEのみならず，慢性反復性喀血に対する待機的BAEというneedsがじつは極めて大きいものであるという事実が，呼吸器領域においてもIVR領域においてもあらたに認識され関心を呼びつつあるなど，大きなインパクトがあったように思われる．このように喀血/BAE診療の世界は急激に機が熟しつつある．本講演では喀血についての重要な新エビデンスをひとつひとつわかりやすく解説し，喀血診療情報のアップデートにより，一人でも多くの喀血患者さんの命が救われることを目指したい．

教育講演４

EBM 喀血診療-エビデンスと現場をつなぐ
Part 2　現場編

西原　　昂
近畿中央呼吸器センター　呼吸器内科

喀血診療，とりわけ治療の第一選択である気管支動脈塞栓術（BAE：Bronchial Artery Embolization）は近年大きな進歩を遂げている．大量喀血から少量反復性喀血に至るまで，正しく行えば安全かつ効果的に止血が可能であり，予後の改善やQOLの向上につながることが複数のエビデンスによって示されてきた．本講演Part 1では，BAEの第一人者である石川秀雄先生からこれらの知見について詳しくご解説いただく．

しかしながら，これらのエビデンスが日本全国の日常診療の現場に十分に活かされているかといえば，依然として理想には程遠いのが現状である．その理由のひとつは，呼吸器内科医がそもそも喀血について系統的に学ぶ機会が少ないことであり，もうひとつは，BAEの十分な知識と経験を備えた放射線科医・術者の数が不足していることである．

演者は，一般呼吸器診療とBAEの双方に携わっているが，喀血治療の進歩や課題については，実際にカテーテルの世界に飛び込んでみて初めて気づいた点が少なくない．本講演Part 2では，呼吸器内科医が自らカテーテルを扱う中で得た視点をもとに，日常診療に役立つ喀血のエッセンスを共有しながら，喀血診療が抱える現実的な課題とその解決策について考察する．

ケア・リハ教育講演１

明日から活かせる！ アドバンス・ケア・プランニングの道標

竹川　幸恵
はびきの呼吸ケアセンター　副センター長／慢性疾患看護専門看護師

慢性呼吸器疾患患者は，増悪を繰り返しながら徐々に身体機能が低下し，やがて終末期へと進行していくが，その予後は不確かである．したがって，終末期をその人らしく生きるためには，早期から自身の価値観や人生観を見つめ直し，今後起こりうる病状や治療法を理解したうえで，望む生き方を家族と話し合い，相互理解を深めるアドバンス・ケア・プランニング（advance care planning：ACP）の実践が欠かせない．

一方で現状では，予後予測の困難さ，開始時期や介入方法の難しさ，病状や終末期医療の説明が患者の希望を損なうのではないかという懸念などから，医療者が ACP 支援に消極的である．

ACP の本質は，人生の最終段階に向けて事前指示を得ることではなく，対話を通して患者が自らの価値観に気づき，病いとともに“どのように生きたいか”を見出していくことにある．それは，「今，この時」からその人らしく生きる道を共有し，実現していく“前向きな希望のプロセス”である．

医療者には，ACP の本質を理解し，支援における障壁と真摯に向き合い，克服に向けた実践的視点を学び，一歩を踏み出す勇気が求められる．

本講演では，ACP の本質，支援における障壁とその克服の視点，さらに困難な場面への対応について概説する．参加者が ACP の実践に向けて障壁を軽減し，明日からの一歩を踏み出すための道標となることを願う．

ケア・リハ教育講演２

メディカルスタッフのための呼吸機能検査入門

東本　有司
近畿大学医学部　リハビリテーション医学

呼吸機能検査は呼吸器疾患の診断，治療効果判定，及び経過観察のためには欠かせない検査である．呼吸機能検査の結果は医師が活用することが多いが，呼吸リハビリテーション（呼吸リハ）を実施するにあたって，理学療法士や看護師など医師以外のメディカルスタッフにも，正確な評価のための知識が求められている．呼吸機能検査は比較的安価なスパイロメーター機器で計測可能であるが，残気量や肺拡散能などの精密呼吸機能検査を実施するには高価な呼吸機能測定装置が必要となる．呼吸機能検査の結果は手術後の合併症リスクや耐術能の評価のためにも活用されており，低肺機能であれば，心肺運動負荷試験を実施することもある．また，慢性呼吸器疾患患者の身体障害者認定にも必須の測定項目となっている．以上のように様々な臨床現場において活用されている呼吸機能検査の基礎的な知識と活用方法について解説する．

ケア・リハ教育講演３

呼吸不全に対する総合的アプローチ

角　　謙介
南京都病院呼吸センター（内科）　臨床部長

呼吸不全の診療は，基礎疾患の多様性や急性増悪のリスク，治療の複雑さなど，多面的な評価と介入を要する領域であるため，単一の専門職のみで完結することは難しい．多職種がそれぞれの専門性を活かして有機的に連携し，総合的かつ継続的に介入・協働することで，より質の高いチーム医療を提供できることが非常に重要である．

2022 年 6 月，南京都病院では呼吸器疾患と神経難病のための呼吸ケアセンター（以下呼吸ケアセンター）が設立された．

呼吸器科医師茆原をセンター長として，医師・看護師・リハビリテーション科・薬剤師・栄養士・臨床工学技士・医療ソーシャルワーカー・外来スタッフが構成員となり，多職種協働による質の高い呼吸ケアの提供に日夜努力している．

また呼吸不全･呼吸管理の臨床に従事する次世代のスタッフを育成するべく，院内外で当院の取り組みを発信し，若手・中堅の医療スタッフのレベルアップを図っている．

ただ，呼吸ケアに興味を持っているスタッフとそうでないスタッフの温度差が大きいことや，将来の専門領域として呼吸管理の診療を志す若手医師の不足など現状未解決の課題も多く，当センターのような専門施設が果たすべき役割は重要であると考える．

今回は代表的な症例をいくつか紹介しながら，当院のチーム医療の実際につき紹介し，併せて今後の展望についても解説したい．

シンポジウム

1．COPDの呼吸リハビリテーション

白石　　匡
近畿大学病院　リハビリテーション部

慢性閉塞性肺疾患（Chronic Obstructive Pulmonary Disease：COPD）では，肺過膨張や呼気制限に伴う動的肺過膨張，呼吸筋疲労，骨格筋萎縮が相互に作用し，運動耐容能低下と身体活動量低下の悪循環を形成する．呼吸リハビリテーションはこれらの病態に対して最も効果的な非薬物療法であり，症状・QOL・運動耐容能の改善，増悪や再入院の抑制に確立した効果を有する．とくに病院で実施する外来呼吸リハビリテーションでは，安全性を確保したうえで高強度運動療法が可能であり，心肺運動負荷試験に基づく個別化運動処方，酸素療法や気管支拡張薬の導入・調整など，専門的な介入を集中的に提供できる点が大きな強みである．また当院では横隔膜機能評価を併用しており，慢性閉塞性肺疾患における運動療法の反応性を見極める生理学的指標として有用であることから，臨床現場で積極的に活用している．

しかし，外来呼吸リハビリテーションで得られた運動耐容能の改善が，必ずしも日常生活における身体活動量の向上につながらないケースも少なくない．身体活動量は予後を規定する重要な因子であり，改善のためには生活環境に即した行動変容支援が求められる．そこで重要となるのが，外来呼吸リハビリテーションと在宅リハビリテーションの間のシームレスな連携である．外来呼吸リハビリテーションで運動耐容能とセルフマネジメント能力を高め，その後の在宅リハビリテーションが生活動作に直結した運動の実践，身体活動量のモニタリング，再増悪予防を継続的に支援することで，地域全体で患者を支える体制が構築されると考える．

本シンポジウムでは，外来呼吸リハビリテーションの意義と限界，さらに在宅リハビリテーションと連携した包括的なCOPD支援モデルについて検討したい．

シンポジウム

2．間質性肺炎の呼吸リハビリテーション

沖　侑大郎
神戸大学大学院　保健研究科

間質性肺疾患（ILD）は，進行性の呼吸困難と運動耐容能低下などが臨床上の大きな問題となる．呼吸リハビリテーション（PR）は，患者の身体機能とQOL を改善する集学的介入として国際的に強く推奨されている．PR の多面的な有効性として，短期 PR は，運動耐容能，呼吸困難感，QOL が有意に改善することが明らかにされている．生命予後については，慎重な解釈が必要であるが，PR 参加が 5 年死亡リスクを低下させる可能性が報告されている．また，本邦からの FITNESS study では，抗線維化薬併用下での長期（52 週）PR は，主要評価項目の 6MWD に有意差は認めなかったが，副次評価項目のエルゴメーターによる連続持続時間は有意に改善したことが報告されている．

PR を実践する上で直面する最大の臨床課題は，ILD 特有の重度な運動誘発性低酸素血症（EIH）の管理である．安全域と至適な運動強度を両立させる厳格なモニタリングと最適な酸素流量の調整が求められる．また，FITNESS 試験が示す通り，長期効果の維持は困難であり，在宅におけるセルフトレーニングのコンプライアンス維持が極めて重要な課題である．

ILD に限らず，PR の国際的な最重要課題である普及率の低さは，都市部と郊外が混在し，アクセス格差が存在する近畿圏でも同様であると考える．FITNESS study の課題としても明らかにされた在宅管理の難しさを踏まえ，ILD 特有の安全監視とピアサポートの必要性を組み込んだ質の高いプログラム構築が急務であると考える．本セッションでは，PT の視点から現状と課題を整理し，近畿圏での展望について議論したい．

シンポジウム

3．非結核性抗酸菌症の呼吸リハビリテーション

森　　広輔
公立甲賀病院

肺非結核性抗酸菌症（以下，肺 NTM 症）は，環境中（土壌，埃，水場など）に常在する非結核性抗酸菌（以下，NTM）によって惹起される慢性呼吸器感染症である．NTM は 200 種を超える菌種が存在し，近年，世界的に本症の有病率は増加傾向にある．肺 NTM 症患者の主な臨床症状は咳嗽や喀痰，呼吸困難，喀血などの慢性呼吸器症状に加え，倦怠感，食欲不振，体重減少などの全身症状を呈する．画像所見は，結核感染に類似した空洞病変から，気管支拡張，結節影，粒状影など多様である．肺 NTM 症の治療は菌種に応じてマクロライドを含む多剤併用療法が行われるが，長期に及ぶ治療期間，副作用，薬剤耐性の発生が課題である．さらに，肺 NTM 症の治療目標は喀痰培養陰性化の達成や臨床症状，画像所見の安定または改善があるが，再発・再感染率は約 20 ～ 40％と高く，患者の身体的・心理的負担が大きい．これらの背景から，近年，呼吸リハビリテーション（以下，リハ）を含む多職種連携による包括的管理が求められている．呼吸リハは運動療法に呼吸法訓練や体位ドレナージ，ACBT などの気道クリアランス手技を組み合わせ，呼吸困難や運動耐容能，QOL の改善および ADL 維持・向上を図るものである．さらに，在宅での自己管理能力の向上に寄与する．本シンポジウムでは，肺 NTM 症患者における呼吸リハの現状と課題を理学療法士の視点から報告する．

シンポジウム

4. 日本呼吸理学療法学会の取り組み

玉木　　彰
兵庫医科大学　副学長／（一社）日本呼吸理学療法学会　理事長

日本呼吸理学療法学会は 2013 年に「呼吸理学療法に関わる臨床と研究，教育活動を推進し，呼吸理学療法を普及･発展させることで，国民の健康の維持･向上に寄与すること」を目的に設立された．その後, 2021 年に法人格を取得し，一般社団法人　日本呼吸理学療法学会となり，2024 年 3 月には日本学術会議の協力学術団体への登録が完了し, 学術団体として社会的にも認められている．

当学会の事業としては，年に 1 回の学術大会の開催，各種研修事業の実施・運営，学会主導によるレジストリ研究の実施，呼吸理学療法標準化の推進，他学会との合同によるステートメントや指針，ガイドラインなどの作成，国際化の推進などと多岐にわたっている．

学会の組織としては理事長 1 名，副理事長 2 名，監事 2 名，理事 15 名（理事長・副理事長を含む），評議員 39 名で構成されており，学会内には 10 の常設委員会と 3 つの特別委員会を設置しており，各担当理事を中心に様々な事業を進めている．そして現在当学会の会員数は 1520 名となっている．

本シンポジウムでは，当学会のこれまでの歩みと取り組みを紹介するとともに，今後の方向性や将来展望についても述べたい．

スポンサードセミナー

令和７年の周術期界隈☆

大矢　由子
藤田医科大学医学部　呼吸器内科学講座

【はじめに】

切除可能な非小細胞肺癌（NSCLC）の治癒率向上は，長年の臨床的課題であった．外科的切除後の再発リスクを低減させるため，術後補助化学療法が標準とされてきたが，その効果は限定的であった．近年，進行期癌で大きな成功を収めた免疫チェックポイント阻害薬（ICI）が周術期に応用され，治療パラダイムは新たな時代を迎えている．本講演では，周術期 ICI 療法の最新動向，特に術前化学免疫療法というアプローチの確立と，その臨床的意義を最新のデータを交えて解説する．

【術前化学免疫療法という治療戦略の確立】

術前化学療法に ICI を併用する「術前化学免疫療法」について，その有効性を初めて第Ⅲ相試験で明確に示したのが CheckMate 816 試験である．本試験では，術前の化学免疫療法が，化学療法単独と比較して無イベント生存期間（EFS）を有意に延長し，予後良好な指標とされる病理学的完全奏効（pCR）率も改善させた．この結果は，術前化学免疫療法が切除可能 NSCLC の標準治療の一つとなり得ることを証明した重要なエビデンスである．

【最新の知見：全生存期間データが示す臨床的意義】

CheckMate 816 試験においては，これまでも全生存期間（OS）の良好な傾向が示唆されていたが，治療介入の最終的な臨床的意義を評価する上で，統計学的な優越性の証明が待たれていた．2025 年の ASCO 年次総会で本試験の最終解析結果が報告され，術前化学免疫療法が化学療法単独群に対し，統計学的に有意な OS の延長を達成したことが示された．代替評価項目であった EFS の改善が，最終的な目標である OS の延長に繋がったことは，術前化学免疫療法の臨床的価値を確固たるものにする重要な結果である．

【周術期 ICI 療法の多様化と今後の展望】

NSCLC の周術期治療は，術前化学免疫療法（例：CheckMate 816）の確立に加え，術前から術後にかけて ICI を継続する周術期治療（例：KEYNOTE-671, AEGEAN）や，術後補助療法（例：IMpower010）など，複数のエビデンスが次々と報告され，治療選択肢は大きく広がっている．各治療アプローチにはそれぞれ特徴があり，最適なレジメンの選択が新たな臨床課題となっている．結論として，周術期 ICI 療法は切除可能 NSCLC の治療成績を飛躍的に向上させた．今後は，PD-L1 発現率をはじめとするバイオマーカーに基づき，個々の患者に最適な治療戦略をいかに選択していくか，個別化医療の推進が極めて重要となる．

スポンサードセミナー

ニボルマブ+イピリムマブ併用療法による長期生存の可能性と課題

田宮　朗裕
近畿中央呼吸器センター　腫瘍内科

免疫チェックポイント阻害薬は，従来の抗がん薬治療では達成が困難であった長期生存の可能性が示されている．その中でもニボルマブ（抗 PD-1 抗体）とイピリムマブ（抗 CTLA-4 抗体）の併用療法は，相補的な作用機序により T 細胞活性を増強し，腫瘍免疫応答を持続させる点で注目されている．様々な CheckMate 試験において，非小細胞肺癌，腎細胞癌，悪性黒色腫など複数のがん種でニボルマブ + イピリムマブ療法の有効性が確認されている．

一方で，免疫関連有害事象（irAEs）の管理は本療法における課題であり，早期発見と適切な対応が長期的なベネフィットを享受するために不可欠である．また，奏効する患者群を事前に予測するためのバイオマーカーの探索も進められているが，臨床的に十分確立されたものは未だ存在しない．

本講演では，臨床試験データをもとに，ニボルマブ + イピリムマブ併用療法がもたらす長期生存のエビデンスを整理するとともに，実臨床における有害事象マネジメント, 患者選択の現状と今後の展望について皆様と考えていきたい．

ランチョンセミナー１

間質性肺炎を合併した関節リウマチの治療戦略
～診断・治療指針２０２５を踏まえて、膠原病リウマチ内科医の立場から～

三枝　　淳
神戸大学医学部附属病院　膠原病リウマチ内科

全身性自己免疫疾患（膠原病）は，自己免疫反応によって全身の臓器に炎症や障害を引き起こす疾患群である．間質性肺疾患（interstitial lung disease: ILD）は多くの膠原病に合併し，予後を大きく左右する．全身性硬化症（強皮症）や炎症性筋疾患では，ILD が死亡原因の第一位と報告されている．

関節リウマチ（rheumatoid arthritis: RA）は，自己免疫反応によって関節滑膜炎を生じ，関節破壊・変形を進行させるとともに，肺・心臓・皮膚などの関節外臓器にも影響を及ぼす全身性慢性炎症性疾患である．RA において，臨床的意義のある ILD の合併率は10 ～ 30%とされ，無症候例まで含めるとさらに高頻度である．RA に合併する ILD（RA-ILD）では，他の膠原病と比べ UIP パターンの割合が高く，特発性肺線維症に類似した慢性進行性の経過をたどることが少なくない．また，関節炎が重症であるほど，ILD 合併リスクおよび ILD 関連死亡率が上昇することが報告されている．このため，RA-ILD の進行抑制には，線維化の抑制と RA の疾患活動性のコントロールの双方が重要であり，病態とパターンを見極めたうえで，抗線維化薬，免疫抑制薬，抗リウマチ薬を適切に選択・併用することが鍵となる．近年，一部の生物学的製剤やヤヌスキナーゼ（JAK）阻害薬が ILD の発症・進行抑制に寄与する可能性が報告され，注目されている．

本講演では，CTD-ILD，特に RA-ILD のマネジメントについて，本邦の「膠原病に伴う間質性肺疾患診断・治療指針2025」および米国 ACR/CHEST による「全身性自己免疫性リウマチ性疾患に伴う間質性肺疾患診療ガイドライン2023」を踏まえ，膠原病内科医の立場から概説する．また，RA-ILD 治療における抗線維化薬導入時の経済的負担軽減に資する各種支援制度の活用についても紹介する．

ランチョンセミナー2

激変するEGFR遺伝子変異陽性NSCLCの治療戦略

赤松　弘朗
和歌山県立医科大学　内科学第三講座

EGFR 遺伝子変異陽性非小細胞肺癌（NSCLC）の初回治療は長らくオシメルチニブ単剤が標準であった（FLAURA 試験）が耐性の克服が課題とされてきた．この問題を克服するため，初回治療から併用療法を行う事で無増悪生存期間（PFS）のみならず，全生存期間（OS）が延長する事が明らかになってきた．FLAURA2試験ではオシメルチニブにプラチナ製剤＋ペメトレキセドを併用し，PFS 中央値29.4か月（vs 19.9か月，HR 0.62, p = 0.0002），OS 中央値47.5か月（vs 37.6か月，HR 0.77, p = 0.02）と有意な延長が示された．一方，MARIPOSA 試験ではラゼルチニブと EGFR/MET 二重特異抗体アミバンタマブを併用し，PFS 中央値23.7か月（vs 18.5か月，HR 0.70, p < 0.001），OS 中央値未到達（vs 36.7か月，HR 0.75, p = 0.005）と，こちらも長期的な有効性が確認されている．両試験とも生存期間延長を示し，全身状態良好な患者にとって重要な選択肢となるが，どちらのレジメンを選択すべきかは未解決の臨床的課題であり，JCOG による第Ⅲ相試験が計画されている．

有害事象の管理も治療選択において重要である．FLAURA2ではオシメルチニブによる皮膚障害・下痢・肝障害に加え，化学療法由来の骨髄抑制や消化器毒性が懸念される．

MARIPOSA では注射反応，深部静脈血栓，浮腫，低アルブミン血症など多様な有害事象が報告されており，より広範な対応が求められる．SKIPPR 試験や COCOON 試験ではそれぞれ注射反応や皮疹への対策が示されており，今後の臨床応用が期待される．

また，MARIPOSA2をはじめとして後治療における開発も近年非常に盛んになってきた．

本講演では，これら最新のエビデンス，有害事象管理，耐性機序，さらには二次治療以降の開発動向について概説する．

ランチョンセミナー３

好酸球抑制のさらに先へ　～重症喘息治療のあらたな可能性を探る～

永野　達也
神戸大学大学院医学研究科　内科学講座・呼吸器内科学分野

現在，重症喘息の治療薬として5種類の生物学的製剤が使用できる．IgE に対する抗体であるオマリズマブは獲得免疫反応を抑え，IL-5に対する抗体であるメポリズマブと IL-5受容体に対する抗体であるベンラリズマブは好酸球を抑え，ヘルパー T 細胞由来サイトカインである IL-4と13の受容体抗体であるデュピクセントと，上皮から分泌される TSLP に対する抗体であるテゼペルマブはより広範に免疫反応を抑える働きがある．第3相試験の結果とリアルワールドの結果からは，増悪の抑制効果，気管支拡張薬投与前の1秒量の改善効果などに生物学的製剤間で少しずつ特徴がある（Pavord ID, et al.J Allergy Clin Immunol Pract. 2022 Feb; 10(2): 410- 419，Liu MC, et al. J Allergy Clin Immunol Pract. 2023 Dec;11(12):3650-3661.e3，Padilla-Galo A, et al. Respir Res. 2023 Sep 28; 24(1): 235，Fukunaga K, et al. Allergol Int. 2023 Apr 26:S 1323-8930(23) 00039- 4，Al Ahmad M, et al. Open Respir Med J. 2022 Jul 22;16:e187430642206130，Biener L, et al. J Allergy Clin Immunol Pract. 2024 Sep;12(9):2399-2407）．そこで，末梢血好酸球数，FeNO，獲得免疫の関与の有無，さらには，併存症や費用なども考慮し，生物学的製剤を選択していくことになる．

近年，シングルセル RNA シークエンスやフローサイトメトリーなどの結果，IL-5受容体は好酸球のみならず，上皮細胞や肥満細胞，好塩基球にも発現していることが明らかになってきた（Buchheit KM, et al.: J Allergy Clin Immunol. 148: 574-584, 2021，Alvarado-Vazquez PA, et al. J Allergy Clin Immunol. 2025 Apr;155(4):1310-1320）．メポリズマブ，ベンラリズマブには好酸球のみならず肥満細胞や好塩基球も減少させ，獲得免疫を抑える働きがあることが分かってきている（Contoli M, et al. Clin Transl Allergy. 2022 Apr 7;12(4):e12143，Palaia C, et al. Biomedicines. 2021 Dec 3;9(12):1822）．また，ベンラリズマブの効果発現の速さに関しての報告が集積されてきている（Nagano T. J Thorac Dis. 2025 Jul 31;17(7):4376-4378）．

本セミナーでは，これらの研究結果を紹介しつつ，生物学的製剤の新たな可能性について考えていく．

ランチョンセミナー4

今押さえておきたい肺非結核性抗酸菌症の基礎知識
～疫学・診断から治療まで～

藤田　浩平
国立病院機構京都医療センター　呼吸器内科医長・副がんセンター長

肺 *Mycobacterium avium* complex（MAC）症は，近年日本国内で患者数が増加していることが大きな課題となっている．特に，基礎疾患のない中高年の女性に増加傾向が見られるのが特徴である．

MAC を含む非結核性抗酸菌は水回りや土壌などの環境中に常在することが知られており，環境暴露が感染源の一つとなっていることから，日常生活での感染予防策も重要である．衛生管理を心がけることが発症・再発予防につながる．

2024年に日本結核・非結核性抗酸菌症学会が診断に関する指針を改訂した．今回の改訂では，従来の基準に加え，抗 GPL-Core IgA 抗体という新しい血清診断法が暫定的な診断基準に追加された．これは，臨床的基準を満たし，かつ喀痰培養が1回しか陽性でない場合でも診断をサポートするものであり，診断の早期化に寄与すると期待されている．

肺 MAC 症の治療は，長らく CAM, RFP, EB の3剤併用が標準であったが，近年は欧米で主流となっている AZM を使用することも多い．RFP の併用の意義にも議論がある．また日本から間欠療法の新たなエビデンスも発信された．

難治性肺 MAC 症に対して，2021年に新たな治療薬としてアミカシンリポソーム吸入用懸濁液（ALIS）が日本でも承認された．この新薬の登場により，難治性の肺 MAC 症に対する新たな治療選択肢が加わり，治療成績の改善が期待されている．

今後，さらに効果的な新規治療薬の開発や，個々の患者の病態に応じたテーラーメイドな治療法の確立が求められている．また，肺 MAC 症に合併する気管支拡張症の管理も今後の大きな課題である．

ランチョンセミナー4

NTM診療の新時代　―ALISが切り拓く難治例治療と医療連携の実践

田中　悠也
独立行政法人 国立病院機構　近畿中央呼吸器センター　呼吸器内科

近年，非結核性抗酸菌（Nontuberculous Mycobacteria：NTM）症，特に肺 *Mycobacterium avium* complex（MAC）症の診療は，臨床現場における大きな課題となっている．患者数は年々増加しており，標準治療に抵抗性を示す難治例や，いったん治療に成功しても再発を繰り返す症例が少なくない．従来の多剤併用療法のみでは制御困難な症例も多く，新たな治療選択肢の導入が強く求められている．

本セミナーでは，新規治療薬である吸入用アミカシンリポソーム懸濁液（Amikacin Liposome Inhalation Suspension: ALIS）の国内外の臨床エビデンスを整理し，その有効性と安全性を概説する．特に，既存治療で十分な効果が得られなかった難治性肺MAC症に対してALISが果たす役割を示すとともに，真菌や他のNTMとの混合感染といった複雑症例における応用可能性についても検討する．

肺NTM症の治療は通常，年単位に及ぶ長期療法を要し，その過程で肝障害，腎障害，聴力障害，視力障害，発声障害，皮疹，不整脈などの副作用がしばしば問題となる．ガイドラインは標準治療の構成や投与期間について一定の指針を示しているが，副作用発現時の具体的対応については明確な統一見解がなく，実臨床で難渋する症例が少なくない．当院では多数の症例経験を踏まえ，副作用マネジメントを通じて治療継続性を確保する工夫を重ねてきた．本セミナーでは，これらの実践的知見を提示し，日常診療に直結する対応の実際を解説する．

さらに，当院抗酸菌感染症チームによる広域的な医療連携体制を紹介する．当院では，遠方の地域医療機関からの紹介症例にも対応可能な仕組みを構築しており，呼吸器センター，総合病院，クリニックが互いの役割を補完しながら連携する体制を目指している．この取り組みは地域全体の診療水準向上に寄与するものであり，今後さらに発展させていく必要がある．

本セミナーを通じて，肺NTM症診療における新規治療薬の位置づけ，副作用対応の実際，そして医療連携の展望を提示し，参加者の皆さまに明日からの診療に活かせる知見を提供できれば幸いである．

ランチョンセミナー5

重症喘息の気道炎症/気道過敏性を見据えた治療戦略

佐野　博幸
近畿大学病院　アレルギーセンター

重症喘息は喘息の5－10%に存在するが，軽症や中等症に比べてコントロール不良や増悪が多いことが知られている．その要因として，服薬アドヒアランスや併存症の問題だけでなく，通常治療では気道炎症や気道過敏性（AHR）を十分抑制できていない症例が多数存在していることを示す．これらの重症喘息に対しては，それぞれの病態に適合すると思われる生物学的製剤を選択して投与するが，その目的は気道炎症と気道過敏性を抑制して増悪のない，コントロール良好な状態を目指して臨床的寛解を求めることである．

重症喘息の病態の多くはtype 2（T2）気道炎症を呈するものが多い．このT2炎症は獲得免疫によって誘導されるTh2細胞と自然免疫によるILC2から誘導されるIL-4，IL-5，IL-13などのT2サイトカインによって惹起される．IL-5は好酸球性気道炎症の主たるトリガーとなり気管支喘息の特徴的な病態を呈し，一方，IL-4，IL-13はIgE誘導，粘液分泌，さらには気道平滑筋の肥厚や繊維化を通じて気道過敏性の亢進にも作用することが知られている．

このようなT2気道炎症を呈するコントロール不良の重症喘息では，生物学的製剤の導入が検討される．そしてその選択のための一つの指標として，バイオマーカーを測定することが推奨されているが，IL-5で増加する末梢血好酸球数，IL-4，IL-13で誘導されるFeNO，IgEが複数上昇していることが多いために，その選択に苦慮することが多い．

我々は，未治療の喘息患者374名の末梢血好酸球数，FeNO，呼吸機能検査，気道過敏性などを測定し，UMAP-HDBSCANを使用してクラスタリングを行ったところ，T2炎症が高い群ではAHRも強いことが示された．さらに気道過敏性についてTopology data analysisを行うと，AHRが強い群ではFeNOとの相関が高く，AHRが弱い症例ではFeNOよりも末梢血好酸球数との相関が高いことが示された．近年，IL-4/IL-13阻害薬であるDupilumabの病態への効果として，気道炎症や粘液分泌の抑制，FEV1の改善だけでなく，気道過敏性抑制効果を示す報告も出てきているので，これらも含めて生物学的製剤への新たな期待と展望について報告する．

ランチョンセミナー5

Type2炎症を伴うCOPDの治療戦略 ～Dupilumabの有効性と安全性～

室　　繁郎
奈良県立医科大学　呼吸器内科学講座

慢性閉塞性肺疾患（COPD）は，主に長期喫煙経験者に発症し，非可逆的な気流閉塞を特徴とし，労作時の呼吸困難や咳・痰を主症状とする疾患である．その病態は一様ではなく，患者ごとに症状や炎症像に応じた「treatable traits」に基づく診療戦略が認知されるようになった．その中でも，末梢血好酸球数の上昇を指標とした2型炎症は，COPD患者の10～40％に認められ，増悪や呼吸機能低下と関連する重要な表現型であることが明らかとなってきた．

現在の標準治療である長時間作用型気管支拡張薬（LABA，LAMA）や吸入ステロイド（ICS）の併用療法は，症状改善や増悪抑制に一定の効果を示すが，依然として効果不十分な患者群が存在し，アンメットニーズは大きい．そのような背景の下，抗IL-4/IL-13受容体抗体であるデュピルマブが新たな治療選択肢として期待されている．国際共同第Ⅲ相試験（BOREAS試験，日本人患者13例を含む）では，標準治療下でも増悪を繰り返す血中好酸球≧300/μLのCOPD患者において，デュピルマブ追加投与が中等度・重度増悪率を有意に低減し，呼吸機能や生活の質（SGRQスコア）の改善をもたらしたことが報告された．

本セミナーでは，まず2型炎症にかかわる免疫学的基盤とその臨床的意義について概説し，treatable traitsとしての位置づけを明確にする．次いで，これまでの薬物療法の進展と限界を整理し，増悪が予後に及ぼす影響を踏まえつつ，アンメットニーズの所在を明らかにする．最後に，デュピルマブの臨床試験成績を中心に，COPD診療における新たな治療戦略の可能性を展望する．2型炎症を標的とした生物学的製剤の導入は，従来治療では十分に制御できなかった患者群に対して新たな治療選択肢を提供しうる．

ランチョンセミナー6

周術期治療の最前線　～非小細胞肺癌～

光冨　徹哉
和泉市立総合医療センター／近畿大学医学部

非小細胞肺癌における完全切除後の再発率は依然として高く，周術期治療の強化は臨床的に極めて重要な課題である．近年免疫チェックポイント阻害薬を導入した第3相試験の結果が相次ぎ報告され，治療戦略は大きく変貌を遂げつつある．

術後補助療法に関しては，IMpower010試験によりアテゾリズマブがⅡ–ⅢA期のPD-L1陽性症例において無病生存期間を有意に延長し，バイオマーカーによる患者層別化の必要性が示された．術前療法においては，まずCheckMate816試験がニボルマブ＋化学療法により病理学的完全奏効，無イベント生存期間，さらに全生存期間までも改善し新たな標準治療の礎を築いた．KEYNOTE-671試験はペムブロリズマブ＋化学療法による周術期治療がEFSとOS双方の改善を初めて証明した．さらに，AEGEAN試験においても周術期のデュルバルマブと化学療法の有効性が示され最近承認を取得した．

しかしながら，これらの成果は新たな疑問をも浮き彫りにしている．ネオアジュバントとアジュバントのいずれを優先すべきか，術前治療のサイクル数や術後に追加免疫療法を行う意義，さらにはPD-L1陰性例や早期病期，N2症例，EGFR変異例や肺全摘例など特殊な集団における適応の是非といった点は依然として議論が続いている．また，化学放射線療法との併用やシークエンスを含む集学的治療における位置づけ，さらには治療強度をどのようにエスカレートあるいはディエスカレートすべきかも今後の検討課題である．

免疫療法の導入は非小細胞肺癌の周術期治療に新しいパラダイムをもたらした．再発抑制と長期生存の実現に向けて，さらなる新薬の開発やバイオマーカーによる患者選択の確立が今後の方向性となる．

ランチョンセミナー7

能登半島地震と医療者の対応　－酸素難民を出さない－

石﨑　武志
穴水総合病院

能登半島地震は能登北部公立4病院で呼吸器外来診療を始めて10年目の正月1日午後に突然発生しました．通信途絶，上下水道断水，電源喪失，道路損壊，建物倒壊が同時に生じて，能登半島中部以北はあっという間に陸の孤島に逆戻りしました．元旦の公立4病院は勤務中の医師・看護師・検査技師・放射線技師・事務職員も少ない状況下，避難民と避難患者が押し寄せて，あふれかえりました．職員（職員自身も自宅などが被災）は寝床と食事の世話にも追われ，トイレ掃除にも駆り出され，疲労困憊しました．堅牢な建物の少ない当地では病院建物が格好の避難場所となりました．他の公立3病院（珠洲市総合病院，市立輪島病院，公立宇出津総合病院）も同様でした．

そして，大きな手術もできず，対応困難と思われた重（傷）症者と，スタッフが目を離せない重病者と難治疾患患者さんなどは自衛隊や消防緊急援助隊，DMAT などの協力で能登中部以南の病院に搬送されました．人工透析患者や在宅酸素（HOT）・在宅人工呼吸器使用者もその中に含まれます．

酸素事業者は懸命に HOT 患者の安否確認と酸素ボンベ補給を試みたものの，想像を絶する道路損壊と通信不良のために，大変な困難に直面しました．が，DMAT との連携などで酸素難民の出現を防げました．個人情報の壁で，酸素事業者間や病院などとの HOT 患者情報共有がなされていなかったのです．また，当地の医療者の誰も HOT 患者全員を把握していませんでした．

倒壊家屋解体作業の始まった同年の暖かい梅雨時に入ると，気管支炎，喘息，肺炎の新患が増えました．街全体が，倒壊家屋の後片付け・解体作業や損壊道路の修復工事で，埃に覆われているのが原因でしょう．もともと古い建物の多い地域なので倒壊家屋解体作業者やボランティアのアスベスト暴露も憂慮されます．石川県庁が災害時の被害程度を見直しせず，過小の見積もりで終始してきたことも問題ではありますが，医療者側から行政への働きかけが不十分であったのも否定できません．

震災後の住民帰還も遅々として進まず，むしろ，若年者を中心とした人口流失に直面して，各病院は赤字が増えるばかりです．人口高齢化の過疎地の医療再構築問題が震災で一挙に加速的に浮かびあがりました．民間医療施設と高齢者老健施設も損壊し，かろうじて維持していた地域医療包括ケアシステムもいったん崩壊しました．

今回の大災害を経験して，幾多の問題点が浮かび上がりました．呼吸器診療問題（HOT）を中心にして話題を提供したいと思います．

スイーツセミナー1

重症喘息治療と注意しておきたい併存疾患

渡辺　徹也
大阪公立大学大学院医学研究科 呼吸器内科学　兼　医療の質・安全管理学

近年，喘息の気道炎症は，好酸球の活性化が主要因と考えられ，本邦においても，Mepolizumab（抗 IL-5抗体）のような生物学的製剤の登場により，重症（特に好酸球性）喘息診療は，その臨床効果や併存疾患に対する治療とともに大幅に向上している．また，生物学的製剤導入により，喘息疾患概念の変化や治療目標としてのいわゆる「臨床的寛解」を目指した長期的なさらなる質の高い診療をおこなっていくことが求められている一方，呼吸器専門医としてその喘息類縁疾患や併存疾患にも注視した統合的かつ多面的病態治療アプローチも望まれる．

本講演では，生物学的製剤導入を検討すべき喘息患者像，各種ガイドライン・手引き，バイオマーカーで分類した成人重症喘息の生物学的製剤選択や喘息診療の質向上を目指した「臨床的寛解」の現状と課題，呼吸器専門医だからこそ注意しておきたい喘息併存疾患，（主として）好酸球性多発血管炎性肉芽腫症（EGPA: Eosinophilic Granulomatosis with Polyangiitis）について解説したい．加えて，臨床試験である MENSA 試験（*Ortega HG et al: N Engl J Med 2014*），SIRIUS 試験（*Bel EH et al: N Engl J Med 2014*）からの有効性，安全性に関するエビデンスや，リアルワールドデータである REALITI-A 試験（*Caruso C et al: CHEST Pulmonary 2024 online journal*）からの有効性，安全性に関するエフェクティブネスを提示しながら，重症喘息治療に対する Mepolizumab への期待についても触れ，好酸球制御の重要性からさらなる高みを目指した重症喘息治療についても解説したい．

スイーツセミナー2

在宅酸素療法患者のセルフマネジメント支援
－看護師に求められるスキル－

鬼塚真紀子
大阪はびきの医療センター

在宅酸素療法（Home Oxygen Therapy: HOT）は，慢性呼吸器疾患患者にとって生活の質（Quality of Life：QOL）を維持しながらその人らしい生活を継続するために欠かせない治療である．しかし，日常生活に酸素療法を取り入れるためには，安全な機器管理，外出や社会参加の工夫，不安や抑うつへの対応など，幅広いセルフマネジメント能力が求められ，患者にとって大きな負担となる場合がある．また，患者はHOTへの煩わしさや依存感，ボディーイメージの変化，他者依存による自尊感情の低下など，心理的・社会的苦痛を抱えていることが多く，セルフマネジメントを阻害する要因も少なくない．とりわけ，高齢患者では認知機能低下や手技的困難さが見られ，機器管理面やソーシャルサポートなどの環境面での支援が重要となる．さらに，病状の進行や急変リスクを抱える患者にとって，セルフモニタリングと適切な療養法の選択はQOLと予後に直結する重要な課題となる．

したがって，看護師は，HOT機器の説明にとどまらず，患者・家族が安全かつ安心してその人らしい療養生活を継続できるよう，患者の病態，レディネス，価値観，生活背景などに応じたテーラーメードかつ柔軟な介入と心理的支援が求められる．

本セミナーでは，患者が日常生活にHOTを上手く取り入れ，アドヒアランスを維持しつつその人らしい生活を継続できるよう支援するために，看護師に求められるスキルを整理・提示する．具体的には，①患者・家族が納得できる情報提供のスキル，②呼吸状態・生活背景・レディネスを踏まえたHOT機器・酸素投与器具の選択と酸素流量調整のスキル，③セルフモニタリングを中心としたセルフマネジメント能力を引き出す支援スキルなどを中心に紹介する．「生活とHOTをつなぐ支援の在り方」を考える場とし，日々の実践に活かせるヒントを共有したい．

抄　　録

一般演題

0-001
過敏性肺炎に肺結核が合併した一例

大阪公立大学大学院医学研究科　呼吸器内科学

○薮崎　興平，山田　一宏，長嶺　宏明，渡辺　康平，
塚本　遥香，石川　遼馬，朝岡　拓哉，堤　将也，
上田　隆博，平位　佳歩，豊蔵恵里佳，古川雄一郎，
覺野　重毅，中井　俊之，浅井　一久，金澤　博，
川口　知哉

【症例】59歳男性【病歴】X-1年12月より職場でカビを扱う作業毎に発熱，咳嗽を繰り返していた．X年2月，咳嗽が持続するため近医を受診，胸部X線で両側上中肺野に網状影を認め，精査目的に3月当科紹介受診された．胸部CTでは気腫性変化を背景に粒状影，すりガラス影，一部空洞を伴う浸潤影を認めた．入院は拒否されたため，業務内容の変更指示し暴露を回避したところ，2週間後には咳嗽，陰影の改善を認めた．しかし左中肺野の浸潤影は改善に乏しく，4月に提出した喀痰抗酸菌で塗抹陰性，結核PCR陽性であり結核治療を開始した．その後右中肺野の浸潤影の改善を認めた．【考察】過敏性肺炎に結核の併存を認め，診断に苦慮した．複数の要因が混在するCT画像の読影は困難であり，単一の病態に合致しない所見・経過を認めた場合には，結核を含めた他疾患の併存を鑑別に挙げることが重要である．

0-002
Shwachman-Diamond症候群による骨髄異形成症候群に合併し，NSIPパターンの病理像を呈した間質性肺炎の1例

1）神戸市立医療センター中央市民病院　呼吸器内科
2）同　病理診断科
3）同　血液内科

○笹田　剛史[1)]，神戸　寛史[1)]，原　重雄[2)]，内本　梓[2)]，
孫　胡曄[3)]，大塚　裕斗[1)]，田中　尚登[1)]，杉山　貴康[1)]，
寺元　智希[1)]，池田　陽呂[1)]，青木　勝平[1)]，榛間　智子[1)]，
中山真裕美[1)]，白川　千種[1)]，平林　亮介[1)]，佐藤　悠城[1)]，
永田　一真[1)]，富井　啓介[1)]，立川　良[1)]

特記すべき既往歴のない40歳男性．発熱と咳嗽が約1か月持続し，近医で両肺の多発浸潤影が指摘され，当院へ紹介となった．胸部CTで一部胸膜下に分布する両肺の多発すりガラス陰影を認め，血液検査ではCRP高値と汎血球減少を認めた．抗菌薬の8日間投与でCRPは低下したが，多発すりガラス陰影と汎血球減少は残存し，気管支肺胞洗浄とクライオ生検（1.1mm）を実施した．肺胞洗浄液のリンパ球分画は51%，病理組織像は線維化を伴わないNSIPパターンを示した．同時に汎血球減少の原因検索を行い，Shwachman-Diamond症候群を背景としたTP53遺伝子変異陽性の骨髄異形成症候群（MDS）と診断した．第21病日の胸部CTでは肺陰影は自然消退傾向を示した．Shwachman-Diamond症候群を背景としたMDSに間質性肺炎が合併することは極めて稀である．びまん性の肺陰影と汎血球減少が合併している症例では，MDS関連の間質性肺疾患を鑑別に挙げる必要がある．

0-003
EGFR陽性肺腺癌に対するオシメルチニブ療法中に発症した急性線維素性器質化肺炎の一例

1）兵庫県立淡路医療センター　呼吸器内科
2）同　病理診断科

○雑賀　美怜[1)]，桐生　辰徳[1)]，亀山　愛[1)]，岸　光希[1)]，
向田　諭史[1)]，吉村　遼佑[1)]，加島　志郎[2)]，小谷　義一[1)]

【症例】91歳女性【主訴】咳嗽，呼吸困難【現病歴】X-3年12月左下葉肺腺癌に対し左下葉＋舌区切除術施行後，X年5月血痰で当科受診，胸部CTで左肺門部から縦隔，右鎖骨上窩までリンパ節腫大あり，術後再発（EGFR遺伝子変異陽性：Exon19欠失）と診断した．同年6月からオシメルチニブを開始，Day2から顔面に紫斑，その後全身へ拡大し皮膚生検で皮膚白血球破砕性血管炎と診断した．Day9に減量，隔日投与で再開，Day64から漸増したが，Day112に咳嗽，呼吸困難で緊急入院，胸部CTで両側性すりガラス影を認め薬剤性肺障害と診断，プレドニゾロン30mg/日を開始した．反応乏しくステロイドパルス療法，リツキシマブ投与を行ったが，奏効せずDay131に永眠された．病理解剖ではびまん性肺胞障害の一亜型と考えられている急性線維素性器質化肺炎（AFOP）を示唆する所見であった．【考察】オシメルチニブによる薬剤性AFOPは稀であり，臨床経過，病理所見を報告する．

0-004
肺結核との鑑別を要し経気管支肺生検で診断しえたサルコイドーシスの1例

1）南和広域医療企業団　南奈良総合医療センター
2）同　吉野病院

○永吉　琢真[1)]，鈴木健太郎[1)]，有山　豊[2)]，村上　伸介[2)]，
甲斐　吉郎[1)]

症例は68歳の女性．X-13年に潜在性結核感染症の治療歴があり，勤務先の特別養護老人ホームよりX年7月に結核陽性者がでていた．同年6月の健康診断で胸部X線の異常陰影を指摘され同年7月に当科紹介となった．胸部CTでは両側びまん性に気道散布陰影がみられ肺結核を疑った．喀痰，胃液，血液，気管支洗浄液では抗酸菌の塗抹，PCR，培養陰性であり，血液検査ではT-SPOT陰性であった．確定診断がつかず経気管支肺生検を施行したところ，Ziehl-Neelsenで染色されない壊死を伴わない類上皮細胞がみられ，画像所見および病理組織からサルコイドーシスと診断した．病歴および画像所見からは肺結核との鑑別を要したが，粒状影以外にサルコイドーシスに特徴的な症状がなく，組織生検を施行することで診断しえた1例を経験したため報告する．

O-005
両肺にすりガラス影と浸潤影を認め，VATS 下肺生検を行いサルコイドーシスと診断した一例

1）公益財団法人　天理よろづ相談所病院　呼吸器内科
2）同　呼吸器外科
3）同　放射線部
4）同　病理診断部

○坂本　裕人[1)]，橋本　成修[1)]，藤本　尚子[1)]，岡垣　暢紘[1)]，
田中　佑磨[1)]，中西　司[1)]，松村　和紀[1)]，中村　哲[1)]，
上山　維晋[1)]，池上　直弥[1)]，加持　雄介[1)]，田中　栄作[1)]，
田口　善夫[1)]，羽白　高[1)]，森村　祐樹[1)]，中川　達雄[1)]，
野間　恵之[3)]，久保　武[3)]，小橋陽一郎[4)]，住吉　真治[4)]

症例は71歳男性．X年5月に胸部異常影を指摘，前医で間質性肺炎が疑われた．同年6月に画像の悪化があり当科紹介受診となった．CT では両上葉を中心にすりガラス影が広がり両下葉では末梢優位に浸潤影を認め，7月に精査目的に入院した．気管支肺胞洗浄液はリンパ球優位（44.5%），CD4/8比は5.5と上昇し，フローサイトメトリーでは明らかな monoclonality を認めなかった．VATS 下肺生検では，広義間質を主体に壊死を伴わない小型の類上皮細胞肉芽腫を認め，浸潤影に相当する部分は同様の肉芽腫が密に集簇し，組織学的には真菌や抗酸菌は明らかでなかった．眼科にて眼サルコイドーシスに合致する所見も認め，サルコイドーシスと診断した．肺生検後，陰影が改善している部分もあり経過観察したところ陰影は自然に消退し，サルコイドーシスに矛盾しない経過と考えられた．本症例に関して文献的考察を踏まえて報告する．

O-006
抗原回避で軽快し加湿器肺と考えられた過敏性肺炎の一例

1）独立行政法人国立病院機構京都医療センター　呼吸器内科
2）同　病理診断科
3）奈良県立医科大学　病理診断科

○馬渕　主基[1)]，外山　尚吾[1)]，岡田　裕太[1)]，伊藤　高範[1)]，
今北　卓間[1)]，大井　一成[1)]，金井　修[1)]，藤田　浩平[1)]，
森吉　弘毅[2)]，吉澤　明彦[3)]，谷澤　公伸[1)]

症例は73歳女性．X年3月末より全身倦怠感，発熱，乾性咳嗽が出現し，X年4月に当院受診．白血球27700/μL，KL-6 853U/mL と高値で %VC 72.1% と拘束性障害を認めた．胸部 CT では小葉中心性粒状影を伴うすりガラス影が頭尾・水平方向にびまん性に分布し，モザイクパターンも見られた．過敏性肺炎を疑い病歴を聴取．X年1月から加湿器を使用し清掃を行っていなかった．入院第5日の気管支肺胞洗浄でリンパ球40%，経気管支肺生検でリンパ球主体の胞隔炎，Masson 体を伴う器質化肺炎像を認め，有意な病原体や肉芽腫は検出されなかった．気管支鏡後より抗生剤を中止したが，入院による抗原回避のみで速やかに自覚症状，炎症反応，胸部 CT は改善した．加湿器を除去ののち自宅退院とし再燃はなかった．誘発試験は未施行だが，病歴から加湿器肺を疑い抗原回避のみで軽快した症例であり，文献的考察を交えて報告する．

O-007
肝内胆管癌に対し Durvalumab と Gemcitabine で治療中に生じた過敏性肺炎パターンを呈する irAE 肺臓炎の一例

市立吹田市民病院　呼吸器・リウマチ科

○水越太志郎，鉄本　訓史，内藤　晃輔，岡部　福子，
山本有美子，稲田　怜子，角田　尚子，依藤　秀樹，
東口　将佳，片田　圭宣

症例は76歳女性．当院消化器内科で肝内胆管癌に対し二次治療として Durvalumab と Gemcitabine を6コース終了後に発熱があり，胸部 CT でびまん性のすりガラス影を認め精査目的に当科紹介となった．画像所見では典型的な器質化肺炎パターンではなく，感染症も否定できなかったため気管支鏡検査を行った．BALF ではリンパ球が80%と上昇しており，病理組織では非乾酪性の肉芽腫を認めたため過敏性肺炎パターンの irAE 肺臓炎と診断した．Grade2の肺臓炎であり，プレドニゾロン 30mg/ 日の内服を開始した．治療に反応は良好でありプレドニゾロンは漸減し再燃することはなく Gemcitabine の再開も可能であった．irAE 肺臓炎において，非乾酪性の肉芽腫を認め過敏性肺炎様の組織像を呈する症例の報告は少なく，文献的な考察を加え報告する．

O-008
シェーグレン症候群に合併した UIP パターンを呈した間質性肺炎の一例

1）近畿大学病院　呼吸器アレルギー内科
2）独立行政法人 労働者健康安全機構 関西ろうさい病院
3）独立行政法人国立病院機構 近畿中央呼吸器センター

○川端　慶之[1)]，國田　裕貴[1)]，吉川　和也[1)]，山崎　亮[1)]，
佐野安希子[1)]，西川　裕作[1)]，西山　理[1)]，松本　久子[1)]，
上甲　剛[2)]，清水　重喜[3)]

73歳男性．2025年2月頃から緩徐に進行する労作時呼吸困難のため前医より紹介となった．CT では両肺に散在する網状影，牽引性気管支拡張の所見を認め，抗 SS-B 抗体陽性，乾燥症状などの合併もあった．間質性肺炎精査のため，BAL とクライオ生検を施行し，斑状分布の病変，弾性線維の増生，線維芽細胞の出現などがあり UIP パターンの病理所見が得られた．口唇生検では小葉間導管周囲に50個以上の単核球の浸潤が見られ Greenspan 分類で grade4相当の所見が得られた．シェーグレン症候群の診断基準を満たし，MDD や上記の病理所見からシェーグレン症候群に合併した UIP パターンの間質性肺炎と判断し，抗線維化薬の投与を開始した．シェーグレン症候群関連の間質性肺炎の UIP パターンは頻度が少なく症例報告とした．

0-009
膠原病関連の重症間質性肺疾患に合併した肺高血圧症に対し吸入トレプロスチニルを導入した一例

大阪大学医学部　呼吸器・免疫内科学

○岩橋　佑樹，内藤祐二朗，塚口　晃洋，仲谷　勇輝，
宮崎　暁人，山内桂二郎，刀祢　麻里，宮本　哲志，
榎本　貴俊，内藤真依子，福島　清春，白山　敬之，
三宅浩太郎，平田　陽彦，武田　吉人

【症例】53歳，女性．X-23年に間質性肺炎を指摘され，X-4年に全身性エリテマトーデス(SLE)とシェーグレン症候群(SjS)を診断された．ステロイドや免疫抑制剤，抗線維化薬で治療されるも間質性肺炎が緩徐に進行し，慢性2型呼吸不全に対する非侵襲的陽圧換気（NPPV）を導入した．X-3年に肺移植登録を行った．X-1年8月に肺高血圧症（PH）と右心不全を診断され，経口強心薬とホスホジエステラーゼ5阻害薬を開始した．X年1月に重症PHによる低心拍出症候群を来し強心薬の持続静注を要した．トレプロスチニル吸入を導入し，ステロイドを増量，リツキシマブを投与したところ，PHは改善し強心薬静注からの離脱が可能となった．【考察】間質性肺疾患に伴うPHに対するトレプロスチニル吸入薬の有効性がINCREASE試験で示されたが重度呼吸機能低下症例での有用性は未確立である．NPPVを要する慢性2型呼吸不全症例へのトレプロスチニル吸入治療経験は貴重であり報告する．

0-010
小柴胡湯で薬剤性肺障害をきたし，その後柴苓湯で薬剤性肺障害をきたした1例

1）近畿大学病院　呼吸器・アレルギー内科
2）近畿大学病院

○富田　淳史[1)]，山崎　　亮[1)]，永橋享汰朗[1)]，松原　若葉[1)]，
川端　慶之[1)]，國田　裕貴[1)]，吉川　和也[1)]，綿谷奈々瀬[1)]，
西川　裕作[1)]，大森　　隆[1)]，佐野安希子[1)]，西山　　理[1)]，
佐野　博幸[1)]，原口　龍太[1)]，東田　有智[2)]，松本　久子[1)]

症例は62歳女性．X-1年2月，近医で小柴胡湯が処方され，その後より息切れが出現した．近医を受診した所，画像検査で胸部異常陰影を認めたため，当院紹介となった．小柴胡湯による薬剤性肺障害が疑われ，小柴胡湯を中止したところ，約1か月で息切れ・画像所見ともに改善を認めた．X年10月下旬，めまい症状に対し近医で柴苓湯が処方され，その後より息切れが出現し，同11月上旬に当院へ搬送となった．呼吸不全と胸部異常陰影を認め，入院となった．薬剤性肺障害が疑われ，ステロイドパルスを2クール施行した所，呼吸状態・画像所見ともに改善したため，約2週間で退院となった．本患者では両剤ともDLST陽性であった．1人の患者が複数の異なる漢方薬で薬剤性肺障害をきたしたと考えられる症例は稀であり，文献的考察を含め報告する．

0-011
顎下リンパ節生検の13年後にびまん性陰影で発症したIgG4関連肺疾患の1例

国立病院機構　姫路医療センター

○鏡　　亮吾，吉川　和志，高田　正浩，日隈　俊宏，
永田　憲司，竹野内政紀，平田　展也，平岡　亮太，
山之内義尚，小南　亮太，東野　幸子，加藤　智浩，
横井　陽子，水守　康之，塚本　宏壮，佐々木　信，
河村　哲治

症例は49歳女性．13年前に顎下リンパ節腫大あり生検で限局型キャッスルマン病と診断され他院通院されていた．検診で肺野陰影を指摘され当科紹介受診された．発熱などの自覚症状はなく，胸部CTでは顎下リンパ節・腋窩リンパ節・縦隔肺門リンパ節の腫大に加え，下肺野優位びまん性に小葉間隔壁，小葉辺縁を主体とした不整肥厚，微細粒状影，すりガラス影などがみられた．血液検査でIgG4 1010mg/dlと著明な上昇がみられ，左下葉のクライオバイオプシーで気道周囲を主とする線維化・形質細胞浸潤がみられ，IgG4/IgG ＞40％であった．以上よりIgG4関連肺疾患と診断，13年前の顎下リンパ節生検組織の見直しでもIgG4関連病変と考えられた．PSL 0.6mg/kg/dayで開始し，胸部陰影の改善を確認できた．文献的考察を加えて報告する．

0-012
MALTリンパ腫に合併した続発性肺胞蛋白症の一例

地方独立行政法人　大阪府立病院機構　大阪はびきの医療センター

○横山　将史，加藤聡一郎，和田　紘実，小牟田里以子，
田邉　英高，柳瀬　隆文，益弘健太朗，佐藤　真吾，
馬越　泰生，森下　　裕

肺胞蛋白症のうち10％程度が基礎疾患をもつ続発性であるといわれており，骨髄異形成症候群などの血液疾患に合併するものが多い．背景の血液疾患の存在から，肺胞マクロファージの機能異常が生じていることが病理学的要因として考えられている．今回MALTリンパ腫に合併する続発性肺胞蛋白症を経験したため，若干の考察を交えて報告する．症例は48歳女性．右肺下葉に結節影を認めたため当科紹介受診となった．CTでは右肺下葉の結節に加え，右中葉にすりガラス陰影を認めた．受診時から血球減少を認め近医血液内科にも受診されていたが，肺陰影との関連が疑われ気管支鏡にて右下葉の結節と右中葉のすりガラス陰影から生検を行った．病理では右下葉の結節はMALTリンパ腫，右中葉のすりガラス陰影はMALTリンパ腫の浸潤を伴う肺胞蛋白症の診断となった．

O-013
ステロイド治療を行った自己免疫性肺胞蛋白症合併線維性過敏性肺炎の1例

1）国立病院機構　近畿中央呼吸器センター　臨床研究センター
2）同　呼吸器内科
3）同　放射線科
4）神奈川県立循環器呼吸器病センター　病理
5）国立病院機構　近畿中央呼吸器センター　病理

○新井　徹[1)]，滝本　宜之[1)]，竹内奈緒子[2)]，広瀬　雅樹[1)]，澄川　裕允[3)]，武村　民子[4)]，清水　重喜[5)]

症例は初診時59歳の女性．X年，手のこわばりを自覚し，膠原病内科受診．膠原病は診断されなかったが，CTで間質性肺炎を指摘された．X+2年3月，咳嗽と修正MRC1度の労作時呼吸困難を認めたことから当院紹介．BALでリンパ球70%，CD4/CD8比11，PAS染色陽性の無構造物質を認めた．抗GMCSF自己抗体陽性からAPAPに何らかの間質性肺炎が合併したと考えられたため，外科的生検を行った．線維性過敏性肺炎（FHP）の所見に肺胞蛋白症（PAP）の所見を認め，最終的にFHP+APAPと診断した．内科入院，外科入院で，KL-6が明らかに低下していたため，まず，別荘への転居で観察を行ったところ，改善傾向を認めた．しかし，長期的に転居を継続することは困難であり，もとの自宅での生活を継続したところ，病状の悪化を認めた．そのため，プレドニン25mg/日で治療を開始し，FVCの改善を認めた．本例ではステロイド投与量の調整によりAPAPの悪化を生じなかったと考えられた．

O-014
塵肺を背景に強皮症・間質性肺炎・肺高血圧症を発症したErasmus症候群の1例

公益財団法人田附興風会　医学研究所北野病院　呼吸器内科

○西田　湧也，井上　大生，東　寿希也，平井　将隆，本田　郁子，大倉　千明，久保　直之，知念　重希，野原　瑛里，神野　志織，田嶋　範之，森本　千絵，北島　尚昌，福井　基成，丸毛　聡

症例は48歳男性．労作時呼吸困難を主訴にX-6年に前医を受診し，職業歴から塵肺症が疑われたため外科的肺生検を施行され，X-5年に塵肺症と診断された．X-1年2月に手指腫脹が，7月に関節痛が出現し，近医にて抗Scl-70抗体陽性であったため9月に当院膠原病内科を紹介受診し，強皮症と診断された．低酸素血症の加療目的でX年1月に当院呼吸器内科を紹介受診．プレドニゾロン，免疫抑制剤および在宅酸素療法を導入したものの，4年の経過で増悪入院を繰り返し間質性陰影および肺高血圧症の進行と呼吸機能の低下を認めたため，X+4年に脳死肺移植目的に日本臓器移植ネットワークへの登録を行った．Erasmus症候群は，珪肺症を背景に強皮症や間質性肺炎を発症する稀な症候群である．特発性の強皮症と比較して男性に多く，若年発症で，より重症の間質性肺炎を発症することが知られている．今回，Erasmus症候群と考えられる進行性の間質性肺炎の1例を経験したため報告する．

O-015
脊椎関節炎に伴う肺病変：二次性PPFEの症例

独立行政法人国立病院機構　大阪刀根山医療センター　呼吸器内科

○西島　良介，杉澤　健太，新居　卓朗，松木　隆典，辻野　和之，三木　啓資，木田　博

【背景】Pleuroparenchymal fibroelastosis（PPFE）は上葉優位の線維化を特徴とする稀な肺疾患であり，胸郭変形との関連が指摘されている．一方，強直性脊椎炎（AS）は進行に伴い脊柱変形を来すが，肺合併症に関する知見は乏しい．【目的】AS患者の肺合併症の実態を明らかにする．【方法】2012年1月から2024年12月の間に当院で加療されたAS患者14例を対象に臨床経過，画像所見，呼吸機能検査を後方視的に解析した．【結果】肺疾患を合併した5例（35.8%）では結核1例，非結核性抗酸菌症2例，真菌症2例，PPFE 3例を認めた．下葉優位の線維化病態はなく，3D画像解析により両肺上葉容積の減少と上葉容積比の低下が明らかとなり，上葉優位の容量減少が示された．代表症例ではPPFEに加え気管支拡張症と慢性気道感染を合併していた．【結論】進行ASでは胸郭変形により上葉優位のvolume lossが生じ，線維化と感染を伴う事でPPFE様病態が形成される可能性が示唆された．

O-016
reversed halo signを呈したCADM関連間質性肺炎の一例

1）神戸市立医療センター西市民病院　呼吸器内科
2）同　リウマチ・膠原病内科
3）同　放射線科
4）同　臨床病理科

○曹　敏華[1)]，李　正道[1)]，山田　夕輝[1)]，堀　靖貴[1)]，横田　真[1)]，網元　久敬[1)]，瀧口　純司[1)]，藤井　宏[1)]，金子　正博[1)]，冨岡　洋海[1)]，壷井　和幸[2)]，上原栄理子[3)]，勝山　栄治[4)]

【症例】69歳女性【主訴】労作時呼吸困難【現病歴】X-1年11月から右背部，両手に皮疹が出現．X年6月労作時呼吸苦を自覚．近医受診し胸部レントゲン，胸部CTで間質性肺炎が疑われ当科を紹介受診した．【経過】当院受診時，両手背・肘・膝にゴットロン徴候，手掌に逆ゴットロン徴候，右背部・臀部に紅斑を認めた．筋痛，筋力低下は認めなかった．胸部CTでは両肺下葉に浸潤影，reversed halo signを認めた．入院3日目気管支鏡検査及び右手皮膚生検を施行し，CADM（clinically amyopathic dermatomyositis）及び関連する間質性肺炎と臨床診断しステロイド及び免疫抑制剤による加療を開始した．【考察】臨床経過から急速進行性間質性肺炎が疑われたが，胸部CT所見はreversed halo signを認め器質化肺炎パターンであった点が非典型であったため報告する．

O-017
非典型的な症状経過を呈したサルコイドーシスの一例

1）地方独立行政法人　公立甲賀病院　呼吸器内科
2）滋賀医科大学医学部附属病院　呼吸器内科

○堀内　智房[1)]，福永健太郎[1)]，加藤　悠人[1)]，山口　将史[2)]

症例は80歳代男性．発熱と咳嗽を主訴に近医を受診．細菌性肺炎として抗菌薬での治療を受けたが改善せずに当院へ紹介となった．胸部CTでは両側肺門リンパ節腫大と肺野に散在する小結節及びすりガラス影を認め，掻痒を伴う全身性紅斑の経時的な悪化を伴った．皮膚生検では特異的な所見は認めなかったが，骨髄穿刺にて類上皮肉芽腫を認めた．経気管支肺生検の病理所見でも同様の肉芽腫を認め，結核や悪性リンパ腫を疑う所見を認めずサルコイドーシスの診断に至った．1mg/kgでのプレドニゾロン投与にて発熱や炎症は軽快した．サルコイドーシスとしては非典型的な臨床所見を呈しており，文献的な考察を踏まえて報告する．

O-018
FDG-PET/CT検査で低集積であった肺カルチノイドの３例

1）西宮市立中央病院　呼吸器内科
2）同　呼吸器外科
3）同　放射線科

○森友　昂貴[1)]，辻　　哲顕[1)]，紅林　亮汰[1)]，安部　裕子[1)]，
二木　俊江[1)]，日下部祥人[1)]，植山　　篤[2)]，桧垣　直純[2)]，
原田　真詞[3)]，文元　泰俊[3)]，鍔本美津子[3)]，池田　聡之[1)]

症例は76歳男性，78歳男性，67歳女性の3例．いずれも胸部異常陰影で当科紹介され，経気管支生検にて順に定型肺カルチノイド，定型肺カルチノイド，異型肺カルチノイドの診断となった．全例外科的切除が行われ，術後経過も良好であった．なお診断時に撮像したFDG-PET検査ではそれぞれ部分的に集積，低集積，低集積であった．肺カルチノイドは肺全体の原発性肺腫瘍のうちの約1％を占めるに過ぎない腫瘍であり，かつFDG-PET検査における低集積例の報告は少ないため，文献的考察を加えて報告する．

O-019
Tarlatamab投与直後にpseudoprogressionを呈した小細胞肺癌の一例

公立豊岡病院　呼吸器内科

○高田　陽平，中尾　高浩，平位　一廣，三好　琴子，
中治　仁志

40歳女性．X-4年に限局型小細胞肺癌に対して化学放射線療法を施行したが翌年に再発，以降7レジメンの化学療法歴を有する．8次治療としてX年5月にTarlatamabを開始した．Day1投与後数時間で38℃台の発熱と背部痛が出現，Day2のCTで原発巣増大と胸水増悪を認めた．腫瘍フレアやリンパ球浸潤を疑いデキサメタゾン4mgを開始すると，症状・画像所見は速やかに改善した．Day8，15投薬時の同様症状は軽微でありステロイド投与は要さなかった．1コース目終了後，ProGRPは20400→447 pg/mLへと著減し，CTでも原発巣・転移巣の著明な縮小を認めたため投与直後の増悪はpseudoprogressionと判断した．Tarlatamabのような二重特異性T細胞誘導抗体製剤の投与直後の腫瘍増大は，pseudoprogressionを念頭に入れ，ステロイドへの反応，腫瘍マーカー，画像所見に基づき判断することが重要と考えられる．

O-020
針生検では診断つかず鎖骨上窩リンパ節生検で診断したホジキンリンパ腫の1例

1）医療法人白鳳会　赤穂中央病院　呼吸器内科
2）岡山大学　呼吸器内科

○塩田　哲広[1)]，槇本　　剛[2)]，富樫　庸介[2)]

【症例】35歳，女性．【主訴】右上腕の上がりにくい感じ，背中のはり，右鎖骨上窩の腫れ．【現病歴】1月から右上腕の上がりにくい感じが出現，首のこり，背中の痛みも覚えるようになったが放置．3月右鎖骨上窩の腫れが出現．発熱，体重減少，夜間盗汗などの自覚症状はなかった．6月耳鼻咽喉科を受診し当科紹介受診となる．胸部CTでは右鎖骨上窩リンパ節は胸腔内に突出するように発育し，縦隔リンパ節腫大もみられた．細胞診では確定診断がつかず鎖骨上窩リンパ節生検を施行．硝子化した膠原線維の増生を伴い，H-RS細胞に準ずる大型細胞が不均一に出現し，背景には小型で異型のないリンパ球浸潤を伴っていた．大型細胞はCD20一部陽性，PAX 5一部陽性，CD30陽性，CD15一部陽性でCD3陰性でnodular sclerosis classic Hodgkin lymhomaと診断した．PET検査では両鎖骨上窩のリンパ節への明らかな異常集積，腫大あり，頚部と縦隔の領域でLugano 2期の所見であった．

O-021
肺生検後に自然退縮を認めたⅣ期肺腺癌の一例

神戸市立　医療センター　中央市民病院

○大塚　裕斗，杉山　貴康，田中　尚登，中山真裕美，
青木　勝平，池田　陽呂，寺元　智希，笹田　剛史，
榛間　智子，神戸　寛史，平林　亮介，佐藤　悠城，
永田　一真，富井　啓介，立川　　良

症例はPS0の81歳男性．血痰・発熱で当院に紹介された．右下葉に65mmの腫瘤影，右肺門・縦隔リンパ節転移を指摘された．肺癌病変としては，脊椎・肋骨への骨転移，右胸膜播種，左後頭葉への脳転移を認めた．原発巣対して気管支鏡生検を行い，肺腺癌（T3N2M1c StageⅣB），KRASG12C陽性，PD-L1 75%以上発現，と診断された．1次治療として，Carboplatin+Pemetrexed+Pembrolizumabを導入する予定であった．導入前日の画像検査で肺腫瘤が20mmまで縮小，リンパ節転移も縮小していることが確認され，治療導入は中止となった．その後は無治療で6ヶ月の間，near CRを維持している．肺癌の自然退縮については，稀ではあるが既報でも報告されている．本症例では，肺生検が自然退縮の誘因となったと考えられるⅣ期肺腺癌の一例である．

O-022
経気道性転移と器質化肺炎の鑑別に苦慮しつつ根治的切除術に至った浸潤性粘液腺癌の1例

NHO　姫路医療センター　呼吸器内科

○高田　正浩，平田　展也，佐々木　信，河村　哲治

【症例】69歳男性．【主訴】胸部異常陰影．【経過】X-1年4月に健診で発見された右上肺野浸潤影が拡大傾向のためX年3月に当科紹介となった．気管支鏡検査にて浸潤性粘液腺癌と診断したが，1ヶ月後のCT再検で右上葉浸潤影の拡大と両肺S6領域に新規のすりガラス影を認めた．CBDCA/nabPTX/Bevによる化学療法を導入したところ原発巣は縮小，両肺すりガラス影も消退した．両下葉陰影は経気道性転移との鑑別困難であったが化学療法時のステロイドが奏効した器質化肺炎と判断し，X年8月に胸腔鏡下右上葉切除術を実施した．術後病理で器質化肺炎の所見は認めず，現時点で肺癌再発は認めていない．【考察】浸潤性粘液腺癌と器質化肺炎は画像的に鑑別が困難であり，文献的考察を含め報告する．

O-023
ナブパクリタキセルによる薬剤性角膜上皮障害を発症した非小細胞肺癌の一例

1）神戸大学医学部附属病院　呼吸器内科
2）同　眼科

○岡村　美玖[1)]，賀来　　承[1)]，羽間　大祐[1)]，曽谷　　令[2)]，
矢谷　敦彦[1)]，桂田　直子[1)]，立原　素子[1)]

【症例】61歳，男性【主訴】右視力低下【現病歴】右上葉非小細胞肺癌（cT3N2M0, stageⅢA）に対しX-10年より加療中である．X-2年2月からカルボプラチン＋ナブパクリタキセル（nab-PTX）療法を開始した．同年10月頃より右視力低下が出現し，細隙灯顕微鏡で右優位の薬剤性角膜上皮障害が疑われ，人工涙液の点眼を行い視力は改善した．その後他薬剤での加療中は症状の悪化を認めなかった．X-1年12月よりnab-PTXを再開したところX年2月より右視力低下が再燃し，経過からnab-PTXによる薬剤性角膜上皮障害と考えた．人工涙液の点眼で改善が乏しく，診断及び治療目的に右眼のインプレッションサイトロジーを行ったところ，右角膜上皮障害は改善傾向となり右視力も回復したためnab-PTXは投与を継続している．【考察】nab-PTXによる薬剤性角膜上皮障害の報告は少ないものの不可逆的変化を来すこともあるため，投与中に視力低下の訴えのあった際には鑑別に挙げる必要がある．

O-024
急速に進行し治療しえなかったSMARCA4欠損未分化腫瘍の一症例

市立岸和田市民病院

○原田　真衣，高橋　憲一，岩嶋　大介，山中　秀樹，
岡森　仁臣，西　　健太，名取　大輔，藤本　佳菜

58歳男性，喫煙歴あり．検診で胸部異常陰影を指摘されていたが受診せず，喀痰を自覚して来院した．胸部X線で右上肺野に腫瘤影を認め，CTで肺癌が疑われたた当院紹介となった．気管支鏡検査中に呼吸状態が悪化し中止，一時NPPV管理を要した．硬性気管支鏡下で生検とステント留置を施行したが，腫瘍は急速に増大した．迅速診断で非小細胞性肺癌が疑われ，確定診断を待つ間に放射線治療を行った．最終的にSMARCA4欠損未分化腫瘍と診断され，化学療法と免疫チェックポイント阻害剤を導入した．さらに脳転移に対して放射線治療を行ったが，腫瘍進行は制御できず死亡した．SMARCA 4欠損未分化腫瘍はまれで予後不良とされ，治療法は確立していない．本症例も急速な経過を示し，治療戦略の構築が今後の課題と考えられた．

O-025

気管支鏡による肺生検で診断した，異なる EGFR 遺伝子変異を認めた double cancer の一例

1）神戸市立医療センター西市民病院　呼吸器内科
2）同　臨床病理科

○山田　夕輝[1)]，金子　正博[1)]，堀　靖貴[1)]，岩林　正明[1)]，
李　正道[1)]，横田　真[1)]，網本　久敬[1)]，瀧口　純司[1)]，
藤井　宏[1)]，冨岡　洋海[1)]，勝山　栄治[2)]

【症例】81歳，男性．【主訴】咳嗽．【現病歴】来院 1 ヶ月前からの咳嗽を主訴に受診し，胸部 CT では右上葉に径67mm の巨大腫瘤性病変，左上葉に鋸歯状気管支拡張を伴う浸潤影及び周囲のすりガラス陰影を認めた．両肺に小葉中心性の境界明瞭なびまん性すりガラス陰影が多発しており，経気道転移などの可能性も疑われた．陰影の性質が異なることから double cancer の可能性が否定できず，各々から気管支鏡による肺生検を行った．ともに adeno carcinoma が検出されたが，病理所見では核の異形度が異なり，右は exon 21 L858R 変異，左は exon 19 欠失変異と異なる遺伝子変異を認めた．年齢と ADL を考慮しオシメルチニブ単剤による治療を開始した．【考察】肺癌による double cancer の報告はあるが，異なる EGFR 遺伝子変異を認める報告は稀であり，若干の考察を交えて報告する．

O-026

転移性脳腫瘍に対するステロイド投与で顕在化した仮面尿崩症の一例

公立学校共済組合　近畿中央病院　呼吸器内科

○松梨理佐子，吉村　華子，大塚　啄生，岡本祐希子，
吉村　信明，國屋　研斗，長　彰翁，合屋　将

【病歴】65歳女性．左下肢脱力，頭痛，眼痛を主訴に緊急入院．頭部造影 MRI で右前頭葉に浮腫を伴うリング状造影域があり，下垂体柄腫大と視索，視床下部の高信号を認めた．胸部 CT で右肺門部腫瘤影を認め，気管支鏡検査で非小細胞肺癌 cT4N3M1c stage Ⅳ B と診断．脳浮腫に対してベタメタゾン 1mg/day を開始した翌日より口渇・多飲多尿が出現．高張食塩水負荷試験・バゾプレシン負荷試験から中枢性尿崩症と診断した．デスモプレシン酢酸塩水和物の内服により，口渇・多飲多尿は速やかに消退した．視床下部～下垂体転移による汎下垂体機能低下のため，中枢性尿崩症に副腎不全が併発した仮面尿崩症の状態であったが，ベタメタゾンの投与により症状が顕在化したものと考えられた．【考察】下垂体前葉・後葉ホルモン両者の分泌不全からなる仮面尿崩症の一例を経験した．下垂体腫瘍が疑われる患者にステロイド補充を開始する際は，尿崩症の出現に注意するべきである．

O-027

エベロリムスにより病勢安定を得た胸腺神経内分泌腫瘍の一例

1）兵庫医科大学医学部　呼吸器・血液内科学
2）同　胸部腫瘍学特定講座
3）同　病理診断科

○前迫　哲史[1)]，長谷川　裕[1)]，徳田麻佑子[1)]，藤本　大智[1,2)]，
村上　美沙[1)]，河村　直樹[1)]，近藤　孝憲[1)]，清田穣太朗[1)]，
東山　友樹[1,2)]，多田　陽郎[1,2)]，祢木　芳樹[1,2)]，
米田　和恵[2)]，大搗泰一郎[1,2)]，三上　浩司[1,2)]，
高橋　良[1,2)]，南　俊行[1,2)]，栗林　康造[1,2)]，
木島　貴志[1,2)]，山崎　隆[3)]，大江　知里[3)]

症例は60歳男性．X 年3月に歯肉癌の術前精査の CT で前縦隔腫瘤を認め，18F-FDG-PET-CT で前縦隔腫瘤，左鎖骨上窩～上縦隔リンパ節，頸椎 C5，胸椎 T6，右第4・6肋骨，骨盤に FDG 集積を認めた．前縦隔腫瘤からの CT ガイド下生検組織では核分裂像や壊死に乏しい胞巣状に増殖する腫瘍細胞を認め，Chromogranin A・Synaptophysin・CD56陽性，Ki-67 15％より胸腺神経内分泌腫瘍（neuroendocrine tumor: NET）と診断した．IV 期（cT3N3M1）であり，X 年4月よりエベロリムス10mg/ 日を開始し，歯肉癌手術のため約1か月間中断したが再開した．開始約4か月後の18F-FDG-PET-CT では原発巣，リンパ節，骨病変の増大や新規病変の出現を認めず，病勢は SD であり，重篤な有害事象も認めなかった．胸腺 NET は稀で進行例に標準治療は確立されていないが，本症例はエベロリムスが腫瘍の増大を抑制した可能性があり，文献的考察を加えて発表する．

O-028

経気管支凍結肺生検で診断された節外 NK/T 細胞性リンパ腫の一例

1）公立豊岡病院　呼吸器内科
2）同　病理診断科
3）同　消化器科

○坂井　温[1)]，高田　陽平[1)]，中尾　高浩[1)]，平位　一廣[1)]，
三好　琴子[1)]，寺田　和弘[2)]，竹中　淳雄[3)]，中治　仁志[1)]

症例は58歳男性．潰瘍性大腸炎，慢性骨髄性白血病にて治療中であった．約1ヶ月前より発熱を自覚，精査加療目的で消化器科入院となり，胸部 CT で右肺下葉腫瘤と両肺多発結節を指摘され当科紹介された．血液・喀痰培養および日和見感染症や膠原病，血管炎に対する血清学的検索では有意結果なく，第3病日に行った気管支洗浄でも特記所見を認めなかった．メロペネム投与継続するも解熱せず，肺陰影は増大傾向であり第9病日に右肺下葉腫瘤に対し経気管支凍結肺生検を施行した．第20病日に小腸穿孔を合併し緊急手術施行，PS 低下及び全身状態の悪化を来した．第27病日に肺生検組織の免疫染色で細胞質内 CD3（+），CD56（+），Granzyme B（+），EBER-ISH（+）などの結果より節外 NK/T 細胞性リンパ腫の組織診断となった．全身状態の改善なく，第32病日に死亡した．肺原発節外 NK/T 細胞性リンパ腫は稀な疾患であり，経気管支凍結肺生検により診断に至った貴重な症例と考え報告する．

O-029
胸水フローサイトメトリーが診断に有用であった肺原発B細胞性リンパ腫の一例

天理よろづ相談所病院　呼吸器内科

○松村　和紀，藤本　尚子，岡垣　暢紘，坂本　裕人，
田中　佑磨，中西　　司，中村　哲史，上山　維晋，
池上　直弥，加持　雄介，橋本　成修，田中　栄作，
田口　善夫，羽白　　高

症例は89歳女性．X-3年7月に近医での胸部単純写真で右下葉腫瘤影を指摘され当院に紹介受診となった．気管支鏡検査で生検を行うも確定診断がつかず，診断・治療を兼ねた外科的切除を勧めたが希望はされず経過観察の方針となっていた．その後，右下葉腫瘤影は緩徐に増大，右胸水が増加し，労作時呼吸困難も伴ってきた為にX年4月に精査加療目的に入院した．入院後に胸腔穿刺を行ったが，細胞診・細菌／抗酸菌培養は陰性であり，胸水セルブロックでも確定診断を得ることができなかった．胸水フローサイトメトリー検査は，細胞構成はT細胞系が約7割，B細胞系を約3割認めたが，その内B細胞の約7割が$\lambda >> \kappa$のPathologic cellと判明し，B細胞性リンパ腫と確定診断した．元々既往にシェーグレン症候群の背景もあり，肺原発のMALTリンパ腫の可能性が考えられた．悪性リンパ腫に対して3年の経過が追えた症例であり，文献的考察を用いて報告する．

O-030
びまん性大細胞型B細胞性リンパ腫と診断した肺内多発結節の一例

1）滋賀医科大学内科学講座　呼吸器内科
2）同　感染制御部
3）同　保健管理センター

○重森　　度[1)]，山口　将史[1)]，市田　　周[1)]，藤野　真由[1)]，
奥田　祥吾[1)]，植木　康光[1)]，御園生昌史[1)]，大岡　　彩[1)]，
横江　真弥[1)]，入山　朋子[1)]，角田　陽子[1)]，山崎　晶夫[1)]，
仲川　宏昭[1)]，黄瀬　大輔[1)]，大澤　　真[2)]，小川惠美子[3)]，
中野　恭幸[1)]

71歳・男性．拡張型心筋症と関節リウマチに対してアミオダロン・プレドニゾロン・メトトレキサートなどを長期に服用している．呼吸器症状は乏しいものの，スクリーニングの胸部CTにて両肺に多発する結節影を指摘された．結節の一部には内部に血管構造や壊死を認め，被包化を示唆する所見も認めた．胸膜直下の病変に対してエコーガイド下に経皮針生検を施行し，びまん性大細胞型B細胞性リンパ腫の病理診断を得た．末梢血液中のリンパ球数の低下を長期的に認め，一方で病理診断時にはPET-CTで表在リンパ節や多臓器へのFDGの異常集積は認めなかった．経過からメトトレキサートの長期服用がびまん性大細胞型B細胞性リンパ腫の原因と考え休薬したところ，数週間でリンパ球数の回復とともに結節影の縮小を認めた．特徴的な画像所見を認めた医原性免疫不全関連リンパ増殖性疾患の一形態として報告する．

O-031
検診異常を契機に診断した肋骨の微小骨髄浸潤を有する孤立性形質細胞腫の1例

社会医療法人愛仁会　明石医療センター

○宇都宮莱那，岡村佳代子，片山　大地，井上　拓弥，
古川　湧也，池田　美穂，畠山由記久，大西　　尚

【症例】77歳男性．検診胸部X線で異常影を指摘．CTで右第4肋骨に溶骨性腫瘍を認め転移性骨腫瘍が疑われたが原発巣はなく，エコー下生検で成熟形質細胞がびまん性に増殖していた．免疫染色ではCD138・CD79陽性，CD20・CD19陰性，CD56・CyclinD1異常発現を認め腫瘍性形質細胞と診断．孤立性形質細胞腫（solitary plasmacytoma：SP）が疑われ，血液内科に紹介になった．骨髄検査で軽度形質細胞増加とκ優位のクロナリティを確認し，微少骨髄浸潤を伴うSPと診断された．【考察】孤立性形質細胞腫（solitary plasmacytoma：SP）は骨原発が多く，脊椎･骨盤に好発するが肋骨は稀である．微少骨髄浸潤や他部位病変を伴う例は多発性骨髄腫（multiple myeloma：MM）進展リスクが高い．孤立性形質細胞腫に関する文献的考察を加えて発表する．

O-032
前立腺転移により尿閉を呈し放射線治療が奏効した肺扁平上皮癌の1例

国立病院機構　姫路医療センター

○永田　憲司，吉川　和志，高田　正浩，日隈　俊宏，
平田　展也，平岡　亮太，山之内義尚，小南　亮太，
加藤　智浩，横井　陽子，鏡　　亮吾，水守　康之，
塚本　宏壮，佐々木　信，河村　哲治

78歳男性．66歳時に左肺扁平上皮癌に対し左上葉切除術を施行し，無再発で経過していた．77歳時に左肺門部切除断端に局所再発と対側胸郭への遠隔転移を認め，CBDCA+nab-PTX療法2コースおよび左肺門部への同時放射線治療（45Gy/18Fr）を行い，完全奏効を得た．約半年後より治療抵抗性の排尿時痛と頻尿が出現し，尿閉に至ったため，CTを撮影したところ前立腺に腫瘍を認め，生検にて肺扁平上皮癌の前立腺転移と診断した．強度変調放射線治療（51Gy/17Fr）により尿閉は改善した．肺癌の前立腺転移は稀であり，若干の文献的考察を加え報告する．

O-033
気管支動脈塞栓術施行後に薄壁空洞病変を呈した肺腺癌の一例

1）京都桂病院　呼吸器内科
2）同　呼吸器外科
3）同　放射線診断科

○柏木　郁実[1)]，祖開　暁彦[1)]，岩田　敏之[1)]，林　康之[1)]，酒井　勇輝[1)]，安田　直晃[1)]，田里　美樹[1)]，楠　咲[1)]，西村　尚志[1)]，高萩　亮宏[2)]，岡田春太郎[2)]，山岡　利成[3)]

症例は70歳女性．2日前からの喀血を主訴に救急搬送された．喫煙歴はあるが既往歴及び身体所見に特記すべき点はなかった．胸部CTにて右上葉に約3cm大の腫瘤影を認めた．胸部造影CTにて気管支動脈からの出血が示唆されたため，気管支動脈塞栓術（BAE）を施行し止血を得た．2週間後のCTで腫瘤影は消失し，薄壁空洞病変（径5.6cm）に置換されていた．FDG-PETで薄壁空洞病変に集積はなく，右肺門部リンパ節に集積を認めた．気管支鏡検査にて腺癌と診断された．その後右上葉切除術を施行し，病理検体からpT1cN2M0, stage IIIAと診断された．術後補助化学療法を行い，5年以上再発なく経過している．肺癌由来の喀血に対するBAEは止血目的で行われるが，本症例のように腫瘍壊死や空洞形成を伴うことで腫瘍縮小につながる可能性がある．ただし，根本的治療と成り得るかは不明であり，今後の症例の集積が必要である．

O-034
腫瘍随伴症候群としてRS3PE症候群を発症したと考えられた肺腺癌の1例

1）大阪府済生会吹田病院　呼吸器内科
2）同　呼吸器外科
3）同　膠原病内科

○綿部　裕馬[1)]，上田　将秀[1)]，木村　脩人[1)]，岡田　吉弘[1)]，佐藤いずみ[1)]，乾　佑輔[1)]，茨木　敬博[1)]，美藤　文貴[1)]，岡田あすか[1)]，竹中　英昭[1)]，長　澄人[1)]，鈴木　啓史[2)]，西村　元宏[2)]，妹尾　高宏[3)]

Remitting seronegative symmetrical synovitis with pitting edema（RS3PE）症候群は高齢者に急速に発症する左右対称性で四肢末梢の圧痕性浮腫を伴う滑膜炎を主徴とし，腫瘍随伴症候群の一つとして知られている．今回，肺癌に合併し，手術後に症状の改善を認めた症例を経験したので報告する．症例は82歳，女性．X年5月上旬より右手関節痛，両膝関節痛と両側下腿浮腫が出現し，5月下旬に当院を受診．RS3PE症候群と診断され，悪性腫瘍のスクリーニング目的に撮影した胸部CTで左下葉に2cm大の不整形腫瘤を認めた．気管支鏡検査と全身検索の結果，肺腺癌 cT1cN0M0 Stage1A3と診断し，8月下旬に胸腔鏡下左下葉区域切除術を施行した．術前よりRS3PE症候群に対してPSL 10mg/日によるステロイド加療を開始し，関節症状は軽減したが，両下肢の圧痕性浮腫は残存していた．術後は浮腫も速やかに改善し，ステロイドを漸減加療中である．

O-035
肺非結核性抗酸菌症と鑑別を要した原発性肺腺癌の一例

天理よろづ相談所病院

○橋本　文蔵，坂本　裕人，岡垣　暢紘，田中　佑磨，中西　司，松村　和紀，中村　哲史，上山　維晋，池上　直弥，加持　雄介，橋本　成修，田中　栄作，田口　善男，羽白　高

症例は72歳女性．X年6月健診でCEA 10.3 ng/mLを指摘され，7月前医を受診し，胸部CTで右上葉に肺癌を疑う腫瘤影を認めた．同月当科を紹介受診し，気管支鏡検査を施行するも細胞診，組織診で悪性所見を認めず，気管支洗浄抗酸菌検査で塗抹は陰性だが，*M. intracellulare* PCR陽性であった．肺癌の否定は困難と考え，再度気管支鏡検査を施行し細胞診，組織診で肺腺癌の診断となった．8月にロボット支援胸腔鏡下右上葉切除術を施行し，肺腺癌（pT2bN0M0 stage2A）と診断した．術後標本にてZiehl-Neelsen染色を行うも抗酸菌感染を示唆する所見は認めなかった．肺非結核性抗酸菌症の代表的病型は線維空洞型と結節気管支拡張型だが，孤立性結節や腫瘤状consolidationを呈し，原発性肺癌を模倣する．本症例では，画像所見から肺癌を疑い，再度の気管支鏡検査から原発性肺腺癌の診断に至った．肺非結核性抗酸菌症と肺癌の鑑別について文献的考察を踏まえて報告する．

O-036
転移性副腎腫瘍破裂による後腹膜血腫を来した肺腺癌の1例

大阪府済生会中津病院　呼吸器内科

○中山聡一郎，福島　有星，藤本さやか，宮本　滉大，北村　美華，北川　怜奈，野田　彰大，宮崎　慶宗，齋藤　隆一，東　正徳，上田　哲也

症例は50歳代女性．右下葉肺腺癌（cT4N3M1c cStage4B），EGFR遺伝子変異陽性（exon19欠失）に対してオシメルチニブを投与中であった．オシメルチニブ開始13か月後に新たな左転移性副腎腫瘍を認めたが，本人希望で同薬を継続していた．その1か月後に突然の心窩部痛および左背部痛が出現したため救急受診し，造影CT検査で左転移性副腎腫瘍破裂による後腹膜出血と診断した．緊急で経カテーテル的動脈塞栓術（TAE）を施行し，術後経過は良好であり退院した．転移性副腎腫瘍に伴う出血は稀ではあるが，腹痛や出血性ショックを呈する可能性があり，迅速な診断と対応が求められる．治療選択肢としては外科的止血および血管内治療が挙げられるが，近年では低侵襲かつ即時的な止血が可能なTAEの有用性が報告されている．今回，若干の文献的考察を加えて報告する．

O-037
肺腺癌化学放射線療法中に発症し，転移性脳腫瘍と鑑別を要した脳膿瘍の1例

市立池田病院

○堺本　瑞穂，阪本　直優，藤本　　豪，網屋　沙織，
榎本　昌子，清水　裕平，田幡江利子，大谷　安司

症例は73歳男性．X年5月に右上葉肺腺癌（cT4N1M0, Stage3A）と診断され，7月より化学放射線療法（CBDCA + PTX，60Gy/30Fr）を開始した．Day14に発熱と意識障害が出現した．頭部CTで右基底核から内包にかけてリング状病変があり，脳転移も否定できなかったがMRIでDWI高信号を呈したため脳膿瘍の可能性が高いと判断した．病変は基底核に位置しており術中ナビゲーションシステムを用いた外科的ドレナージを行い，細胞診などから脳転移は否定された．その後脳膿瘍に対する治療を継続しながら化学放射線療法を再開し完遂した．脳転移として非典型的な画像所見の場合は，感染徴候が顕著でない場合であっても脳膿瘍を鑑別にあげる必要がある．

O-038
Garcin症候群が疑われた肺腺癌の1例

大阪赤十字病院　呼吸器内科

○安藤　勇哉，吉田　奈生，黄　　文禧，平井　厚志，
山田　拓実，吉田　　薫，矢野　翔平，高橋　祥太，
山野　隆史，大木元達也，石川　遼一，高岩　卓也，
中川　和彦，吉村　千恵

【症例】60歳男性【現病歴】X-1年11月に右後頸部腫瘤・右眼瞼下垂・嚥下障害が出現し眼科・耳鼻咽喉科を受診した．右後頸部腫瘤に対する穿刺吸引細胞診で，異型細胞を認め，胸腹部CTで肺癌が疑われたことからX年1月当科紹介受診された．精査の結果，EGFR遺伝子陽性肺腺癌と診断，頭部MRIでは脳転移等は指摘できなかった．オシメルチニブを開始，原発巣・転移巣とも著明に縮小したが，神経症状は残存したため7月に脳神経内科を受診，傍腫瘍症候群抗体は陰性，画像上明らかではないがGarcin症候群が疑われた．その後肺癌は進行しオシメルチニブは中止，BSCの方針となった．
【考察】Garcin症候群は片側多発性の脳神経麻痺をきたす症候群で，主に頭蓋底への腫瘍の転移が原因となる．頭部MRIでの頭蓋底の評価は困難であり，本症例でも画像上は転移を認めなかった．Garcin症候群は治療抵抗性が高く，本症例でも腫瘍の縮小が得られても神経症状の改善は乏しかった．

O-039
Tarlatamab投与後に一時的な偽増悪が疑われた一例

堺市立総合医療センター

○ Akarasereenont　Wichaphon，中野　仁夫，芹澤　廣香，
榎本　悠里，久瀬　雄介，桝田　　元，西田　幸司，
岡本　紀雄，渡邊　勇夫，郷間　　厳

［症例］57歳・女性［現病歴］X-1年5月より背部痛で当科を受診した．CTでは左上葉の他に，肝臓，膵臓にも腫瘤影を認め，生検の結果，肺小細胞癌cT3N2M1c（cStage Ⅳ），EDと診断された．同年7月12日より1st.line CBDCA+VP16+Durvalumabを開始され一時PRの判定となった．2nd.line AMRを開始され，一旦奏効したが，再度増大したため，X年5月22日（day1）に3rd.line Tarlatamab投与を開始された．同日より，骨転移病変の骨痛が増悪したため，5月26日に緩和照射を施行し，疼痛が改善した．5月28日（day7）の画像検査では胸水の出現と原発巣の増大を認めたが，全身状態が安定していたため，5月29日にday8分を投与された．6月4日（day14）に原発巣と多発転移巣が縮小し，proGRPも低下したため，治療奏効と判断し，6月5日 day15分を投与し，翌日退院となった．［考察］Tarlatamab投与による一時的な偽増悪を疑う画像上の悪化を認めたが，継続することで腫瘍縮小効果を得られた．

O-040
EBUS-TBNA施行後に巨大肺膿瘍を来たした肺癌の1例

姫路医療センター　呼吸器内科

○平田　展也，吉川　和志，高田　正浩，日隈　俊宏，
永田　憲司，平岡　亮太，山之内義尚，小南　亮太，
東野　幸子，加藤　智浩，鏡　　亮吾，横井　陽子，
塚本　宏壮，水守　康之，佐々木　信，中原　保治，
河村　哲治

52歳男性，左側胸部痛を主訴に当院紹介，左上葉末梢に12mm大の結節および24×21mm大の左肺門リンパ節腫大を認めた．気管支鏡検査では左上葉気管支上皮の不整および左B1+2入口部の軽度狭窄を認めたが露出腫瘍はなかった．肺門リンパ節に対しEBUS-TBNAを施行．病理診断はAdenocarcinoma，左上葉原発cT3N3M1c（stage4B）の肺癌と診断した．検査後17日目に発熱と咳嗽で受診，CTで生検実施した肺門リンパ節の末梢領域に66×95mm大で隔壁を有し液貯留を伴う空洞腫瘤を認めた．EBUS-TBNAが誘因となった巨大肺膿瘍と考えTAZ/PIPCを開始，17日間の投与で軽快した．肺膿瘍軽快後にPembrolizumab単剤で肺癌治療を開始した．EBUS-TBNAでの合併症発症率は1.23%と高くはなく，また肺膿瘍を来たすことは非常に稀であるため，文献的考察を踏まえ報告する．

0-041
喀血を契機に肺扁平上皮癌と診断された一例

1）済生会滋賀県病院　呼吸器内科
2）同　呼吸器外科
3）京都府立医科大学　放射線医学教室
4）済生会滋賀県病院　放射線科
5）同　病理診断科

○前川有希穂[1)]，佐井　那月[1)]，陣野　一輝[1)]，長谷川　功[1)]，
加藤大志朗[2)]，河村　太陽[2)]，高橋　京聖[2)]，平松　佑理[3)]，
三浦　寛司[4)]，勝盛　哲也[4)]，馬場　正道[5)]，苗村　智[5)]

87歳男性．繰り返す少量の血痰を主訴に当科を受診した．胸部CTでは右上葉に内部に液貯留を伴う嚢胞性病変を認め，出血源と考えた．受診時に喀血を認め，呼吸不全から重症喀血と判断し，気管支動脈塞栓術（BAE）を施行した．BAE所見から再出血のリスクが高いと判断し，胸腔鏡下右上葉切除術を施行したところ右上葉扁平上皮癌 pT2bN0M0 StageIIBの診断となった．その後，再出血は認めず経過した．画像所見のみでは感染症が示唆されたが，重症喀血を契機とした手術にて肺癌の診断となった症例を経験した．薄壁空洞を呈する肺扁平上皮癌は多くなく，文献的考察を加え報告する．

0-042
HER2 V659E変異を有する肺腺癌に対してtrastuzumab deruxtecanを投与した一例

1）兵庫医科大学医学部　呼吸器・血液内科学
2）同　胸部腫瘍学特定講座

○村上　美沙[1)]，高橋　良[1,2)]，太田　博章[1)]，
村田　卓嗣[1)]，脇田　悠[1)]，河村　直樹[1)]，神取　恭史[1)]，
近藤　孝憲[1)]，清田穣太朗[1)]，東山　友樹[1)]，徳田麻佑子[1)]，
多田　陽郎[1,2)]，祢木　芳樹[1,2)]，米田　和恵[1,2)]，
藤本　大智[1,2)]，大搗泰一郎[1,2)]，三上　浩司[1,2)]，
南　俊行[1,2)]，栗林　康造[1,2)]，木島　貴志[1,2)]

症例は63歳女性．X-２年に左胸部痛が出現し，左肺下葉に腫瘤を認め，当院を紹介受診した．気管支鏡検査により左肺腺癌（cT4N3M1a, Stage IVA）と診断され，オンコマインDx Target Testでは遺伝子変異は検出されなかった．がん薬物療法を開始し，後にFoundationOne CDxで*HER2*（*ERBB2*）p.*V659E*変異を含む複数の遺伝子変異が検出された．X年6月に4th-lineとしてtrastuzumab deruxtecanを導入し，治療継続中である．非小細胞肺癌におけるHER2遺伝子変異は主にエクソン20挿入変異として生じると報告されている．エクソン20挿入変異以外のHER2遺伝子変異に対するtrastuzumab deruxtecanの報告は限られている．今回，症例の経過に加えて文献的考察を含め報告する．

0-043
急性心筋梗塞を契機に発見され，経過中に左室内血栓を合併したSMARCA4欠損肺腫瘍の一例

1）大津赤十字病院　呼吸器内科
2）同　循環器内科
3）京都大学医学部附属病院　呼吸器内科

○福田　啓樹[1)]，八木　由生[1)]，吉田　葵[1)]，佐村　和紀[1)]，
北原　健一[1)]，佐藤　将嗣[1)]，嶋　一樹[1)]，高橋　珠紀[1)]，
西岡　慶善[1)]，伊藤　穣[1)]，酒井　直樹[1)]，小林　孝安[2)]，
野溝　岳[3)]

【症例】43歳男性．X年7月に胸部圧迫感を主訴に救急搬送され，心肺停止状態で搬入された．蘇生処置後，急性心筋梗塞および難治性心室細動の診断で経皮的冠動脈インターベンションを受け入院となった．入院時のCTで右肺上葉結節，縦隔及び頸部リンパ節腫大，右側頭葉，左前頭葉結節を認めた．肺癌，多発脳転移を疑って心筋梗塞の加療に並行して精査を行い，SMARCA4欠損肺腫瘍 cT1cN3M1c Stage IVBと診断した．精査中左室内血栓を合併したが，X年11月よりアテゾリズマブ＋ベバシズマブ＋カルボプラチン＋パクリタキセルによる1次治療を開始し，PRを得るとともに左室内血栓も消失し，腫瘍性の凝固亢進との関連が考えられた．【結語】SMARCA4欠損肺腫瘍に急性心筋梗塞，左室内血栓を合併した症例を経験した．文献的な考察を含めて報告する．

0-044
重症COPD患者に対して気管支バルブ留置術を施行した２例

1）独立行政法人労働者健康安全機構　大阪ろうさい病院
2）独立行政法人国立病院機構　近畿中央呼吸器センター
臨床研究センター
3）同　内科

○山村　収天[1,2)]，小林　岳彦[2)]，田宮　朗裕[3)]，
谷口　善彦[3)]，稲垣　雄士[3)]，住谷　仁[3)]，松田　能宣[3)]，
香川　智子[3)]，新井　徹[2)]

重症気腫肺を伴うCOPDに対する気管支鏡的一方向バルブ留置術（EBV）が注目されているが，国内での施行例は僅かである．今回，当院にてEBVを検討･施行した2例を報告する．1例目は73歳男性でmMRC2，FEV1% 27%，RV/TLCは154.4%であった．CT解析で適応とされたが，気管支鏡でのChartisカテーテル側副換気評価で全葉に側副換気を認め留置を中止した．2例目は75歳男性でmMRC4，FEV1% 32%，RV/TLCは153.5%であった．気管支鏡で側副換気を認めず，バルブを5個留置した．当２例は共に術前の肺機能・CT所見で適応であるにも関わらず，側副換気の評価は大きく異なった．CTや肺機能では適格であっても側副換気が見つかる例が少なからずある．EBVは今後COPD治療の一柱を担うと考えられ，国内での更なる症例集積と研究の進展のために，適応症例の評価方法が今後の課題となる．

0-045
BRAF V600E 変異陽性肺癌に対するBRAF/MEK 阻害薬併用により著明かつ急速に奏効した一例

1）大阪けいさつ病院　臨床研修センター
2）同　呼吸器内科

○街道　俊介[1)]，杉浦　朱夏[2)]，本郷　卓英[2)]，小山　広介[2)]，神島　望[2)]，朝川　遼[2)]，所司原奈央[2)]，二見　悠[2)]，仲谷　健史[2)]，山本　傑[2)]

【症例】73歳，男性．【主訴】咳嗽．【現病歴】咳嗽が出現し，近医を受診した．胸部X線で左下肺野に腫瘤影を認め，CTで左下葉肺癌，縦隔リンパ節転移，多発肺内転移を疑う所見を認めたため，精査加療目的に当院呼吸器内科を紹介受診した．気管支鏡検査を施行し，BRAF V600E遺伝子変異陽性肺腺癌と診断した．ステージングの結果，T3N3M1c（stage ⅣB 頭蓋骨転移）であった．当院受診から1ヵ月の間に原発巣および両肺の肺転移病変は急速に増大し，咳症状の悪化により不眠となっていた．しかし，BRAF/MEK 阻害薬開始わずか1週間後の胸部X線で原発巣および多発する肺転移巣は著明に縮小し，咳症状もほぼ消失した．BRAF V600E遺伝子変異は非小細胞肺癌の約2%に認められる稀な肺癌である．今回わずか1週間という非常に短期間で腫瘍の著明な縮小を認めた一例を経験したため，文献的考察を交えて報告する．

0-046
肺癌化学療法下に急速進行した肺 Mycobacterium intracellulare 症

1）和歌山県立医科大学附属病院　卒後臨床研修センター
2）同　呼吸器内科・腫瘍内科
3）同　バイオメディカルサイエンスセンター

○山下　光[1)]，鍋谷大二郎[2)]，古田　勝之[2)]，宮井　優[2)]，西尾　和真[2)]，上田　亮太[2)]，加藤　真衣[2)]，中口　恵太[2)]，高瀬　衣里[2)]，村上恵理子[2)]，早田　敦志[2)]，赤松　弘朗[2)]，洪　泰浩[2,3)]，中西　正典[2)]，山本　信之[2,3)]

【症例】77歳女性【主訴】咳嗽【現病歴】4期肺腺癌に対しカルボプラチン＋アルブミン懸濁型パクリタキセル＋ペムブロリズマブを4コース投与後，肋骨転移を来した．同時に両下葉優位に粒状影が出現し，肺非結核性抗酸菌症（pNTM）が疑われたが，症状軽微のため肺癌治療を優先した．ドセタキセルを開始したところGrade 4好中球減少を来し，その後呼吸困難と両下葉の浸潤影が出現した．以前の気管支鏡検体からM. intracellulareを検出し，喀痰抗酸菌塗抹も陽転化し，pNTM増悪と診断した．アミカシン＋アジスロマイシン＋エタンブトールを開始したが排菌が持続し，全身状態も悪化し抗癌剤の再開に至らず53病日に死亡した．【考察】pNTM合併肺癌は報告が散見され，抗癌剤に伴う免疫抑制のほか肺癌に伴う局所要因がリスクとの指摘もある．肺癌治療継続のため，pNTM合併が疑われる症例では早期に診断・治療すべきである．

0-047
腹膜サルコイドーシスの治療中に顕在化した活動性肺結核の1例

1）京都第二赤十字病院　呼吸器内科
2）同　膠原病内科

○倉田　理央[1)]，笹倉　美咲[1)]，笠原亜希子[2)]，坂口　淳英[1)]，中邨　亮太[1)]，平井　聡一[1)]，山本　千恵[1)]，野口　進[1)]，塩津　伸介[1)]

症例は60歳男性．X年12月からの左側腹部痛を主訴に受診した．CTで虫垂腫大と腹水を認め，大網生検にて腹膜サルコイドーシスと診断された．両肺上葉に粒状影を認め，腹膜，肺サルコイドーシスとしてX＋1年4月よりステロイド治療を開始した．T-SPOT.TBが2回判定保留であり，ステロイド治療導入に伴い潜在性肺結核（LTBI）としてINHを予防内服していた．呼吸器症状は認めなかったが，同年6月のCTで両肺に新規の空洞影を認め，当科を紹介受診した．喀痰抗酸菌塗抹が3回陰性であり，気管支鏡検査を施行し，気管支洗浄液の抗酸菌塗沫陽性・結核菌PCR陽性で活動性肺結核と診断した．7月からINH・PZA・RFP・EBで治療を開始した．腹膜サルコイドーシスは非常に稀であり，治療中に活動性肺結核を発症したことも興味深く，文献的考察を交えて報告する．

0-048
パルボウイルスB19感染を契機とした間質性肺炎増悪の一例

公益財団法人田附興風会　医学研究所北野病院　呼吸器内科

○喜舎場朝基，野原　瑛里，西田　湧也，東　寿希也，本田　郁子，平井　将隆，知念　重希，久保　直之，大倉　千明，神野　志織，田嶋　範之，森本　千絵，北島　尚昌，井上　大生，福井　基成，丸毛　聡

【症例】70歳男性【現病歴】X-2年2月に間質性肺炎と診断され，ステロイドパルス療法で軽快したため漸減しX年2月に終了していた．X年5月からの発熱を主訴に近医より紹介となった．胸部CTで間質性陰影の増悪を認め，間質性肺炎急性増悪として精査加療目的で入院となった．特徴的な皮疹からパルボウイルスB19感染症の関与を疑い，血清中IgGおよびIgM，気管支肺胞洗浄液中IgGを測定したところ，いずれも陽性であった．気管支肺胞洗浄液ではリンパ球優位の細胞数増加を認め，間質性肺炎増悪としてステロイドパルス療法を開始，画像所見および呼吸状態が改善したため，プレドニゾロン35mgへ減量し自宅退院とした．【考察】間質性肺炎急性増悪の原因としてウイルス感染症の関与が知られているものの，パルボウイルスB19感染後の増悪の報告は極めて稀である．今回，同ウイルス感染が間質性肺炎急性増悪の契機と考えられた一例を経験したため報告する．

0-049
経気管支肺生検で診断困難であった粘液産生性肺腺癌の1例

1）社会医療法人　愛仁会　高槻病院　呼吸器内科
2）同　呼吸器外科

○戸川　雄貴[1)]，松村佳乃子[1)]，阪本萌永子[1)]，日詰健太郎[1)]，
高安みずき[1)]，岩坪　重彰[1)]，櫻井　真倫[2)]，金　　泰雄[2)]，
椎名　祥隆[2)]，船田　泰弘[1)]

【症例】76歳男性．X-5年に胸部CTで左下葉に異常陰影を指摘された．肺膿瘍として抗菌薬治療を行い，陰影が縮小したため終診としていた．X年5月に発熱，湿性咳嗽を主訴に再度当院を受診された．胸部CTで両肺に気管支血管束に沿った多発すりガラス影を認め，細菌性肺炎として抗菌薬治療を行った．陰影の改善に乏しく，経気管支肺生検，気管支肺胞洗浄を施行したが異常所見を認めなかった．定期的に胸部X線と胸部CTを撮像して外来で経過を観察する方針としたが，陰影は増悪傾向であり，X年10月に胸腔鏡下肺生検を施行した．得られた病理結果から最終的に左下葉粘液産生性肺腺癌（cT4N0M1a stageⅣA）と診断し，同月よりカルボプラチン＋ペメトレキセド＋ペムブロリズマブによる化学療法を開始した．【考察】本症例は繰り返しの気管支鏡検査にも関わらず確定診断に至らなかった．診断に難渋する際には積極的に胸腔鏡下肺生検や経気管支冷凍生検を検討すべきと考える．

0-050
集学的治療により完全寛解を維持している進展型小細胞肺癌の1例

公益財団法人　天理よろづ相談所病院　呼吸器内科

○中村　哲史，藤本　尚子，岡垣　暢紘，坂本　裕人，
田中　佑磨，中西　　司，松村　和紀，上山　維晋，
池上　直弥，加持　雄介，橋本　成修，田中　栄作，
田口　善夫，羽白　　高

【症例】69歳女性．X-6年1月，右上葉原発進展型小細胞肺癌，cT4N3M1c（ADR，HEP，PLE），cStage4Bに対してカルボプラチン＋エトポシドによる化学療法を実施し部分奏効を得たが右肺門部リンパ節転移増大で病勢進行，その後アムルビシン・ノギテカンに抵抗性を示した右肺門部病変に対しX-6年11月に分割照射50Gy/20Frを実施し標的病変が消失した．X-5年8月に再発し化学療法を実施，標的病変が減少しX-3年2月に残存する右副腎転移を切除し再度標的病変が消失した．X-3年7月に腹膜播種による右尿管閉塞から閉塞性腎盂腎炎を伴って再発し，尿管ステント留置の後カルボプラチン＋エトポシド＋デュルバルマブ療法を開始した．尿路感染を反復し，４サイクル目よりデュルバルマブ維持療法に移行し計12サイクル投与したところ，X-1年1月に薬剤性肺障害（Grade 3）を発症しステロイドパルス2サイクル投与にて改善し以後無再発で経過している．

0-051
RET融合遺伝子陽性肺腺癌，癌性心膜炎による繰り返す心タンポナーデに，2nd line IMpower150が奏功した一例

公益財団法人 甲南会 甲南医療センター

○塚本　　玲，佐々木祥彦，金澤　史朗，吉崎　飛鳥，
関谷　怜奈，中田　恭介

67歳男性．右大量胸水による呼吸困難で受診し，右上葉肺腺癌cT4N3M1a cStage4A，RET融合遺伝子変異陽性，PD-L1 TPS100%と診断された．胸膜癒着術後，セルペルカチニブを開始したが，day56に好中球減少grade4を認め休薬となった．その後，下腿浮腫と呼吸困難が出現し，day73に心タンポナーデを発症，心嚢水細胞診で腺癌を認め癌性心膜炎と診断した．以後も心タンポナーデを再発し，心嚢ドレナージを繰り返したが，心嚢液の制御は困難であり，セルペルカチニブも副作用により継続不能であった．心膜開窓術を提案したが希望せず，2nd lineとしてIMpower150を導入した．RET融合遺伝子陽性肺癌に対し免疫チェックポイント阻害薬の有効性は低いとされるが，本例では心嚢水の減少と原発巣を含めた長期奏功を得られている．セルペルカチニブ不耐例における治療選択の一例として報告する．

0-052
Ipilimumab/Nivolumab併用療法の治療歴を有する胸膜中皮腫に対するNivolumab再投与の検討

1）兵庫医科大学医学部　呼吸器・血液内科学
2）同　胸部腫瘍学特定講座
3）京都大学大学院医学研究科　医学統計生物情報学

○東山　友樹[1,2)]，栗林　康造[1,2)]，久保田亜紀[3)]，
太田　博章[1)]，脇田　　悠[1)]，村上　美沙[1)]，河村　直樹[1)]，
神取　恭史[1)]，近藤　憲孝[1)]，清田穣太朗[1)]，徳田麻祐子[1)]，
多田　陽郎[1,2)]，祢木　芳樹[1,2)]，米田　和恵[2)]，
藤本　大智[1,2)]，大搗泰一郎[1,2)]，三上　浩司[1,2)]，
高橋　　良[1,2)]，南　　俊行[1,2)]，木島　貴志[1,2)]

【背景】胸膜中皮腫に対する一次治療としてIpilimumab/Nivolumab併用療法は標準治療であるが，Nivolumab再投与の有効性・安全性は確立されていない．【方法・結果】2021年5月1日～2024年3月31日の間に当院当科でIpilimumab/Nivolumab併用療法を導入した88例のうち，Nivolumab単剤を再投与した11例を後ろ向きに解析した．年齢中央値72歳．男性8例，女性3例．上皮様5例，肉腫様6例．２次治療2例，３次治療8例，4次治療以降1例．PS0が0例，PS1が7例，PS2が4例，PS3以上は0例であった．客観的奏効率は0%，病勢制御率も0%であった．PFSおよびOSの中央値は，それぞれ71日（95%信頼区間，33～130日），199日（95%信頼区間，33～未到達（NR））であった．Grade3以上のirAEは関節炎1例（9.1%）であった．【結語】Ipilimumab/Nivolumab併用療法の治療歴を有する胸膜中皮腫に対するNivolumab再投与は副作用の忍容性はあるものの，有効性に乏しかった．

O-053
デュルバルマブ投与後に irAE 心膜炎による心タンポナーデを来した肺扁平上皮癌の一例

西宮市立中央病院　呼吸器内科

○辻　　哲顕，紅林　亮汰，森友　昂貴，安部　祐子，
　二木　俊江，日下部祥人，池田　聡之

【症例】71歳，男性【現病歴】肺扁平上皮癌（三 C 期）に対し，X 年5月初旬より化学放射線療法を施行し腫瘍縮小を認めた．同年7月下旬よりデュルバルマブでの維持療法を開始した．初回投与後約10日目から全身倦怠感が出現し増悪したため外来を受診した．心エコー・胸部 CT で心嚢液貯留を認め，精査加療目的に入院となった．【臨床経過】急性心筋梗塞・大動脈解離を否定した上で施行した心嚢ドレナージにより心タンポナーデは解除され倦怠感は消失した．心のう液に悪性細胞を認めず，細菌や抗酸菌感染，自己免疫疾患や内分泌的異常も否定的であった．肺癌病変もデュルバルマブ投与前と著変はなく，irAE による心のう液貯留と診断した．以後排液はなく第5病日にドレーンを抜去し第9病日に退院した．【考察】irAE 心膜炎による心嚢液貯留は稀であるが報告されている．免疫チェックポイント阻害剤の投与中に心のう液貯留を認めた場合は irAE の可能性を考慮すべきと考える．

O-054
免疫チェックポイント阻害薬により呼吸補助筋の筋炎を発症し，2型呼吸不全に至った肺扁平上皮癌の1例

公益財団法人田附興風会　医学研究所北野病院　呼吸器内科

○平井　将隆，井上　大生，東　寿希也，本田　郁子，
　西田　湧也，知念　重希，久保　直之，大倉　千明，
　野原　瑛里，神野　志織，田嶋　範之，森本　千絵，
　北島　尚昌，丸毛　　聡，福井　基成

【症例】69歳男性．胸部 CT で左肺腫瘤影を認め，精査の結果左肺上葉扁平上皮癌 T4N0M0cStage3A（ドライバー遺伝子変異 / 転座陰性，PD-L1 TPS 100%）と診断した．術前治療としてシスプラチン，ゲムシタビン，ペムブロリズマブの併用療法を開始．しかし2コース後に大腿部の違和感，CK の上昇を認め，大腿部 MRI で筋炎所見を認めた．irAE 筋炎と考え，緊急入院し速やかにステロイドパルス，IVIG で治療するも，第16病日に高炭酸ガス血症に至り，頸部 MRI で呼吸補助筋の筋炎所見を認めた．再度のステロイドパルスに加え，血漿交換も行い，ステロイド治療を継続したが筋炎の制御は得られず，腫瘍制御は良好だったが呼吸不全のため第90病日に死亡となった．【結論】免疫チェックポイント阻害薬の有害事象として irAE 筋炎は知られるが，速やかな治療にても管理に難渋する可能性があることや，呼吸補助筋の筋炎による呼吸不全発症，死亡のリスクがあることに留意する必要がある．

O-055
免疫チェックポイント阻害薬による自己免疫性好中球減少をきたした症例

1）大阪府済生会中津病院　呼吸器内科
2）同　血液内科

○川崎　悠平[1)]，池内　美貴[1)]，中山聡一郎[1)]，藤本さやか[1)]，
　宮本　滉大[1)]，北村　美華[1)]，北川　怜奈[1)]，福島　有星[1)]，
　野田　彰大[1)]，春田　由貴[1)]，宮崎　慶宗[1)]，齊藤　隆一[1)]，
　東　　正徳[1)]，塩見　一郎[2)]，上田　哲也[1)]

症例は74歳男性．左下葉肺扁平上皮癌 cT2aN2M0，stage3A（多発リンパ節転移）と診断し，左下葉原発巣切除術を施行した．術後，残存するリンパ節転移に対して化学放射線療法（wCBDCA + PTX，IMRT）を実施した．治療終了後の効果判定で CR を得たため，Durvalumab による維持療法を開始した．Durvalumab 1コース投与後の36日目に胸部 CT 画像にて両側肺野にすりガラス影を認め，薬剤性肺障害を疑い休薬とした．その後，投与62日目に発熱と血液検査にて好中球減少（0/ μ L），CRP 上昇（2.88 mg/dL）を認めた．irAE 発熱性好中球減少症と診断し，入院の上抗菌薬と G-CSF，ステロイドによる治療を開始した．治療開始11日目に好中球の改善を認め，抗菌薬および G-CSF は終了とし，外来でステロイドを漸減する方針とした．ICI による自己免疫性好中球減少症は極めて稀であるが，発症時には重篤な経過をたどる可能性がある．今回，若干の文献的考察を含めて報告する．

O-056
POSEIDON レジメン投与開始11ヶ月後に irAE 関連劇症1型糖尿病を発症した1例

大阪府済生会中津病院

○宮本　滉大，福島　有星，中山聡一郎，藤本さやか，
　北村　美華，北川　怜奈，池内　美貴，野田　彰大，
　宮崎　慶宗，春田　由貴，齊藤　隆一，東　　正徳，
　上田　哲也，長谷川吉則

症例は70歳男性．X-1年7月，胸部 CT 検査で肺癌を疑われ当科紹介受診となった．精査の結果，右下葉肺腺癌（stage4A pT4N0M1c）と診断した．ドライバー遺伝子変異は陰性であり，PD-L1 TPS は1% 未満のため，X-1年9月より CBDCA + PEM + Durva + Treme 療法（POSEIDON レジメン）を開始した．4コース投与終了時には SD 判定であり，維持療法を継続したが，X 年3月，PD 判定となり，CBDCA + nab-PTX 療法に変更した．X 年8月，食欲不振を主訴に受診した．pH7.29，血糖値532mg/dL，ケトン値6.2mmol/L，HgA1c6.9% であり，糖尿病性ケトアシドーシスおよび irAE 関連劇症1型糖尿病と診断し，インスリンによる血糖管理を行った．irAE 関連1型糖尿病の発症は稀だが，PD-L1 および CTLA-4 阻害薬の併用投与は PD-L1 阻害薬単独投与に比べ，発症リスクが高いとの報告がある．また，本症例のような劇症1型糖尿病は，迅速な診断と治療介入が予後を左右する合併症であり，文献的考察を加えて報告する．

0-057
免疫チェックポイント阻害薬開始後の irAE 肺炎を契機に診断された強皮症の一例

パナソニック健康保険組合　松下記念病院

○西川　　晶，山岡　燎平，桝井　太輝，山田　崇央

症例は76歳女性．X 年12月に頚部リンパ節腫脹，胸部異常陰影にて当院を受診した．気管支鏡検査などにて肺腺癌 T3N3M1b と診断した．間質性肺炎を認めたが PDL1：95％と高発現であったため，Pembrolizumab 単剤の投与を開始した．1コース終了後に咳嗽と呼吸困難の訴えがあり，CT で腫瘍自体は縮小していたが，間質性肺炎の悪化を認め，irAE 肺炎と診断しステロイド加療を開始した．当初は喫煙が間質性肺炎の原因と考えていたが，再度の問診でレイノー症状など膠原病を疑う症状を認めたため精査を行い，抗セントロメア抗体高値などから，皮膚硬化のない強皮症の診断となった．ステロイド加療で呼吸状態は改善を認め，ステロイドを漸減した．また，背景肺の悪化や蜂巣肺も認めるようになったため免疫チェックポイント阻害薬は1コースで終了したが，腫瘍の縮小を維持している．間質性肺炎の背景には自己免疫疾患が潜在している可能性があることを念頭に置く必要がある．

0-058
肺癌に対する Atezolizumab 投与中，複数の irAE にフルニエ壊疽を合併した一例

大阪赤十字病院

○吉田　奈生，矢野　翔平，平井　厚志，山田　拓実，
吉田　　薫，高橋　祥太，山野　隆史，大木元達也，
石川　遼一，高岩　卓也，中川　和彦，吉村　千恵，
黄　　文禧

【症例】52歳男性．右肺門部，縦隔リンパ節腫大を認め，低分化肺腺癌 cT0N3M0 cStageIIIb と診断した．CBDCA + nab-PTX + Atezolizumab で治療を開始したが，筋力低下，頻回の下痢をきたし irAE 筋炎，irAE 腸炎を疑った．さらに，発熱が持続しサイトカイン放出症候群（CRS）を疑いステロイドパルス療法を開始した．会陰部痛が持続し胸腹部 CT を撮影したところフルニエ壊疽を認め，緊急手術となり抗菌薬治療を行った．ステロイド全身投与で irAE 筋炎，irAE 腸炎は改善したが，術後の会陰部開放創と直腸に瘻孔形成を認め人工肛門を造設した．リハビリ継続で ADL は改善し，化学療法を再開した．【考察】CRS は発熱等を呈し感染症との鑑別が重要となる．本症例では irAE 筋炎，irAE 腸炎にくわえてフルニエ壊疽を発症し，鑑別および治療に難渋した．

0-059
2型呼吸不全を機に診断された高齢発症の先天性ミオパチーの一例

兵庫医科大学病院　呼吸器内科

○清田穣太朗，木島　貴志，栗林　康造，高橋　　良，
南　　俊行，三上　浩司，藤本　大智，大搗泰一郎，
祢木　芳樹，多田　陽郎，東山　友樹，徳田麻祐子，
神取　恭司，河村　直樹，村上　美沙，近藤　孝憲，
脇田　　悠，田上　健太，金村　大地，前迫　哲史

症例は69歳女性．原発性胆汁性肝硬変および強直性脊椎炎，抗セントロメア抗体強陽性の既往があり，当院通院中であった．数年前から体重減少および労作時呼吸困難を自覚し，精査目的に呼吸器内科を紹介受診した．初診時 SpO2は85％，動脈血液ガス分析では pO2:50.6, pCO2:76.2，A-aDO2:3.9と開大を認めず，スパイロメトリーで拘束性障害を認めたことから神経筋疾患が疑われた．筋電図検査では前脛骨筋および上腕二頭筋に short duration と early recruitment を認め，筋原性変化と矛盾しない所見であったため遺伝子検査を追加し，先天性ミオパチーであるネマリンミオパチーと診断された．治療としては NPPV の導入を行い，最終的に夜間の使用のみで呼吸不全は改善を得た．本症例は成人発症型ネマリンミオパチーの中でも特に高齢発症例であり，若干の文献的考察を加えて報告する．

0-060
急速な肺活量の低下を契機に筋萎縮性側索硬化症(ALS)の診断に至った一例

国立病院機構　大阪刀根山医療センター

○杉澤　健太，松木　隆典，西島　良介，新居　卓朗，
橋本　尚子，辻野　和之，三木　啓資，木田　　博

【症例】76歳女性【主訴】呼吸困難，るい痩【現病歴】X-2年に労作時呼吸困難を主訴に当科を受診した．胸部 CT では軽度の胸膜肺実質線維弾性症様の変化を認めたが，過去画像と比較して明らかな進行はなく経過観察となった．その後も肺野陰影に大きな変化はみられなかったが，肺活量の急速な低下と呼吸困難の増悪を認め，X 年に在宅酸素療法導入および精査目的で入院した．画像検査と呼吸機能検査結果の乖離から神経筋疾患を疑い，当院神経内科にて針筋電図・神経伝導検査を施行したところ下位運動ニューロン徴候を認め，ALS と診断された．2型呼吸不全に対して在宅酸素療法と就寝時の非侵襲的陽圧換気を導入し，自宅退院となった．【結語】画像所見の進行と一致しない呼吸機能低下を認める場合，早期から呼吸不全を呈する神経筋疾患も鑑別に挙げることが重要である．

O-061
三心房，VSD 修復術後，胸郭変形による慢性Ⅱ型呼吸不全に対し気管切開，在宅人工呼吸器を導入した症例

加古川中央市民病院

○松尾　壮太，徳永俊太郎，中矢日奈子，堀　　秀輔，
戸谷　梨沙，森田　敦視，坂田　悟朗，黒田　修平，
藤井　真央，友國　佳奈，堀　　朱矢，小林　和幸，
西馬　照明

【症例】39歳男性【主訴】呼吸困難【臨床経過】小児期にCoA complex，三心房症，VSD 修復術後，側弯症術後に肺高血圧，胸郭変形による拘束性換気障害をきたした．慢性Ⅱ型呼吸不全に対して在宅 NPPV で外来通院されていた．Ⅱ型呼吸不全の増悪をきたし挿管・人工呼吸器管理となった．ICU での全身管理を行い第13病日に手術室で気管切開を予定したが人工呼吸器を麻酔器に変更する段階で循環破綻をきたし心肺蘇生が行われた．ICU での管理を継続し端坐位でのリハビリテーション等で呼吸状態が改善したため第21病日に気管切開術を施行した．その後，リハビリテーションを継続し在宅用の人工呼吸器に変更し第55病日に自宅退院となった．【考察】拘束性胸郭疾患による慢性Ⅱ型呼吸不全への在宅 NPPV の有効性は知られている．在宅 NPPV での管理が困難となったが，気管切開を施行し在宅人工呼吸器を導入することで自宅退院可能となった一例を経験した．

O-062
縦隔型肺癌による気道圧排に対し経皮的ドレナージ術を行うことで窒息リスクを低減させた一例

1）和歌山県立医科大学附属病院　呼吸器内科・腫瘍内科
2）同　放射線科
3）同　救急科
4）同　バイオメディカルサイエンスセンター
5）南和歌山医療センター　呼吸器科

○上田　亮太[1)]，古田　勝之[1)]，早田　敦志[1)]，生駒　　顕[2)]，
三宅　雄一[3)]，柴田　尚明[3)]，西尾　和真[1)]，永井　隆寛[5)]，
根來　和宏[5)]，加藤　真衣[1)]，中口　恵太[1)]，宮井　　優[1)]，
村上恵理子[1)]，赤松　弘朗[1)]，洪　　泰浩[1,4)]，
中西　正典[1)]，山本　信之[1,4)]

【症例】70歳, 女性, PS3【主訴】呼吸困難【現病歴】X-1年8月，右頸部腫脹を自覚し，近医の CT で巨大縦隔腫瘤と右頚部リンパ節腫張を指摘された．同年9月，当院血液内科へ紹介となり右頸部リンパ節からの生検で扁平上皮癌の診断となった．上部消化管内視鏡検査や画像検査では原発巣の特定に至らず縦隔型肺扁平上皮癌（cTxN3M0）と診断した.【経過】同年11月，腫瘍による気道圧排に対し計44Gy の放射線照射を行い，腫瘍の縮小は認めなかったが症状は改善し PS も1まで改善した．照射後の CT では新規に肝転移を認め，X 年1月よりカルボプラチン＋アルブミン懸濁型パクリタキセル＋ペムブロリズマブを開始した．しかしこれらの治療でも腫瘍の縮小は認めず，窒息リスクが高いと考えた．内部が液体様であることから volume reduction が有効と考え，経皮的ドレナージ術を行うことで腫瘍による気道圧排の改善を認め，現在に至るまで PR を維持し薬物療法を継続できている．

O-063
Yellow nail syndrome によるコントロール不良の胸水に対して両側に胸膜癒着術を施行した一例

1）神鋼記念病院　呼吸器センター
2）同　皮膚科
3）同　病理診断科

○赤松　歩実[1)]，大塚浩二郎[1)]，難波　晃平[1)]，森田　敦視[1)]，
水城裕加里[1)]，三ツ井あすか[1)]，今尾　　舞[1)]，藤本　佑樹[1)]，
久米佐知枝[1)]，稲尾　　崇[1)]，門田　和也[1)]，中村　絵美[2)]，
笠井　由隆[1)]，桝屋　大輝[1)]，大林　千穂[3)]，鈴木雄二郎[1)]

良性胸水に対する両側の胸膜癒着術の適応に関しては一定の見解が得られていない．症例は81歳男性．X 年8月に両側胸水のため精査目的に近医より紹介となった．胸腔鏡下の胸膜生検では非特異的な胸膜炎の所見であった．副鼻腔炎の既往を有し，下腿浮腫，数年間の成長遅延を伴う両手爪の黄色変化を認めたことから Yellow nail syndrome と診断した．外来で経過観察していたが，胸水貯留による息切れが増強するため X+2年に右胸水に対して OK-432による胸膜癒着術を施行した．右胸水の経過は良好であったが，左胸水のコントロールが不良となり，X+4年5月に OK-432による左の胸膜癒着術を施行した．3ヵ月後のレントゲンでは左胸水貯留はなく，自覚症状も著明に改善した．Yellow nail syndrome による胸水に対して両側の胸膜癒着術を施行し良好な経過を得た症例を経験したので報告する．

O-064
悪性胸膜中皮腫に対する当院の過去10年間の胸水 cell block 診断の検討

姫路医療センター　呼吸器内科

○平岡　亮太，吉川　和志，高田　正浩，日隈　俊宏，
永田　憲司，平田　展也，山之内義尚，小南　亮太，
横井　陽子，加藤　智浩，鏡　　亮吾，水守　康之，
塚本　宏壮，佐々木　信，河村　哲治

当院で2015年1月から2025年9月時点で悪性胸膜中皮腫と診断に至った患者は70名で，このうち cell block が提出された患者は47名であった．cell block 陽性者32名（中皮腫27名，異型5名），陰性者15名であった．cell block で中皮腫と診断された27名のうち，8名は追加の胸膜生検を行わず確定診断としており，残りは追加の組織診断で上皮様11名，二相性4名，線維形成性1名，病型不明3名で肉腫様は0名であった．一方で，陰性例15名の内訳は上皮様5例，二相性3名，肉腫様4名，線維形成性2名，病型不明1例であった．肉腫様中皮腫や線維形成性中皮腫では胸水 cell block での診断率が低い傾向にあった．文献的考察とあわせ，報告する．

O-065
69歳で発見され肺癌との鑑別を要した肺葉内肺分画症の1例

1）石切生喜病院　呼吸器内科
2）同　呼吸器腫瘍内科

○松井恵利香[1)]，等々力　輝[1)]，引石　惇仁[1)]，中濱　賢治[1)]，
谷　恵利子[1)]，吉本　直樹[1)]，平島　智徳[2)]，南　謙一[1)]，
平田　一人[1)]

【症例】68歳，男性【現病歴】既往歴はない．X月頃より湿性咳嗽を認め血痰も出現しX+2月に受診した．単純CTで左下葉腫瘤影を認めた．周囲にすりガラス影や浸潤影を伴っており，肺膿瘍も鑑別にあげたが炎症反応の著明な上昇は認めず，肺門部リンパ節の腫大も認めたため肺癌を疑った．気管支鏡検査を行い，radial EBUSでadjacent toの所見があり生検を行ったが，病理で悪性所見を認めなかった．PET-CTで腫瘤影のFDG集積は軽度であり，肺癌以外の疾患の可能性も考えた．サイズフォローのためにX+3月に造影CTを行い，下行大動脈からの流入血管を認め肺葉内肺分画症の診断に至った．【考察】肺分画症は稀な下気道の先天異常であり肺葉内肺分画症と肺葉外肺分画症とに分類される．前者は約半数が20代までに発見され，50歳以降に発見されることは稀である．肺分画症は単純CTで腫瘤影を呈することがあり，本症例のような高齢患者の場合は特に肺癌との鑑別を要する．

O-066
EWS（Endobronchial Watanabe Spigot）を用いた気管支充填術で止血を得た感染性肺動脈瘤による喀血の1例

淀川キリスト教病院　呼吸器内科

○古田　寛人，西島　正剛，豊後みどり，池本　利真，
山下　卓人，上野　峻輔，曽根　莉彩，吉井　直子，
大谷賢一郎，紙森　隆雄，藤原　寛

症例は脳梗塞後遺症のため施設入所中の80歳男性．1週間前から少量の血痰を認めていた．血痰を頻回に喀出するようになり，高熱も伴うため当院に救急搬送された．ダイナミックCTで右中葉にやや高吸収な浸潤影を認め，内部に5-10mm大の肺動脈瘤を複数認めた．肺膿瘍に随伴する感染性肺動脈瘤の切迫破裂と考えた．抗血栓薬の中止，抗菌薬と止血剤の点滴による保存的加療を行ったが血痰が持続し，入院5日目と8日目にEWSを用いた気管支充填術を施行した．以降，緩徐に血痰は減少し，入院18日目のダイナでミックCTで肺動脈瘤は消失していた．留置したEWSは抜去のうえ施設に退院した．感染性肺動脈瘤による喀血の報告は複数あるが比較的稀であり，出血コントロールのために気管支充填術を行った症例はさらに少数である．感染性肺動脈瘤による喀血に対し気管支充填術が奏功した稀少な症例であり報告する．

O-067
胸膜中皮腫の経過で，心不全による左片側胸水貯留がみられNT-proBNPが診断に有用であった一例

市立吹田市民病院　呼吸器リウマチ科

○小林　将人，角田　尚子，水越太志郎，岡部　福子，
山本有美子，稲田　怜子，東口　将佳，鉄本　訓史

症例は86歳男性．X年4月より呼吸苦あり，胸部CTで左片側大量胸水と左胸膜多発結節，縦隔リンパ節腫大を認めた．胸水は淡血性・滲出性で，細胞診で悪性所見は認めなかった．抗酸菌培養陰性だがリンパ球優位・ADA高値から結核性を否定できず，抗結核薬4剤を導入した．また胸腔ドレナージで左胸水は一度消失した．
X年6月，呼吸困難のため救急搬送された．胸部X線検査で両肺野にすりガラス影と左胸水著増がみられ，両側下腿浮腫と血中BNP上昇も認めた．心臓超音波検査も踏まえ，うっ血性心不全と診断した．NPPVでの呼吸管理と利尿薬投与を行い，左胸水は完全に消失した．胸水NT-proBNPは6800pg/mlと著明高値で，心不全に伴う左胸水と考えられた．X年7月に胸水が再度増加し，左胸膜結節生検から胸膜中皮腫と診断された．胸膜中皮腫の経過で左片側胸水増加がみられ，胸水中NT-proBNPが診断に有用だった1例を報告する．

O-068
免疫不全状態のTAFRO症候群患者が播種性アスペルギルス症により死亡した一例

1）京都民医連中央病院　臨床研究科
2）同　総合内科／呼吸器内科
3）同　感染症科

○吉田　真弓[1)]，山浦　義貴[2,3)]，植田　寛生[2)]，
扇谷　知宏[2)]，竹村　知容[2)]，井上　賀元[2)]

【症例】79歳男性【主訴】浮腫【現病歴】来院3日前より下肢・顔面に浮腫を認め，著明な血小板減少で入院．TAFRO症候群と診断され，ステロイドパルス後にPSL・トシリズマブ・シクロスポリン投与され小康状態となった．PSL漸減中の第101病日に酸素化悪化，第110病日から発熱，不随意運動，意識障害が出現．細菌性髄膜炎を疑われ加療されるも第113病日に死亡した．剖検で肺・心・髄膜などにアスペルギルス菌体を含む膿瘍を認め，播種性アスペルギルス症が死因と診断された．【考察】副作用を懸念し予防的抗真菌薬投与や定期β-D-グルカン測定を行わず，急変後にβ-D-グルカン高値を発見するに至った．後方視的には，慢性肺アスペルギルス症に矛盾しない胸部CT所見を急変前から認めていたことから，血行性播種により致死的転帰をとったと考えられた．播種性アスペルギルス症の早期診断に有用な検査とタイミングを考察し報告する．

O-069
乳癌分子標的薬アベマシクリブ投与後に発症した致死的肺炎の一例

高槻病院　呼吸器内科

○中嶋　夏菜，松村佳乃子，阪本萌永子，日詰健太郎，
高安みずき，岩坪　重彰，船田　泰弘

44歳，女性．X-3年に左乳癌 Stage2B（T2N1M0）にたいし，術前化学療法後，乳房全摘術，術後放射線療法を施行した．X-2年よりアベマシクリブを含む化学・ホルモン療法中であったが，約3ヶ月以上は内服を自己中断していた．X年1月に骨転移の発覚を契機にアベマシクリブを再開したところ，X年4月に咳嗽が出現した．胸部CTでは両肺末梢に網状影を認め，薬剤性肺炎の診断となり，アベマシクリブの中止とプレドニゾロン投与により一時改善した．プレドニゾロン漸減中のX年5月に発熱・呼吸困難の増悪があり，救急要請され，胸部CTで両肺びまん性のすりガラス影を認めた．繰り返しのステロイドパルス療法や免疫抑制療法を行ったが奏功せず，呼吸不全が進行し第26病日に死亡した．乳癌分子標的薬アベマシクリブによる肺障害は稀ながら致死的となり得ることが報告されてており，文献的考察を交えて注意喚起のため報告する．

O-070
脳死両肺移植後に肺野びまん性すりガラス影が出現し，経気管支肺生検にて肺胞蛋白症と診断された1例

1）京都大学医学部附属病院　呼吸器内科
2）同　病理診断科
3）京都大学大学院医学研究科　放射線医学
（画像診断学・核医学）
4）京都大学医学部附属病院　呼吸器外科
5）京都大学大学院医学研究科　呼吸不全先進医療講座

○加藤　大生[1)]，中塚　賀也[1)]，伊藤　功朗[1)]，桂川　広幸[2)]，
坂本　　亮[3)]，興梠　陽平[1)]，田中　里奈[4)]，中島　大輔[4)]，
池添　浩平[1)]，半田　知宏[5)]，平井　豊博[1)]

61歳女性．X-15年よりびまん性汎細気管支炎と気管支拡張症を加療されていたが原疾患の進行によりX-4年に脳死両肺肺移植を施行された．移植後はプレドニゾロン，ミコフェノール酸モフェチル，タクロリムスによる免疫抑制治療を受けていた．X-1年6月より胸部CTで両側下肺野優位にすりガラス影を認め，経時的に範囲が拡大した．X年5月ごろから呼吸困難が増強したため，精査目的に同月に入院となった．気管支鏡検査を実施した結果，気管支肺胞洗浄液は白濁しており，経気管支肺生検にて肺胞腔内にPAS染色陽性の好酸性顆粒状物質を認め，肺胞蛋白症の診断となった．血清抗GM-CSF抗体は陰性で，肺移植後の免疫抑制に関連した二次性肺胞蛋白症が疑われたが，低酸素血症は認めず，呼吸機能も保たれていたため経過観察の方針とした．強力な免疫抑制療法に伴う肺胞蛋白症の経過として示唆に富む症例と考え，報告する．

O-071
頭蓋内と頭蓋外でタルラタマブの効果に乖離がみられた小細胞肺癌の一例

1）姫路赤十字病院　臨床研修センター
2）同　呼吸器内科

○近藤　隆雅[1)]，狩野　裕久[2)]，中村　香葉[2)]，西岡　　瑛[2)]，
青江晃太郎[2)]，林　　愛理[2)]，真下　周子[2)]，岸野　大蔵[2)]

症例は72歳，男性．進展型小細胞肺癌の診断で化学療法を施行．3次治療後に原発巣および脳転移が増大し，4次治療としてタルラタマブを開始した．1サイクルで頭蓋外病変は著明に縮小したが，脳転移が増大したため全脳照射を施行した．照射後にタルラタマブを再開し継続中である．有害事象としてGrade 1のサイトカイン放出症候群（CRS）を認めたが，免疫エフェクター細胞関連神経毒性症候群（ICANS）は認めなかった．タルラタマブは小細胞肺癌に対する新規治療薬であるが，活動性の脳転移に対する有効性・安全性は確立されていない．本症例は急速に病勢が進行する中で，タルラタマブか脳転移に対する全脳照射かのどちらを先行するかの判断が必要であった．タルラタマブ先行にて頭蓋内外での治療効果に乖離を認めたものの，逐次的全脳照射を行った後，タルラタマブの継続が可能であった．同様の小細胞肺癌患者の治療選択の一助になると考え報告する．

O-072
両側下葉に限局した多発空洞結節影を呈したニューモシスチス肺炎の一例

神戸大学医学部附属病院

○村上　晃輝，矢谷　敦彦，羽間　大祐，桂田　直子，
立原　素子

症例は56歳男性．3か月間持続する咳嗽を主訴に，X年3月に近医を受診した．前医に紹介受診したところ，酸素化低下があり，胸部CTでは両側肺野のすりガラス影と下葉に限局した多発空洞結節影が認められ，同日入院した．精査を行われたところ，HIV既感染のニューモシスチス肺炎（PCP）と診断された．HIV感染症，PCPの治療目的に当院転院となった．HIV感染症に対し抗HIV薬，PCPに対しST合剤とプレドニゾロンによる治療が開始され，右S7病変からの生検では，Grocott染色では三日月状の淡い染色像，HE染色では強い組織球反応がみられ，PCPに伴う変化と考えられた．治療開始後からすりガラス影は改善しているが，空洞病変はいずれも増大し内部の充足を認めたのち，やや縮小傾向にある．空洞性病変が下葉に限局し，治療後に増大するという経過はPCPとしては非典型的であり報告する．

0-073
進行期肺 NUT 癌に対して複合免疫療法を行った1例

1）京都府立医科大学大学院医学研究科　呼吸器内科
2）同　整形外科
3）同　臨床病理学

○佐藤絵利香[1)]，古室　太誠[1)]，酒井　健紀[1)]，篠藤　亮介[2)]，
井辻　智典[2)]，武田奈央子[3)]，田中　顕之[3)]，石田　真樹[1)]，
河内　勇人[1)]，西岡　直哉[1)]，岩破　將博[1)]，徳田　深作[1)]，
山田　忠明[1)]，高山　浩一[1)]

【症例】49歳女性【主訴】腰痛【現病歴】2か月前からの腰痛を主訴に受診し，腰椎 MRI で第4腰椎に溶骨性病変を指摘された．胸部 CT では左肺上葉に縦隔リンパ節と一塊になる腫瘤を認めた．超音波気管支鏡ガイド下針生検で，唐突な角化（abrupt keratinization）を伴う扁平上皮細胞巣像を認めたため，nuclear protein in testis（NUT）染色を行った．免疫染色では p40抗体，NUT 抗体が陽性であり，肺 NUT 癌（cT4N2M1c, StageIVB）と診断した．カルボプラチン，アルブミン懸濁型パクリタキセル，ペムブロリズマブ併用療法を開始し，腫瘍縮小を認めた．【考察】肺 NUT 癌は希少疾患であり，臨床的・病理学的特徴に乏しいことから診断が遅れることが多い．過去の国内報告とあわせて，希少がんにおける免疫療法の可能性について文献的考察を加えて報告する．

0-074
排痰練習を実施した肺非結核性抗酸菌症患者における健康関連 QOL の変化

1）（一財）大阪府結核予防会　大阪複十字病院
リハビリテーション科
2）京都橘大学大学院　健康科学研究科
3）（一財）大阪府結核予防会　大阪複十字病院　呼吸器内科

○久保　智史[1)]，堀江　　淳[2)]，大庭　潤平[1,2)]，
松本　智成[3)]

【はじめに】肺非結核性抗酸菌症（肺 NTM）は，咳嗽や喀痰症状を呈することが多く，自己排痰が難しい症例も少なくない．今回，肺 NTM 症患者に排痰練習を中心とした呼吸リハビリテーション（PR）を実施したためここに報告する．【対象と方法】対象は，当院に入院した肺 NTM 患者35例．介入内容は，排痰指導・練習と呼吸リハビリテーションをとした．排痰には，自己駆動型音響デバイスを用いた．介入前後で，健康関連 QOL（COPD Assessment Test: CAT）などを評価した．【結果】肺 NTM 患者約6割に CAT スコアの改善を認めた．合計平均スコアは介入前14.5点から介入後10.9点に低下し，COPD 患者における CAT の臨床的に意味のある最小変化量である2点に迫る変化を示した．【まとめ】肺 NTM 患者に対する排痰練習と PR の実施により，健康関連 QOL の改善が示された．有用性が示唆された一方で，長期効果の検証や症例の蓄積が今後の課題である．

0-075
Mycobacterium brisbanense による肺 NTM 症に対して抗菌薬治療を行い，改善が得られた一例

大阪大学　医学部附属病院　呼吸器内科

○仲谷　勇輝，山内桂二郎，宮崎　暁人，塚口　晃洋，
岩橋　佑樹，刀祢　麻里，内藤真依子，内藤佑二朗，
福島　清春，白山　敬之，三宅浩太郎，平田　陽彦，
武田　吉人

71歳女性．X-30年に気道熱傷による気道軟化症を発症し，永久気管瘻を造設後．以後 CT で気管支拡張症を指摘されていた．X-2年より喀痰が増加傾向となり，喀痰から合計3回 Mycobacterium brisbanense を検出した．肺 NTM 症の診断基準を満たし，塗沫陽性で菌量が多いことを想定し，治療を行う方針とした．X 年7月よりモキシフロキサシン・アジスロマイシン内服，アミカシン点滴で治療を開始し，改善が得られた．経過中に薬剤性血小板減少症を来したため，モキシフロキサシンをシタフロキサシンへ変更した．以降血小板数は上昇し，再燃なく経過した．本菌は M. fortuitum の近縁種であり，肺 NTM 症としての頻度は稀である．ブロスミック RGM での MIC 値を参考に抗菌薬治療を行なった．また，erm 遺伝子の欠失を全ゲノムシーケンスを用いて確認し，マクロライドを含めた抗菌薬治療を選択し，奏功した．M. brisbanense は肺 NTM 症の稀な起炎菌であり，本邦初の症例として報告する．

0-076
高安動脈炎による肺高血圧症に合併した，若年女性の非結核性抗酸菌症の一例

社会医療法人　愛仁会　明石医療センター

○井上　拓弥，岡村佳代子，片山　大地，宇都宮菜那，
古川　湧也，池田　美穂，畠山由記久，大西　　尚

初診時35歳女性．1年7か月前の肺炎の加療後より労作時呼吸困難を自覚していた．受診2週間前から左胸痛・咳嗽が出現し，左胸水を疑われ当院に紹介された．胸部 CT で右肺優位に両肺下葉の多発空洞影と小粒状影があり，肺動脈の高度の閉塞及び狭窄がみられた．心エコー検査で肺高血圧症があった．精査の結果，右肺動脈の完全閉塞および左下肺動脈の高度の狭窄及び閉塞があり，HLA-B52陽性で肺動脈限局型の高安動脈炎と診断した．肺病変については血清抗 MAC-IgA 抗体陽性で，気管支鏡検体から M. avium を検出し，肺 M. avium 症と診断し CAM + RFP + EB を開始した．血管炎の活動性は乏しく，肺高血圧に対する加療を優先した．本症例は診断後8年の経過を追跡しており，肺血管病変と非結核性抗酸菌症の関連について報告する．

0-077
肺 *M. avium* 症に続発し，ほぼ片側完全虚脱で慢性気胸化した1例

独立行政法人国立病院機構姫路医療センター　呼吸器内科

○小南　亮太，吉川　和志，高田　正浩，日隈　俊宏，
永田　憲司，竹野内政紀，平岡　亮太，平田　展也，
山之内義尚，加藤　智浩，東野　幸子，鏡　　亮吾，
塚本　宏壮，水守　康之，横井　陽子，佐々木　信，
河村　哲治，中原　保治

40年来の関節リウマチに対して他院でステロイド投与中であった84歳女性．併発した肺 *M. avium* 症に対して EM 単剤療法を実施されていた．9ヶ月前に軽度の右気胸を指摘され無治療経過観察で改善していた．1週間前にも再度右気胸を指摘され経過観察していたが，突然の呼吸困難感のため救急搬送され右緊張性気胸の診断で緊急胸腔ドレナージを開始された．治療のため当院へ転院となった．胸水培養で *M. avium* 陽性となり *M. avium* の空洞性病変進行により胸膜破綻を来たしたものと判断した．耐術能はなく，*M. avium* 治療を EB + AZM へ変更した上で6ヶ所の EWS 挿入と自己血癒着術を実施し一時は気胸が改善したがドレーン抜去後に再燃した．胸膜の一部が癒着していたことで呼吸状態が保たれていたため慢性気胸として管理していく方針としたが，治療後2年以上大きな問題なく経過している．非結核性抗酸菌による膿胸や慢性気胸について，考察を加え報告する．

0-078
粟粒結核を疑う両側びまん性肺粒状影を呈した Mycobacterium intracellulare の症例

加古川中央市民病院　呼吸器内科

○井上　凌佑，徳永俊太郎，戸谷　梨沙，中矢日奈子，
堀　　秀輔，松尾　壮太，森田　敦視，坂田　悟朗，
黒田　修平，藤井　真央，友國　佳奈，堀　　朱矢，
小林　和幸，西馬　照明

【症例】70代女性　【現病歴】糖尿病で通院中であった．他に免疫不全となる基礎疾患や服薬はなかった．1週間前より発熱と呼吸困難を自覚し受診した．CT では両側びまん性にランダムな小粒状影が多発していて，粟粒結核が疑われた．痰培鏡検陰性であったが，低酸素が急激に進行していたことから INH+RFP+PZA+EB を開始したところ，陰影は消退し，呼吸状態は改善した．その後，腎障害・肝障害を合併し，治療開始46日後に死亡した．肝生検，血液培養，尿培養からは抗酸菌は培養されなかったが，治療介入前の痰培から *Mycobacterium intracellulare* が検出された．【考察】非結核性抗酸菌症の主な罹患臓器は肺であり，播種型感染をきたす例はまれとされる．今回，両側びまん性に小粒状影を呈した *Mycobacterium intracellulare* の症例を経験したので報告する．

0-079
ラングフルートを用いた排痰訓練による非結核性抗酸菌症の症状改善例

一般財団法人大阪府結核予防会大阪複十字病院

○松本　智成，木村　裕美，酒井　俊輔，伊藤　大貴，
井上　義一，小牟田　清

関節リウマチ治療中の60歳代女性が肺 M.abscessus 症を合併し，クラリスロマイシン，クロファジミン，シタフロキサシン投与にもかかわらず発熱が持続し当院紹介となった．クラリスロマイシン高耐性および空洞病変を認めたため，前医治療継続下でラングフルートを用いた排痰訓練・リハビリテーションを導入した．これにより排痰が促進され，解熱と症状改善を得た．さらに，抗菌薬中止後も症状悪化や再発を認めず，排菌陰性化は達成していないが臨床症状は安定している．ラングフルートは非侵襲的で継続しやすい排痰法であり，本症例を通じ肺非結核性抗酸菌症治療の補助的手段として有用性が示唆された．

0-080
肺結核と結核性胸膜炎に低 Na 血症を合併した1例

1）社会医療法人財団聖フランシスコ会姫路聖マリア病院
　臨床研修センター
2）同　呼吸器内科

○榎本　脩作[1)]，長野　昭近[2)]，中島　康博[2)]

【症例】90代 女性【主訴】呼吸困難【現病歴】X 年6月24日に呼吸困難で受診した．【臨床経過】左胸水貯留を認め，胸水中 ADA 66.3U/L と高値となり結核性胸膜炎と診断した．血清 Na 125mEq/L と低 Na 血症を呈しており生理食塩水投与を行っても低 Na 血症は改善しなかった．ADH は抑制されていなかったが，尿浸透圧 256 mOsm/L のため SIAD の診断基準を1項目満たさなかった．第4病日より INH+RFP+EB で化学療法を開始し，左胸水は減少した．気管支鏡検査を第21病日に行い，気道内喀痰から Gaffky 1号，結核 LAMP 検査陽性で肺結核と診断され第23病日に結核病床を有する病院へ転院となった．【考察】結核性髄膜炎や播種性結核で低 Na 血症がしばしばみられ，SIAD との関連が示唆されている．肺結核と結核性胸膜炎に合併する低 Na 血症は稀であり，若干の考察を交えて報告する．

O-081
検診で発見された気管支結核の1例

1）医療法人白鳳会　赤穂中央病院　呼吸器内科
2）岡山大学　呼吸器内科

○塩田　哲広[1)]，槇本　　剛[2)]，富樫　庸介[2)]

【症例】43歳，女性【主訴】咳嗽 【現病歴】生来健康であったが，健診の胸部レ線にて右肺門部の腫瘤陰影を指摘される．発熱，全身倦怠感などの自覚症状はなかったが咳が出始めたため1か月後近医を受診したところ腫瘤陰影は改善傾向にあった．その後咳嗽は次第に改善してきたが，完全には軽快しないため1か月後別の医院で胸部レ線を撮影したところ陰影の増悪を認めたため当科外来を紹介される．胸部レ線では右上葉の無気肺を認め胸部CTでは右上葉気管支は閉塞しており，小葉中心性濃度上昇が右上葉を中心に拡がっていた．右下葉S6を中心に小葉中心性の濃度上昇を認め，左上葉S1+2cにも散布巣を認めた．肺結核，気管支結核を疑い初診時喀痰検査を施行したところLAMP法で結核菌陽性，TB-PCR陽性から肺結核,気管支結核と診断した．T-spotは陽性．気管支結核，肺結核の診断にて結核病棟に入院した．特異な画像経過を示したため報告する．

O-082
喀血を契機に受診し，診断に到った肺結核の一例

1）奈良県立医科大学　呼吸器内科学講座
2）済生会吹田病院　呼吸器内科
3）関西医科大学総合医療センター　呼吸器腫瘍内科

○嶋岡　直也[1)]，宮高　泰匡[1)]，本保　太郎[1)]，中川　靖仁[1)]，
宇和田若菜[1)]，金井　千恵[1)]，飯塚　正徳[2)]，太田　和輝[1)]，
片岡　良介[1)]，西前　弘憲[1)]，中村　真弥[1)]，古山　達大[1)]，
古高　　心[1)]，岩佐　佑美[1)]，藤岡　伸啓[1)]，谷村　和哉[1)]，
長　　敬翁[1)]，山本　佳史[1)]，本津　茂人[3)]，室　　繁郎[1)]

【症例】57歳男性．既往なし．約200mLの喀血を主訴に受診した．造影CTで右上葉に造影効果を伴う長径24mm大の不整結節を認めた．止血剤投与で呼吸状態は安定し，個室隔離を行った．3連痰陰性後に隔離解除し，造影CTを再検した所，気管支動脈瘤が疑われ，血管造影を行った．気管支動脈瘤と診断し，同部位の動脈塞栓術を行った．塞栓術数日後呼吸状態が悪化し，胸部CTで下葉気管支内の血餅を疑う高吸収域の増加を認めた．内腔観察，血餅除去目的に気管支鏡検査を実施した．右上葉気管支洗浄液の抗酸菌塗抹陽性が判明し，同検体の結核PCRが陽性となり，肺結核と診断した．後日入院時の喀痰培養からも*M.tuberculosis complex*が同定された．【結語】本症例は喀血，上葉に結節を認める症例で結核は上位鑑別に挙げられた．結核は疑わなければ診断できない疾患であり，今回は繰り返し検査を行うことで診断に至った．

O-083
胸壁・腹壁への穿破を認めた胸囲結核の2例

大阪府済生会吹田病院　呼吸器内科

○岡田　吉弘，乾　　祐輔，岡田あすか，木村　脩人，
綿部　裕馬，佐藤いずみ，上田　将秀，茨木　敬博，
美藤　文貴，竹中　英昭，長　　澄人

【症例】症例1. 74歳男性．結核の治療歴はなし．右側腹部の皮膚潰瘍性病変で受診し，生検で広範な壊死を伴う炎症細胞浸潤と肉芽腫を認めた．画像検査では胸腔内の嚢胞性病変に連続し，rim-enhancementを伴う胸壁内の嚢胞性病変を認めた．膿汁の抗酸菌塗沫検査や結核菌PCR検査は陰性であったがT-SPOT陽性であり，陳旧性結核性胸膜炎に続発し腹壁に穿破した胸囲結核と臨床診断した．症例2. インドネシア出身の23歳男性．3年前に肺結核の治療歴がある．抗菌薬加療で改善しない右側胸部の皮膚潰瘍性病変で紹介，胸部CTで石灰化を伴う胸膜肥厚と，そこから皮下まで連続する軟部陰影を認めた．病理組織検査では壊死を伴う肉芽腫性炎症が見られ，膿汁の結核菌PCR検査陽性と合わせて陳旧性結核性胸膜炎に続発する胸囲結核と診断した．【結語】結核の既往にかかわらず胸腹壁に壊死を伴う潰瘍性病変を認めた際には結核も念頭に置いて診療を進める必要があると考えた．

O-084
T-SPOT陰性，抗MAC抗体陽性の外国人肺結核の一例

1）国立病院機構　近畿中央呼吸器センター　呼吸器内科
2）同　臨床研究センター

○正木　　暁[1)]，田中　悠也[1)]，新谷　亮多[1)]，小林　岳彦[2)]，
倉原　　優[2)]，露口　一成[2)]

症例はネパール国籍の21歳女性，日本語学校の胸部エックス線検診で異常陰影を指摘された．なお発熱や咳嗽を伴っていた．また，活動性結核に罹患していた姉と数年間同居していた．胸部単純CTで両側上葉に粒状影と気管支壁肥厚がみられた．血液検査ではT-SPOTは陰性，抗MAC抗体が陽性となり，連日行った喀痰抗酸菌塗抹検査は陰性であった．気管支鏡検査を行い，採取した気管支洗浄液の抗酸菌塗抹陽性，結核菌PCR陽性より肺結核の診断となった．一部の外国人においては健常人での抗MAC抗体値が高い可能性が報告されている．またIGRAには偽陰性があり得る．臨床現場においては血清診断のみに頼ることなく，気管支鏡検査等により確定診断をつけることが重要である．

O-085
BCDL 療法が奏効した医療ツーリズムで来日した肝移植後多剤耐性結核の1例

一般財団法人大阪府結核予防会大阪複十字病院

○松本　智成，木村　裕美，酒井　俊輔，伊藤　大貴，
井上　義一，小牟田　清

外国籍70代男性．肝細胞癌術後に肝移植歴があり，咳嗽と喀痰増加のため母国で気管支炎と診断されたが，医療ツーリズム目的で来日した．
来日後，胸部 CT で活動性肺結核が疑われ当院を紹介受診．喀痰塗抹および TB-PCR 陽性，rpo β変異検出により多剤耐性結核（MDR-TB）であろうと判断，入院となった．
INH，EB，PZA，LVFX に耐性を示し，リファンピシンは MIC 上感受性ながら耐性遺伝子変異を認め耐性と判断した．免疫抑制剤タクロリムス併用中のため，BCDL 療法（ベダキリン，クロファジミン，デラマニド，リネゾリド）を6か月間施行し菌陰性化後に退院した．
有害事象は認めず，タクロリムス濃度低下時は倍量調整した．BCDL 療法は認容性・有効性ともに良好であったが本来低下しないはずのタクロリムスの容量調整が必要であった．医療ツーリズムによる多剤耐性を含む結核流入への対策も重要と考えられた．

O-086
気管分岐部リンパ節転移から両側主気管支に直接浸潤し気道ステントを留置した92歳肺扁平上皮癌の一例

1）医療法人白鳳会　赤穂中央病院　呼吸器内科
2）岡山大学　呼吸器内科

○塩田　哲広[1)]，槇本　　剛[2)]，富樫　庸介[2)]

【症例】92歳，男性．【既往歴】82歳悪性リンパ腫．【主訴】咳，痰，労作時呼吸困難．【現病歴】上記主訴に当科外来を初診．胸部 CT にて右下葉に長径5cm の塊状陰影を認め，気管分岐部リンパ節が著明に腫大し両側主気管支の狭窄が認められた．右下葉原発肺癌の気管分岐部リンパ節転移がからの直接気道浸潤が疑われた．2日後に呼吸困難が増悪し緊急入院となる．気管支鏡検査では気管分岐部のリンパ節転移からの直接浸潤により両側主気管支が著明に狭窄していた．狭窄の程度は右<左であったこと，右は上葉気管支入口部が狭窄部位にかかっていたことから緊急で左主気管支にのみ気道ステントを留置した．ステントは covered Ultraflex 12mm × 3cm を留置した．その後一時的ではあったが呼吸困難は著明に改善し仰臥位で寝られるようになった．【まとめ】気管分岐部の悪性気道狭窄に対する気道ステント留置術について考察した．

O-087
CT ガイド下生検におけるメリット コルボセット 生検システムの有効性の検討

1）医療法人白鳳会　赤穂中央病院　呼吸器内科
2）岡山大学　呼吸器内科

○塩田　哲広[1)]，槇本　　剛[2)]，富樫　庸介[2)]

【目的】CT ガイド下生検におけるメリット　コルボセット生検システムの有効性について検討した．【対象】2025年4月10日から8月13日までに当院でコルボセット生検システムを用いて CT ガイド下生検を施行した10例　【方法】CT 画像から穿刺経路を設定し肺を貫通する場合には20G 針を貫通しない場合には18G 針を選択し，腫瘍の大きさに従ってノブを回して，バイオプシーニードルのストローク距離を 調節し（10-25 mm，0.5 mm 刻み），生検を施行した．【成績】診断結果は肺扁平上皮癌　3例　肺小細胞癌　1例　SFT　1例，　胸腺腫1例　乳がん縦隔リンパ節転移　1例　悪性リンパ腫　1例　肺腺癌　1例　小型リンパ球浸潤　1例（ホジキンリンパ腫）【結論】コルボセット生検システムは操作性に優れており，生検針先端の遊びが2mm しかなく，フルコア生検システムであるため十分量の組織採取が可能でありパネル検査にも応用可能な組織を採取することが可能である．

O-088
当院における末梢肺病変に対する気管支鏡下生検後の気胸についての検討

NHO 姫路医療センター　呼吸器内科

○山之内義尚，吉川　和志，高田　正浩，日隈　俊宏，
永田　憲司，平田　展也，平岡　亮太，小南　亮太，
東野　幸子，加藤　智浩，横井　陽子，鏡　　亮吾，
水守　康之，塚本　宏壮，中原　保治，佐々木　信，
河村　哲治

【目的】末梢肺病変に対する経気管支生検後の気胸発症に関与する要因を検討する．【方法】2024年に末梢病変に対する気管支鏡下生検後に気胸を発症した症例を検討した．【結果】気胸は287例中13例（4.5％）に発生した．平均年齢は気胸群75.4 ± 6.7歳，非気胸群71.4 ± 10.6歳であった．肺気腫は気胸群7/13例（53.9％），非気胸群106/274例（38.7％）に認められたが有意差はなかった．使用器具は，気胸群では鉗子13例，擦過9例（全てブラシ），クライオ0例，非気胸群では鉗子258例，擦過109例（ブラシ106例，キュレット3例），クライオ17例であり，気胸群で擦過の併用が有意に多くみられた（p=0.036）．気胸の発見時期は，検査中の X 線透視で1例，直後の胸部 X 線で1例，1時間後の胸部 X 線で11例であった．治療を要した症例は単回穿刺2例（0.70％），胸腔ドレナージ1例（0.35％）であった．【結論】ブラシ擦過の併用が気胸発症と関連する可能性が示唆された．

O-089
軟性気管支鏡下に高周波治療を施行した気管支内過誤腫の一例

大阪大学　呼吸器・免疫内科学

○山内桂二郎，白山　敬之，仲谷　勇輝，宮崎　暁人，
塚口　晃洋，岩橋　佑樹，刀祢　麻里，榎本　貴俊，
内藤真依子，内藤祐二朗，福島　清春，三宅浩太郎，
平田　陽彦，武田　吉人

症例は45歳男性．X-1年12月に発熱を主訴に前医を受診し，右下葉細菌性肺炎と診断された．肺炎は抗菌薬で軽快したが，胸部CTおよび気管支鏡検査で右下葉気管支内に腫瘤を認め，X年1月に当院へ紹介された．気管支鏡下腫瘍生検では悪性所見を認めなかった．軟性気管支鏡によるインターベンションが計画され，X年8月に当科入院となった．本症例では腫瘍は右下葉底幹支をほぼ閉塞しており，鉗子操作でも有茎性か広基性か容易に判明しなかった．スネア操作と分割切除により有茎性と判明し，その後スネアで大きく切除することができた．腫瘍切除部位はアルゴンプラズマ凝固（APC）にて残存病変を焼灼した．病理診断は気管支内過誤腫であり，気管支鏡インターベンションにより下葉切除を回避できた．軟性気管支鏡による気管支内腫瘍切除は高周波スネアとAPCに加え，近年クライオ療法による切除例も報告されているが，改めてスネア切除の有用性を報告する．

O-090
気胸のリークポイントと考えられた病変に対して経気管支的肺生検を行った肺癌の一例

1）国立病院機構　近畿中央呼吸器センター　臨床研究センター
2）同　外科
3）同　内科

○小林　岳彦[1)]，林　大輝[2)]，稲垣　雄士[3)]，沖塩　協一[1,3)]，
新井　徹[1)]

78歳の非喫煙者女性が労作時呼吸困難で受診し，左気胸と診断された．胸腔ドレナージ後もリークが持続し，CTで左下葉に30mmの浸潤影が認められたため，リークポイントと考えられた．術式決定のために同部位に対し経気管的肺生検を実施したところ，肺腺癌と診断された．肺癌合併の気胸と診断し，胸腔鏡下左下葉切除術を行った．術中に胸膜播種が確認された（pT2N0M1a）．本症例において気胸のリークポイントに対する術前肺生検が治療方針（術式）の決定に寄与したと考えられる．

O-091
静脈麻酔下に気管支バルブ留置術を行ったCOPDの一症例

NHO近畿中央呼吸器センター

○香川　智子，住谷　仁，稲垣　雄士，谷口　善彦，
松田　能宣，小林　岳彦，竹内奈緒子，田宮　朗裕，
岡本　明子，田中　里奈，井上　康，露口　一成，
新井　徹

症例は64歳男性.X-2年進展型小細胞肺癌（cT3N1M1 cStage IV B（脳転移））と診断．CBDCA+ETP+Atezolizumab（ATZ）を開始後ATZによる維持療法でGood PRを維持していた.重症COPDを認め，「重症COPDに使用する気管支バルブの適正使用指針」の条件を満たしX年5月静脈麻酔下に右上葉，中葉に対し気管支バルブ留置術を行った.気管支鏡下に挿管後フェンタニル50μg，ミダゾラム3mgをボーラス投与を行い持続投与を開始した．深鎮静の維持を目標に心拍数，血圧，SpO_2，$ETCO_2$をモニタリングしジャクソンリースで用手的人工換気を行った.計フェンタニル166 μg，ミダゾラム21mgを使用した.終了後覚醒不良ありフルマゼニルを計1mg使用した．PCO_2（43.3→57.2 Torr）の上昇を認めたが終了3時間後には改善した．治療4日後に退院した．FEV1（0.91→1.43 L），一秒率（22.58→ 36.29%），自覚症状（mMRC3→2）の改善を得た．気管支バルブ留置術を静脈麻酔下に施行することは少ないため報告する．

O-092
カルボプラチン＋パクリタキセル＋ベバシズマブ併用療法が著効した浸潤性粘液性肺腺癌の1例

宝塚市立病院　呼吸器腫瘍内科

○大石　瞳，新名　航平，永木佑一良，藤岡　毅，
西村　駿，発　忠信，吉積　悠子，岡本　忠司，
高瀬　直人，片上　信之

症例は48歳男性．2週間前からの労作時呼吸困難感を主訴にX年4月に当科を受診した．胸部CTで両肺に嚢胞を伴う浸潤影を認め，外科的肺生検と全身検索の結果，浸潤性粘液性肺腺癌（cT4N0M1a, cStage4A）の診断となった．PD-L1 TPS＜1%，ドライバー遺伝子/転座陰性であったため5月から1次治療としてイビリムマブ＋ニボルマブ併用療法を開始したが1クールでPDとなった．腫瘍増悪によって呼吸不全が増悪しHFNCでの呼吸管理を要する状態となったため6月に入院となった．2次治療としてカルボプラチン＋パクリタキセル＋ベバシズマブ併用療法を開始し，数日で両肺野透過性の著明な改善を認め，投与10日目には酸素投与を終了して退院となった．現在もPRを維持し治療継続中である．カルボプラチン＋パクリタキセル＋ベバシズマブ併用療法によって短期間で著明な奏効を得た浸潤性粘液性肺腺癌の症例を経験したため文献的考察を加えて報告する．

O-093
タルラタマブで治療中にCRSを繰り返しながらICANSも併発した小細胞肺癌の一例

大阪赤十字病院　呼吸器内科

○伊東勇一朗，山田　拓実，中川　和彦，吉田　奈央，
平井　厚志，吉田　　薫，矢野　翔平，高橋　祥太，
山野　隆史，大木元達也，石川　遼一，高岩　卓也，
黄　　文禧

【症例】65歳男性，X-2年6月に小細胞肺癌cT1bN3M1c StageIVBと診断され，同年7月より化学療法を開始，その後レジメンの変更を繰り返し，X年6月より4th lineとしてタルラタマブを開始した．前投薬など規定通りに投与していたが，毎回Grade1-2相当のCRSを認めたためアセトアミノフェン・デキサメタゾンなどによる対応を要した．5回目は前投薬としてデキサメタゾンを追加したもののCRSを認め，投与1週間後から意識障害も呈し，入院となった．入院後精査によりICANS合併と判断しステロイド治療により症状改善を認めた．【考察】タルラタマブは主な有害事象として，CRSやICANSが知られている．初回・2回目投与時のCRSの頻度はそれぞれ40.6%，28.6%と高率で，入院での経過観察が必要とされているが，それ以降は0.8-6.8%程度であり外来での対応が可能とされている．本症例は3回目以降もCRSを繰り返し最終的にICANSも併発した症例であり，経過を踏まえて報告する．

O-094
多彩な胸膜・肺病変を呈し診断に難渋した肺吸虫症の1例

1）姫路赤十字病院　臨床研修センター
2）同　呼吸器内科
3）同　血液内科
4）同　呼吸器外科

○江崎　貴博[1)]，青江晃太郎[2)]，西岡　　瑛[2)]，林　　愛理[2)]，
狩野　裕久[2)]，中村　香葉[2)]，真下　周子[2)]，小林　宏紀[3)]，
久保西四郎[3)]，三原　大樹[4)]，田尾　裕之[4)]，岸野　大蔵[2)]

39歳男性．X-1年3月に両側気胸にて紹介された．好酸球数14000/μLと高値で，両肺にすりガラス陰影や浸潤影を認めた．右気胸は胸腔ドレナージ，左気胸は保存的に改善した．既存の肺病変は消退傾向も新規の陰影がみられ，その後に好酸球優位の右胸水が出現した．IgEは正常で，便中虫卵は陰性であった．骨髄は正形成髄であり骨髄増殖性腫瘍は否定的で，好酸球増多症候群としてステロイド治療を行った．経過中に胸膜肥厚や胸膜下結節が出現したが自然に改善した．X年6月に左S6葉間胸膜下の浸潤影と隣接する小さな空洞の集簇が出現し，気管支鏡検査で組織への好酸球浸潤を認めた．移動性陰影と好酸球増多に加え，イノシシ肉の食餌歴から肺吸虫症を疑った．血清抗体検査にて診断しプラジカンテル投与後改善した．
肺吸虫症は稀な疾患であるが，胸膜や胸膜下肺病変を伴う好酸球増多例の鑑別として留意すべきであることを再認識した．

O-095
難治性DLBCLに対しCAR-T療法施行5年後にニューモシスチス肺炎（PCP）を発症した1例

1）大阪赤十字病院　呼吸器内科
2）同　血液内科

○秋田　小梅[1)]，黄　　文禧[1)]，多田　浩平[2)]，平井　厚志[1)]，
山田　拓実[1)]，吉田　奈生[1)]，吉田　　薫[1)]，矢野　翔平[1)]，
高橋　祥太[1)]，山野　隆史[1)]，大木元達也[1)]，石川　遼一[1)]，
高岩　卓也[1)]，吉村　千恵[1)]

【緒言】PCPは細胞性免疫機能低下時，特にCD4陽性T細胞減少時に発症リスクが増大する日和見感染症である．【症例】X-8年にDLBCL（stage4）と診断された71歳女性．各種化学療法施行するも再発寛解を繰り返していた．X-5年にCAR-T療法を施行され，CRを維持していた．X年Y月4日に発熱を，13日に肺炎像を認めた．抗菌薬を投与するも解熱せず，19日に入院となった．β-D-グルカン高値であり，PCPを考慮して21日よりST合剤が開始された．その後気管支鏡検査にてPCP-PCR陽性と判明した．内服開始後は解熱が得られ，炎症反応の改善がみられた．【考察】CAR-T療法後は前処置の影響で，非CAR-T（宿主）細胞の減少・機能低下をきたすが，その期間については一定の見解が得られていない．本症例はCAR-T療法後5年が経過しており，細胞性免疫抑制が長期間持続する可能性があることが示唆された．

O-096
小細胞肺がんの治療後15年を経て発症した，放射線誘発性非小細胞肺がんの1例

1）兵庫医科大学病院　卒後臨床研修センター
2）兵庫医科大学医学部　呼吸器・血液内科学
3）同　胸部腫瘍学特定講座
4）同　病理学

○山尾優愛花[1)]，太田　博章[2)]，村上　美沙[2)]，清田穣太朗[2)]，
高橋　　良[2,3)]，近藤　孝憲[2)]，神取　恭史[2)]，
河村　直樹[2)]，徳田麻佑子[2)]，東山　友樹[2)]，多田　陽郎[2)]，
祢木　芳樹[2,3)]，藤本　大智[2,3)]，大搗泰一郎[2,3)]，
三上　浩司[2,3)]，南　　俊行[2,3)]，栗林　康造[2,3)]，
木島　貴志[2,3)]，山崎　　隆[4)]，大江　知里[4)]

患者は81歳男性．X年1月に右肺S6限局型小細胞肺癌と診断され，シスプラチン＋エトポシド（CDDP + ETP）4コースに加え，加速過分割照射（45Gy）による化学放射線療法が施行された．同年10月にPET-CTでリンパ節腫大を認め，sensitive relapseと診断され，再度CDDP + ETPを4コース施行された．その後は10年間再発なく経過し，終診となった．X＋15年6月にCTで照射野内に新規充実性病変が認められ，当科へ紹介受診となった．精査の結果，非小細胞肺癌cT3N3M1c2（Stage4B）と診断された．肺癌に対する放射線照射後，十数年を経過して放射線誘発肺癌が出現したという報告は極めて稀であり，その臨床的意義はいまだ明らかでない．本症例は長期無再発経過後に発症した放射線誘発肺癌の貴重な症例であり，文献的考察を加えて報告する．

O-097
QFT-4G 陽性を契機に診断し得た結核性リンパ節炎の１例

公益財団法人田附興風会医学研究所北野病院　呼吸器内科

○大倉　千明，井上　大生，東　寿希也，平井　将隆，
本田　郁子，西田　湧也，久保　直之，知念　重希，
野原　瑛里，神野　志織，田嶋　範之，森本　千絵，
北島　尚昌，福井　基成，丸毛　　聡

症例は86歳男性．X年4月より食思不振と全身倦怠感が出現し，体重減少や弛張熱を認めX年5月に当院紹介となった．造影CTで縦隔・肺門・両側鎖骨上窩，左腋窩，大胸筋下，肝門部，腸管膜に内部壊死を伴う多発リンパ節腫大を指摘された．リンパ節生検では壊死性リンパ節炎の像で，悪性リンパ腫や癌の転移を疑う所見はなく，感染症や膠原病などが鑑別に挙がったが，診断には至らなかった．その後，全身状態が悪化し6月20日に当科入院，左鎖骨上窩リンパ節の腫脹を認め，外科的生検を施行したが所見は同様であった．入院時のクォンティフェロンTBゴールドプラス（QFT-4G）が陽性であったため結核性リンパ節炎を疑い，7月3日より抗結核薬を開始したところ翌日より弛張熱が消失した．その後，リンパ節穿刺液培養から結核菌が検出され確定診断に至った．QFT-4G陽性を契機に診断した稀な結核性リンパ節炎の1例を報告する．

O-098
フルティフォー投与中の高齢喘息患者へのスピリーバ追加投与の臨床的検討

1）関西医科大学 内科学第一講座
2）同　総合医療センター　呼吸器内科

○石浦　嘉久[1)]，野村　昌作[1,2)]，宮下　修行[1)]，
伊藤　量基[1,2)]

【目的】気管支喘息難治病態の１つである高齢喘息に対する治療は重要である．難治喘息の治療の一つに吸入ステロイド（inhaled corticosteroids; ICS）と長時間作動型β刺激薬（long-acting β2 agonist; LABA）に長時間作動型抗コリン薬（long acting muscarinic antagonists; LAMA ）を加えた三剤による併用療法が推奨されているものの本病態における前向き臨床試験は少ないのが現状である．【方法】Fluticasone propionate/formoterole（FP/FM）投与中の安定期高齢患者21名を対象にtiotropium bromideをソフトミストにより追加投与した．（UMIN 000039092）【成績】ACO患者へのtiotropium bromide追加投与により努力肺活量，1秒量，モストグラフでのX5,ALX,Fresなどの呼吸機能検査各種指標は有意に改善した．【結論】ソフトミストによるtiotropium bromideを追加したICS/LABA/LAMA 3剤併用療法は，難治性病態の一つである高齢喘息患者に有効である可能性がある．

O-099
喘息発症後，吸気時の声門開大不全により労作時の著明な低酸素血症を呈した若年女性の１例

NHO大阪刀根山医療センター 呼吸器内科

○三木　啓資，杉澤　健太，西島　良介，新居　卓朗，
松木　隆典，辻野　和之，木田　　博

【背景】COPDが進行すると，気道内圧を高めようと代償的に声門閉塞が呼気時に起こり呼気延長を呈する．一方，運動誘発性喉頭閉塞症（EILO）の典型例では，吸気時の声門開大不全のため吸気時の換気不全およびそれに伴う呼吸困難を呈する．【症例】24歳，女性．6か月前に喘息発作で入院され十分な喘息加療が成されるも，その後，労作時の低酸素血症が改善せず在宅酸素療法が必要となった．今回，その精査のため当科紹介となった．運動負荷心肺機能検査では，著明な分時換気量増加不良のため最高酸素摂取量は7.4ml/min/kg（予測値の25%），最大運動時のS_PO_2は75%であった．喉頭鏡下運動負荷検査では，安静時には起こらなかったS_PO_2低下に伴う吸気時の声門開大不全が認められた．現在，EILOに対しても呼気圧負荷トレーニングが喉頭筋群を介して利くのではと考え施行中で，その効果も踏まえ報告する予定である．

O-100
関節リウマチ治療中に気管潰瘍による瘢痕性狭窄をきたした一例

神戸医療センター

○宮前　秀彬，川口　亜記，杉山　陽介，寺下　智美，
土屋　貴昭

【症例】84歳女性．【現病歴】関節リウマチに対してメトトレキサート，イグラモチドで治療中であった．X年1月から湿性咳嗽を認め近医でICS/LABAの処方を受けるも改善なく，次第に労作時呼吸困難感を認めたため当院へ紹介受診となった．呼吸機能検査では中枢気道閉塞を疑う所見であり，胸部CTでは声門下4cmに気管狭窄を認めた．気管支鏡検査では同部位の狭窄とその末梢側の潰瘍形成を認めた．潰瘍より末梢の気管支には潰瘍病変はなかった．生検では壊死組織と肉芽組織の検出で，腫瘍の検出などはなかった．気管洗浄液の培養と組織培養では緑膿菌を検出した．血管炎やリンパ腫などを疑う根拠に乏しく，緑膿菌が関与する気道粘膜の炎症からの潰瘍と肉芽形成と判断した．【考察】関節リウマチの気道病変として気管潰瘍の報告はない．免疫抑制状態で気道に緑膿菌が定着し，炎症を助長させた可能性を考えた．

0-101
ホスネツピタントによるアナフィラキシーショックを呈した一例

社会医療法人財団聖フランシスコ会　姫路聖マリア病院

○長野　昭近，中島　康博

【症例】50代 女性【主訴】嘔気嘔吐【現病歴】肺腺癌 cT4N2 M1b stage　IVA,EGFR exon19（del）の2次治療にCBDCA+PEM+Amivantamabを導入予定であった．【臨床経過】化学療法導入前のホスネツピタントを投与して間もなく嘔吐・血圧低下・呼吸不全が出現しアナフィラキシーショックと診断した．ヒドロコルチゾンとd-クロルフェニラミンを投与し，全身状態は安定した．ホスネツピタントを中止のうえ，翌週にアプレピタントとオランザピンへ変更し化学療法導入後もアナフィラキシーの出現なく経過した．【考察】本症例では短時間で進行する諸臓器症状でアナフィラキシーと診断した．ホスネツピタントの臨床試験では，アナフィラキシーが国内10057020試験で1例，海外NEPA-19-13試験で1例報告された．NK-1アゴニストによるアナフィラキシーショックは稀であり，若干の考察を交えて報告する．

0-102
居住環境要因が再燃に関与したと考えられるアレルギー性気管支肺真菌症（ABPM）の一例

1）市立奈良病院 循環器内科
2）大阪医科薬科大学病院 呼吸器内科・呼吸器腫瘍内科
3）同 臨床研究センター

○垣内　俊祐[1)]，船本　智哉[2)]，浅井　優希[2)]，竹崎　一皓[2)]，
山口隆太郎[2)]，川口　秀亮[2)]，土田　澪[2)]，由良　成[2)]，
新井　将弘[2)]，島津　保之[2)]，満屋　奨[2)]，
辻　博行[2,3)]，松永　仁綜[2)]，鶴岡健二郎[2)]，
中村　敬彦[2)]，田村　洋輔[2)]，藤阪　保仁[2,3)]，
池田宗一郎[2)]

【症例】73歳，女性．X-1年1月に咳嗽を自覚し近医で肺炎と診断され加療後軽快したが，9月頃より再燃．11月胸部CTで右肺S3に高吸収の粘液栓と気管支拡張像を認め当科紹介となった．末梢血好酸球900/μL（8.4%），アスペルギルス特異的IgE・IgG抗体陽性，喀痰および気管支洗浄液培養で*Aspergillus* speciesを検出しABPMと診断した．イトラコナゾールとステロイドで速やかに軽快しX年4月に治療終了したが，同年12月右上・中葉に浸潤影が出現し再燃を認め治療再開を要した．【考察】本症例は秋から冬に再燃を繰り返し，暖房器具使用に伴う通気性不良で高温多湿となる居住環境が再燃に関与した可能性がある．ABPMの再燃防止には薬物治療に加え，換気や除湿など具体的な生活環境改善の指導が重要と考えられた．

0-103
複数のバイオ製剤によりステロイド離脱が得られたABPAの1例

加古川中央市民病院　呼吸器内科

○友國　佳奈，西馬　照明，堀　秀輔，松尾　壮太，
中矢日奈子，小西　宏侑，森田　敦視，戸谷　梨沙，
坂田　悟郎，黒田　修平，藤井　真央，徳永俊太郎，
堀　朱矢，小林　和幸

【症例】50歳男性．小児喘息の既往があり，成人後は寛解していたが，2年前より感冒後の呼吸困難を繰り返し，左下葉無気肺を指摘され紹介受診となった．好酸球増多，IgE高値，アスペルギルス特異的IgE陽性，中枢性気管支拡張と粘液栓を認め，アレルギー性気管支肺アスペルギルス症（ABPA）と診断した．経口ステロイドで改善するも再燃を繰り返し，ステロイド依存状態が持続した．ベンラリズマブ導入で1年間良好に経過したが消化器症状で中止，次いでメポリズマブを使用したが早期に再燃し中止した．ITCZ追加も効果なく，最終的にデュピルマブ導入後は再燃なく経過し，ステロイド中止に至った．【考察】本症例はステロイド依存性ABPAに対し，複数のバイオ製剤を順次用いることでステロイド離脱できた貴重な例であり，治療選択肢としての有用性が示唆された．

0-104
外科的生検で診断に至った特発性多中心性キャッスルマン病の一例

1）公益財団法人天理よろづ相談所病院　呼吸器内科
2）同　呼吸器外科
3）同　病理診断科
4）同　放射線部

○藤本　尚子[1)]，橋本　成修[1)]，岡垣　暢紘[1)]，坂本　裕人[1)]，
田中　佑磨[1)]，中西　司[1)]，中村　哲史[1)]，上山　維晋[1)]，
池上　直弥[1)]，加持　雄介[1)]，田中　栄作[1)]，田口　善夫[1)]，
中川　達雄[2)]，住吉　真司[3)]，野間　惠之[4)]，久保　武[4)]，
羽白　高[1)]

症例は56歳男性．X-12年に胸部異常陰影を指摘され，X-7年まで通院し経過観察されていた．X年3月，偶発的に胸部CTで両肺の結節様陰影，粒状影，小葉間隔壁肥厚，多発リンパ節腫大を指摘され，X年4月に精査目的で当院へ紹介となった．胸部CTの異常所見に加え，血液検査では炎症反応高値，貧血，血小板増多，高ガンマグロブリン血症を認めた．肺，リンパ節に対し外科的生検を実施し，形質細胞型キャッスルマン病と診断した．IL-6阻害薬で治療を開始し，以降データは改善傾向を示している．比較的稀な疾患であるため，若干の文献的考察を加えて報告する．

O-105
非典型的な経過をたどった肺アミロイドーシスの1例

1）近畿大学奈良病院　呼吸器・アレルギー内科
2）近畿大学病院　呼吸器・アレルギー内科
3）近畿大学病院

○岩井　正道[1)]，白波瀬　賢[1)]，花田宗一郎[1)]，長崎　忠雄[1)]，
村木　正人[1)]，松本　久子[2)]，東田　有智[3)]

症例は80歳代，男性．高脂血症，逆流性食道炎にて近医通院中であった．X年2月頃より湿性咳嗽を認め，3月10日同院受診．胸部CTで右上葉結節影を指摘され，精査目的に当科紹介となった．身体所見に特記なく，血液検査ではT-SPOT陽性のみであった．FDG-PETで右上葉結節に集積を認め，経気管支生検を施行したところ肺アミロイドーシスと診断された．FDG集積を伴うことから原発性肺癌も否定できず外科的切除を検討したが，フォローCTで結節は縮小し内部に空洞化を呈したため経過観察の方針となった．肺アミロイドーシスは稀な疾患であり，結節影は通常増大傾向を示すとされる．本症例のように自然縮小や空洞化を呈する経過は非典型的であり，鑑別診断や治療方針決定において重要な示唆を与えると考えられた．文献的考察を加えて報告する．

O-106
難治性の咳嗽，鼻閉を契機に多発血管炎性肉芽腫症の診断に至った一例

大阪市立総合医療センター　呼吸器内科

○吉村聡一郎，打谷　美沙，後藤　文香，秋岡　正史，
レオン実賀，青原　大介，澤　信彦，佐藤佳奈子，
三木　雄三，眞本　卓司

症例は51歳女性．X-1年12月頃から咳嗽，鼻閉が出現し近医を受診し，抗ヒスタミン薬や点鼻薬，鎮咳薬，ICS/LABAなどを試したが改善せず，X年6月に当院を紹介受診した．経過中に発熱，鼻根部の疼痛が出現し，血液検査で好中球優位の炎症反応上昇を認めた．湿性咳嗽著明であったがwheezesを聴取しなかった．CTでは副鼻腔炎を疑う所見を認め，両側主気管支壁肥厚，右上葉・中葉・両側下葉末梢に気管支拡張，壁肥厚を伴う粒状影や嚢胞性病変を認めた．入院で1週間程度抗菌薬投与したが症状の改善はなかった．血液検査でMPO-ANCA陽性であり，鼻粘膜生検を施行し類上皮肉芽腫の形成を認めた．臨床的に多発血管炎性肉芽腫症（GPA）と診断し，プレドニゾロンおよびリツキシマブの投与を開始したところ症状，両側主気管支壁肥厚は改善傾向となった．難治性の咳嗽，鼻閉を主訴に受診しGPAの診断に至った一例を経験したので，文献学的考察を加え報告する．

O-107
急速な転帰を辿った壊死性膀胱炎に惹起された敗血症性肺塞栓症の１例

1）兵庫県立淡路医療センター　呼吸器内科
2）同　病理診断科

○亀山　愛[1)]，桐生　辰徳[1)]，雑賀　美怜[1)]，岸　光希[1)]，
向田　諭史[1)]，吉村　遼佑[1)]，加島　志郎[2)]，小谷　義一[1)]

【症例】89歳女性【主訴】呼吸困難，血尿【現病歴】関節リウマチに対しプレドニゾロン5mg/日とTNF α阻害薬を投与中であった．来院2週間前から肉眼的血尿，3日前から呼吸困難を自覚．近医受診時胸部X線写真で多発結節影を指摘され，精査目的に当科紹介となった．来院時，血圧低下とSpO_2低下，単純CTで両肺に多発する辺縁不整，大小不同の結節影，血液検査で炎症反応亢進，急性腎障害，肝胆道系酵素上昇を認めた．重症感染症に伴う多臓器不全と診断しメロペネムを開始した．血液培養からESBL産生 *Klebsiella pneumoniae* が分離された．抗菌薬加療は奏効せず，第3病日に永眠された．病理解剖を行い膀胱の全層性壊死と両側肺末梢の多発梗塞巣を認め，壊死性膀胱炎に惹起された敗血症性肺塞栓症と診断した．【考察】尿路感染を起因とする敗血症性肺塞栓症の報告例は少なく，壊死性膀胱炎は稀である．病理学的検討を加えて報告する．

O-108
気管支内視鏡検査で確定診断に至ったIgG4関連肺疾患の２症例

宝塚市立病院　呼吸器腫瘍内科

○藤岡　毅，新名　航平，永木佑一良，西村　駿，
発　忠信，吉積　悠子，岡本　忠司，高瀬　直人，
片上　信之

症例1は59歳男性．X-4年に自己免疫性膵炎と診断されステロイド加療を継続していた．X年4月に検診胸部X線で異常陰影を指摘され当科を紹介受診した．胸部CTで左下葉結節影を認め，気管支内視鏡検査によりIgG4関連肺疾患の確定診断となった．症例2は62歳男性．1ヶ月前からの発熱と乾性咳嗽を主訴にA病院を受診し，胸部CTで右腋窩リンパ節腫大と右下葉結節影を指摘され当科を紹介受診した．気管支内視鏡検査で悪性所見を認めず原発性肺癌は否定的と考えられ，右腋窩リンパ節生検を追加した．リンパ節生検検体でIgG4陽性形質細胞の増加を認め，肺生検検体で再評価し同様の所見を確認したためIgG4関連肺疾患の確定診断となった．IgG4関連肺疾患は稀な疾患であり，確定診断には病理学的検討が不可欠である．当院で経気管支肺生検により確定診断を得た2症例を経験したため，文献的考察を加えて報告する．

O-109
多発リンパ管嚢腫を認め，両側乳糜胸を契機に診断に至った高齢者ゴーハム病の1例

天理よろづ相談所病院　呼吸器内科

○中西　　司，藤本　尚子，岡垣　暢紘，坂本　裕人，
田中　佑磨，中村　哲史，松村　和紀，上山　維晋，
池上　直弥，加持　雄介，橋本　成修，田中　栄作，
田口　善夫，羽白　　高

症例は77歳女性．X-12年6月の胸部CTで左房直下心膜腔に接する結節影を認めたため，8月に胸腔鏡下縦隔腫瘍摘出術を施行，病理にてリンパ管嚢腫と診断．術後に左乳糜胸水を認めたが軽快．X-9年に右胸水が出現したが少量のため経過観察を継続．X-4年に歯肉出血で当院歯科・口腔外科受診．X線検査で下顎骨溶解性病変を認め，MRIで下顎骨・頸部リンパ管嚢腫と診断．X-3年には視力低下から当院眼科受診し，結膜リンパ嚢腫と診断．いずれも経過観察の方針となった．X-1年2月に広範な頚部皮下軟部組織感染を契機に，両側胸水が増加．感染の改善と共に減少していたがX年7月に労作時呼吸困難で当科受診．両側胸水の再増加を認めた．両側共に乳糜胸と診断．リンパ管シンチグラフィーでリンパ管奇形を認め，多発骨病変と合わせてゴーハム病と診断しSirolimus導入に至った．高齢者症例は稀であり，文献的考察を踏まえ報告する．

O-110
胸膜生検で診断した緩徐な進行の後に急速増悪した類上皮血管内皮種の一例

1）神鋼記念病院　呼吸器センター
2）同　病理診断科

○水城裕加里[1)]，今尾　　舞[1)]，大塚浩二郎[1)]，赤松　歩実[1)]，
森田　敦視[1)]，三ッ井あすか[1)]，藤本　佑樹[1)]，難波　晃平[1)]，
久米佐知枝[1)]，稲尾　　崇[1)]，門田　和也[1)]，笠井　由隆[1)]，
桝屋　大輝[1)]，大林　千穂[2)]，鈴木雄二郎[1)]

【症例】52歳女性．X-3年3月，右肺下葉腫瘤および右胸水の精査目的に胸膜生検を施行し，右肺下葉類上皮血管内皮腫と診断した．全身検索では胸膜播種･肺内･気管分岐下リンパ節･筋肉内転移も認めた．pazopanibやeribulinで治療を行ったが年単位で緩徐に進行を認めた．その後の追加治療は希望せず疼痛緩和や骨折予防目的に緩和的放射線療法のみ行なっていた．X年6月末に両側肺野浸潤影・左胸水が出現，胸腔穿刺ではClass Vとなり，類上皮血管内皮腫の進行と判断した．日単位で増加する胸水や癌性リンパ管症の進行により急激にPSが低下し，BSCの方針となりホスピスへ転院となった．【考察】類上皮血管内皮種は希少癌であるが，多くは緩徐に進行すると言われている．今回，当初緩徐な進行を示していたが，その後に急速に進行した症例を経験したため文献を交えて考察する．

O-111
練炭を燃焼させた直後に発症した急性呼吸不全の1例

大阪府済生会吹田病院

○木村　脩人，岡田あすか，岡田　吉弘，綿部　祐馬，
佐藤いずみ，乾　　佑輔，上田　将秀，茨木　敬博，
美藤　文貴，竹中　英昭，長　　澄人

症例は20代男性．うつ病の既往があり2日前に眠剤を過剰内服した．前日からの呼吸困難で当院救急搬送となった．胸部ＣＴで両肺に小葉中心性の斑状のすりガラス影を認め，重症肺炎として広域抗菌薬とステロイドパルス療法を開始した．第2病日になり，搬送前日に浴室で練炭自殺を図り，吸入後10分程度で呼吸困難が出現・増強したことが判明したが，少なくとも救急搬送時点では血中CO濃度は正常であった．呼吸状態が悪化したため同日挿管・人工呼吸管理を開始した．挿管時の気管支内腔はびまん性に軽度の発赤やびらんが見られ，第3病日に施行したBALの多項目遺伝子検査において有意な病原体は検出されなかった．治療経過は良好で第8病日には陰影もほぼ消失し，抜管した．本症例は狭い閉鎖空間で練炭を燃焼させたことで発生した何らかの化学物質を吸入したことによる急性呼吸不全と考えたが，治療効果は良好で早期の改善を認めた．

O-112
両肺に広範なすりガラス陰影を呈し，びまん性肺疾患との鑑別を要した高悪性度Ｂ細胞リンパ腫（HGBL）の一例

兵庫県立はりま姫路総合医療センター　呼吸器内科

○西井　雅彦，浦田　勝哉，松本　夏鈴，木村　洋平，
吉村　　将

症例は51歳，女性．発熱，呼吸困難を主訴に前医受診され胸部CTでびまん性のすりガラス陰影と多発肺結節を認めた．農業への従事歴があり，過敏性肺臓炎としてプレドニゾロン50 mg/dayの投与が開始されたが治療反応性は乏しかった．前医で提出されたトリコスポロン・アサヒ抗体を含む各種抗体も陰性であったため精査目的で当院に転院となった．転院直後に撮像したCTで縦隔リンパ節の増大を認めたため縦隔病変に対してTBNAを施行した．病理組織の免疫染色にてMYCとBCL2が陽性であったためHGBLと診断した．当院血液内科にてPola-R-CHP療法が開始され，1コース目投与後に肺陰影や酸素需要は速やかに改善したことから肺陰影はHGBLの病変であったと考えた．HGBLは2016年に定義された節外病変を伴うことが多い予後不良リンパ腫であるが，肺病変を主訴とする報告は非常に稀なことから文献的考察を交えて報告する．

O-113
呼吸不全を繰り返した自己免疫性溶血性貧血患者にみられた血管内リンパ腫の一例

1）洛和会音羽病院　呼吸器内科
2）同　血液内科
3）洛和会京都呼吸器センター

○榎本　昌光[1)]，小間　圭祐[1)]，可児　啓吾[1)]，柴原　一毅[1)]，
岡崎　優太[1)]，宮本　瑛史[1)]，小倉　由莉[1)]，白田　全弘[1)]，
田宮　暢代[1)]，土谷美知子[1)]，石橋　孝文[2)]，長坂　行雄[3)]

75歳男性．全身倦怠感で発症した貧血の精査で自己免疫性溶血性貧血（AIHA）と診断した．全身ステロイド治療で貧血は改善したがステロイド減量中に呼吸不全となり入院した．胸部CTでは軽微なすりガラス陰影，肺機能検査では拡散能低下を認めた．造影CT，心エコーで肺血栓塞栓症，肺動静脈瘻，心内シャントは否定的だった．間質性肺炎に関連する自己抗体は認めなかった．AIHAの治療強化目的にステロイドを増量したところ呼吸不全は一旦改善したがステロイドの再度の減量に伴い呼吸不全が再度悪化した．可溶性IL-2受容体抗体の高値を認め血管内リンパ腫を疑ってランダム皮膚生検を行い確定診断に至った．化学療法で呼吸不全は改善した．肺野の異常陰影に乏しい呼吸不全患者では肺循環障害を疑い，血管内リンパ腫も鑑別に挙げる必要がある．AIHAは悪性リンパ腫と合併することが稀にあるので注意が必要である．

O-114
びまん性縦隔肺リンパ管腫症に乳糜心嚢水貯留を合併した一例

医学研究所北野病院呼吸器内科

○本田　郁子，野原　瑛里，東　寿希也，西田　湧也，
平井　将隆，大倉　千明，久保　直之，知念　重希，
神野　志織，田嶋　範之，森本　千絵，北島　尚昌，
井上　大生，丸毛　　聡，福井　基成

症例は53歳女性．X-9年に咳嗽や血痰を主訴に近医を受診し，胸部CTで縦隔の軟部陰影と小葉間隔壁の肥厚を指摘され精査目的に当科紹介となった．胸部MRIでは縦隔に多房性のT2高信号域を認め，リンパ管造影では乳び槽より上行したリンパ流が縦隔肺門へ流入していた．気管支肺胞洗浄液からはカイロミクロンを検出し，これらの所見よりびまん性縦隔肺リンパ管腫症と診断した．呼吸器症状に乏しく，胸腔鏡下肺生検は行わず経過観察していた．X年6月に労作時呼吸困難が出現し，精査の結果心嚢水貯留を認めた．心嚢ドレナージで得られた心嚢水は乳糜性であり，本疾患の経過として矛盾しない所見であった．びまん性縦隔肺リンパ管腫症の成人発症例は稀であり，乳糜心嚢水貯留を伴った報告も少なく，文献的考察を加えて報告する．

O-115
豊胸術後に右腋窩リンパ節腫大をきたしSilicone lymphadenopathyと診断した1例

公益財団法人田附興風会 医学研究所北野病院

○知念　重希，東　寿希也，西田　湧也，本田　郁子，
平井　将隆，久保　直之，大倉　千明，野原　瑛里，
神野　志織，田嶋　範之，森本　千絵，北島　尚昌，
井上　大生，丸毛　　聡，福井　基成

【背景】シリコン乳房インプラント留置（SBI）術の件数は近年増加傾向にあり様々な合併症が報告されている．【症例】54歳女性．気管支喘息および肥満低換気で当科外来通院中である．X年3月のCTで偶発的に右腋窩の多発リンパ節腫大を認め，X年5月の再検でも増大傾向であった．30歳頃に母国で両側SBI留置歴がありSBI関連悪性リンパ腫を含む悪性疾患を考慮して右腋窩リンパ節生検および両側のSBI摘出を実施した．リンパ節生検では組織球に貪食されたSBIに対応する空胞が多数見られSilicone lymphadenopathyと診断した．【考察】本疾患は胸郭内リンパ節腫大を引き起こすこともあり，日常的に胸部CTを扱う呼吸器内科でも遭遇し得ると考える．豊胸手術歴があり原因不明のリンパ節腫大を認めた場合稀ではあるが本疾患も鑑別にあげる必要がある．

O-116
限局性結節性肺アミロイドーシスの２例

1）NHO姫路医療センター　呼吸器内科
2）同　病理診断科

○吉川　和志[1)]，高田　正浩[1)]，日隈　俊宏[1)]，永田　憲司[1)]，
竹野内政紀[1)]，平田　展也[1)]，平岡　亮太[1)]，山之内義尚[1)]，
小南　亮太[1)]，東野　幸子[1)]，加藤　智浩[1)]，横井　陽子[1)]，
中原　保治[1)]，鏡　　亮吾[1)]，水守　康之[1)]，塚本　宏壮[1)]，
佐々木　信[1)]，河村　哲治[1)]，安松　良子[2)]，竹井　雄介[2)]

症例1は75歳男性．近医で左下葉結節を指摘され紹介，結節は中心部石灰化を伴いFDG-PETで集積は軽度であった．気管支鏡下生検では診断に至らず，左下葉部分切除を施行，病理でアミロイドーシスが判明した．全身性は否定され，限局性結節性肺アミロイドーシスと診断し経過観察とした．症例2は77歳女性．67歳時に右下葉肺腺癌切除後，UFTを2年間投与され再発なく経過していた．左下葉を含む複数の石灰化結節が増大し紹介，左下葉結節はFDG-PETで淡い集積を認めた．肺癌再発を否定できず気管支鏡下生検を施行，アミロイドーシスと診断した．全身性は否定され限局性結節性肺アミロイドーシスであった．シェーグレン症候群の合併を認め経過観察中である．限局性結節性肺アミロイドーシスはまれな疾患で，肺癌との鑑別が重要である．シェーグレン症候群の合併例もあり自験例を含め報告する．

O-117
当院における侵襲性肺炎球菌感染症の後ろ向き解析

市立吹田市民病院　呼吸器・リウマチ科

○東口　将佳，内藤　晃輔，水越太志郎，岡部　福子，
山本有美子，稲田　怜子，角田　尚子，依藤　秀樹，
鉄本　訓史，片田　圭宣

2014年5月から2025年3月までに当院で侵襲性肺炎球菌と診断した患者を検索し，小児16症例（全例5歳以下），成人31症例を同定した．成人症例のみ後ろ向きに解析した．男性19症例，女性12症例であった．年齢の中央値は73歳で四分位範囲は66 - 79歳であった．喫煙歴があったのは18症例であった．29症例は市中発症，2症例は院内発症であった．7症例が基礎疾患として血液疾患を有していた．全例が血液培養で肺炎球菌が検出された．27症例は肺炎で，肺炎のなかった4症例は髄膜炎2症例，蜂窩織炎1症例，中耳炎1症例であった．血清型は3が7症例で最多であった．喀痰での肺炎球菌の検出率は52%（11/21）で，尿中肺炎球菌抗原の陽性率は68%（15/22）であった．4症例で気管挿管を要し，1症例はネーザルハイフローを要した．1症例が死亡したが，もともと肺癌と在宅酸素療法を要するCOPDの基礎疾患があり，背景要素も大きかったと考えられた．

O-118
Edwardsiella tardaによる肺化膿症の症例

1）社会医療法人財団聖フランシスコ会　姫路聖マリア病院
臨床研修センター
2）同　呼吸器内科

○足立　　亮[1)]，長野　昭近[2)]，中島　康博[2)]

【症例】60代 男性【主訴】労作時呼吸困難【現病歴】X-4年9月より胃体部癌の術後化学療法で通院していた．X年4月1日に胸部CTで右肺上葉に内部に空洞を伴う浸潤影を認め，X年4月12日に当科へ紹介となった．【臨床経過】体温37.2℃，血圧97/67mmHg，脈拍84bpm，呼吸回数16回 / 分，SpO_2 98%（RA）．胸部CTで右肺上葉に空洞を伴う約30mm大の浸潤影を認めた．TAZ/PIPC 2.25g 1日4回の静脈投与を開始した．第6病日に喀痰培養からEdwardsiella tarda（E.tarda）と同定された．糞便培養が陰性であることを確認し，MINO 100mg 1日2回の内服へ変更した．浸潤影は縮小し第8病日に退院した．【考察】E.tardaは魚類の常在菌であり，ヒトへの感染は稀である．さらに呼吸器感染症においては報告が非常に少なく，膿胸の症例しか報告がなかった．E.tardaのヒト胸部領域の感染について，既報との比較を交えて検討をする．

O-119
細径カテーテルを用いた経皮的ドレナージにより速やかな改善を認めた肺膿瘍の1例

京都第二赤十字病院　呼吸器内科

○坂口　淳英，中邨　亮太，笹倉　美咲，平井　聡一，
山本　千恵，野口　　進，塩津　伸介

【症例】69歳男性．【現病歴】X年5月から咳嗽，喀痰，発熱が出現した．6月に近医内科を受診し，胸部X線で右上肺野に空洞を伴う腫瘤影を認めたため，当院を紹介受診した．胸部単純CTで右肺内に内部に空気を伴う腫瘤を認めたため，肺膿瘍と診断し，細径（10.2Fr）カテーテルを用いたCTガイド下経皮的ドレナージと抗菌薬投与（SBT/ABPC点滴静注）を開始した．陰圧（－20cmH2O）をかけても排液を認めなかったため，三方活栓とシリンジを用いた用手的ドレナージを実施し，速やかな改善を認めた．【考察】抗菌薬治療に抵抗性の肺膿瘍に対して，経皮的ドレナージは有効な治療法の1つである．内容物が粘稠で自然に排液を認めない場合，三方活栓とシリンジを用いた用手的ドレナージは有効な手段である可能性がある．文献的考察を踏まえ報告する．

O-120
肺化膿症から化膿性胸鎖関節炎へ進展したMRSA菌血症の一例

1）彦根市立病院　呼吸器内科
2）同　呼吸器外科

○藤本　直輝[1)]，月野　光博[1)]，西岡　憲亮[1)]，岡本　菜摘[1)]，
林　　栄一[2)]

60歳女性，糖尿病と高血圧症の既往があり，現喫煙者である．1か月前からの微熱と右胸部痛，体動困難で当院救急搬送された．胸部単純CTで右上葉膿瘍と右前胸壁への瘻孔形成を認め緊急入院となった．血液培養よりメチシリン耐性黄色ブドウ球菌（MRSA）が検出され，第2病日よりバンコマイシンを開始した．その後，第5病日，第9病日の血液培養からMRSAが検出されたが，第15病日に陰性化を確認した．第28病日の胸部単純CTで右胸鎖関節の骨破壊進行を認め，瘻孔を介した化膿性胸鎖関節炎と診断した．外科手術目的に高次医療機関に転院となり，ダプトマイシンが開始され，内科的治療で奏功したため，外科的介入は回避された．その後リネゾリド，ミノサイクリンへ切り替え，約5か月間の加療を行い治療終了した．本症例は，肺化膿症から化膿性胸鎖関節炎に進展した稀なMRSA菌血症例であり，播種性感染を念頭に置いた早期診断と長期的治療戦略の重要性が示唆された．

O-121
レジオネラ肺炎の一例

1）医療法人白鳳会　赤穂中央病院　呼吸器内科
2）岡山大学　呼吸器内科

○塩田　哲広[1)]，槇本　　剛[2)]，富樫　庸介[2)]

【症例】59歳，男性．【既往歴】特記すべきことなし【主訴】発熱，咳嗽 【現病歴】1週間以上前から38度を超える発熱が持続．食思不振，筋肉痛，手足の震えも出現し，意識が朦朧とするなどの訴えがあり当院緊急外来を受診．胸部レ線では右下肺野にスリガラス陰影を認めた．胸部CTでは右下葉にair-bronchogramを伴う濃度上昇を認めた．陰影の分布は抹消側優位で中枢側は比較的保たれていた．血液検査ではWBC　8,630，CRP　29.2mg/dl　AST　221U/L　ALT　169U/L　LDH　671U/L．感染経路は特定できなかったが，臨床症状からレジネラ肺炎を疑い初診時すぐにラスクフロキサシンの投与を開始した．入院後2日目から急速に全身状態は改善し9日目に軽快退院した．レジオネラ肺炎は免疫の低下している患者では致死率40％ともいわれているが本症に典型的な画像所見はなく，臨床症状から本症が疑われた場合には速やかに治療を開始することが重要である．

O-122
急激な転帰を辿ったMRSA肺炎の一例

1）大阪はびきの医療センター　呼吸器内科
2）同　集中治療科
3）同　感染症内科
4）同　病理診断科

○小牟田里以子[1)]，加藤聡一郎[1)]，和田　紘実[1)]，
田邉　英高[1)]，横山　将史[1)]，柳瀬　隆文[1)]，益弘健太朗[1)]，
佐藤　真吾[1)]，馬越　泰生[1)]，柏　　庸三[2)]，橋本　章司[3)]，
森　　秀夫[4)]，上田　佳世[4)]，森下　　裕[1)]

【症例】71歳女性．近医で口唇の皮疹をヘルペスと診断され，翌日から全身倦怠感，筋肉痛が進行し救急搬送された．呼吸不全，多臓器障害があり，多発肺空洞影，楔状の胸膜直下浸潤影を認め，敗血症性肺塞栓として抗菌薬を開始した．入院翌日にはMRSA菌血症と診断しバンコマイシン投与を継続したが，呼吸，循環動態は急速に悪化し死亡した．【結果】病理解剖で播種性黄色ブドウ球菌感染症による両側膿瘍形成性肺炎と判断し，培養検査とPCR-based ORF Typing法（POT法）の解析からUSA300株と同定した．【考察】USA300株はPanton-Valentine白血球毒素を産生し高病原性を示す市中感染型MRSAで，欧米では壊死性肺炎の代表的起因菌とされる．日本でも検出頻度は増加傾向で，難治性皮膚感染や致死的肺炎を引き起こすと指摘されている．しかし日本では健常人における壊死性肺炎の報告は極めて少なく，本例は稀な1例と考える．当院で経験した肺炎の他1例と併せ報告する．

O-123
口腔内常在菌である*Parvimonas micra*に起因した膿胸の一例

1）神戸市立医療センター西市民病院　呼吸器内科
2）同　呼吸器外科

○堀　　靖貴[1)]，松井　綾花[1)]，金子　正博[1)]，山田　夕輝[1)]，
李　　正道[1)]，岩林　正明[1)]，横田　　真[1)]，網本　久敬[1)]，
瀧口　純司[1)]，藤井　　宏[1)]，冨岡　洋海[1)]，大越　祐介[2)]，
竹尾　正彦[2)]

症例は82歳男性．来院2週間前より微熱，倦怠感，咳嗽，左側胸部痛を自覚した．胸部CTでは左下葉背側に内側凸状に分布する被包化液貯留を認め，1度目の胸水培養では陰性を認めるも約2週間後の胸部画像で胸水の増加を認めた．2度目の胸水培養から*Parvimonas micra*が検出され，歯性感染症の合併が疑われた．膿胸腔が背側のみに位置しドレーン留置困難であったためABPC /SBTによる加療を行うも改善は乏しく胸腔鏡下膿胸腔掻爬術により炎症所見，画像所見ともに著効し以降再発なく経過した．元々大酒家であり歯周炎や歯根病変を認め口腔内環境不良が膿胸の原因と考えられ口腔ケアを行った．*Parvimonas micra*は口腔内の常在菌であり，歯周炎の原因となるが，同菌による膿胸の報告は稀であり，文献的考察を交えて報告する．

O-124
多発性骨髄腫に対してCAR-T後，持続的完全寛解1年半で発症したニューモシスチス肺炎の一例

1）神鋼記念病院　呼吸器センター
2）同　血液内科

○森田　敦視[1)]，門田　和也[1)]，赤松　歩実[1)]，水城裕加里[1)]，
三ッ井あすか[1)]，今尾　　舞[1)]，藤本　佑樹[1)]，
難波　晃平[1)]，久米佐知枝[1)]，稲尾　　崇[1)]，大塚浩二郎[1)]，
笠井　由隆[1)]，桝屋　大輝[1)]，鈴木雄二郎[1)]，常峰　紘子[2)]

症例は64歳男性．再発難治性多発性骨髄腫に対し1年半前にCAR-T細胞療法を施行し完全寛解に至った．再発なく経過しST合剤予防投与は3月前に中止された．1月前より微熱が持続し受診したが，胸部X線で異常なく抗菌薬投与も奏効せず呼吸不全を呈し緊急入院した．画像で両側すりガラス影を認めニューモシスチス肺炎（PCP）を疑い治療を開始，β-Dグルカン高値と喀痰PCR陽性から診断した．CAR-T後は長期に免疫抑制が持続しうることが知られ，本例も持続的完全寛解下で感染防御能が十分に回復していなかったと考えられる．PCP予防投与の中止時期は確立されておらず，本例は中止後早期にPCPを発症した稀少例であった．CAR-T後の感染予防戦略，とりわけPCP予防の適切な期間については今後の検討を要する．

0-125
気胸を契機に発症した *Aspergillus terreus* 膿胸に対し外科的治療と抗真菌薬併用で改善した一例

天理よろづ相談所病院 呼吸器内科

○田中　佑磨，橋本　成修，藤本　尚子，岡垣　暢紘，
坂本　裕人，中西　　司，中村　　哲，松村　和紀，
上山　維晋，池上　直弥，加持　雄介，田中　栄作，
田口　善夫，羽白　　高

間質性肺炎を背景に左気胸で入院歴がある80歳男性．X年10月25日のCTで左下葉気管支拡張，嚢胞周囲に浸潤影，少量胸水がありAMPC/CVAで治療を開始した．X年11月8日に左気胸を発症し胸腔ドレーンを留置した．胸腔ドレーン留置後に胸水が増加し，胸水培養で *Aspergillus terreus* が検出された．VRCZ開始後もエアリークが持続するため，11月28日に左下葉嚢胞切除術を施行した．摘出標本からは病理学的にアスペルギルスの嚢胞感染に加え，壊死性肉芽腫性胸膜炎の所見が得られた．組織培養でも *A. terreus* を検出した．胸水培養陽性が続くため，VRCZにMCFGを併用した．胸水培養陰性化を確認し，術後1か月後に胸腔ドレーンを抜去，VRCZ単剤治療を継続中である．*A. terreus* による壊死性肉芽腫性胸膜炎は稀であり，外科的治療に加えMCFGとVRCZの併用療法が有効であったため報告する．

0-126
インフルエンザウイルス感染後の黄色ブドウ球菌肺炎加療中にカンジダ菌血症を合併した1例

1）兵庫県立尼崎総合医療センター
2）大阪赤十字病院

○平井　厚志[1)]，黄　　文禧[2)]，吉田　奈生[2)]，山田　拓実[2)]，
吉田　　薫[2)]，矢野　翔平[2)]，高橋　祥太[2)]，山野　隆史[2)]，
大木元達也[2)]，石川　遼一[2)]，高岩　卓也[2)]，中川　和彦[2)]，
吉村　千恵[2)]

【症例】45歳男性．アトピー性皮膚炎（AD）に対しステロイド・免疫抑制薬外用薬使用中，インフルエンザA型感染後に発熱・咳嗽が持続，両側空洞影を伴う肺炎を指摘され，X年12月26日当科を受診，入院となった．喀痰培養よりMSSAを検出，インフルエンザウイルス感染後の二次性MSSA肺炎と診断，抗菌薬投与（ABPC/SBT→CEZ）を行った．治療継続にも関わらず，発熱が続き，同月29日血液培養よりC. albicansを検出，眼内炎の合併も確認，FLCZ追加投与により速やかに解熱，全身状態も改善した．【考察】インフルエンザウイルス感染後の気道障害等のため，細菌性肺炎を合併することがあり，黄色ぶどう球菌（S. aureus）は重要な起因菌である．本例ではADの既往があり，鼻腔定着のS. aureusが関連した可能性が高いと考えられた．侵襲性カンジダ症については末梢静脈留置針や皮膚バリアの破綻が侵入門戸となった可能性が示唆された．

0-127
MET exon14 skipping および KRAS G12C の共変異を有する肺腺癌の一例

1）兵庫医科大学病院医学部　呼吸器・血液内科学
2）同　胸部腫瘍学特定講座
3）同　病理診断科

○長谷川　裕[1)]，徳田麻祐子[1)]，脇田　　悠[1)]，太田　博章[1)]，
村上　美沙[1)]，河村　直樹[1)]，神取　恭史[1)]，近藤　孝憲[1)]，
清田穣太朗[1)]，東山　友樹[1)]，多田　陽郎[1,2)]，
祢木　芳樹[1,2)]，大搗泰一郎[1,2)]，藤本　大智[1,2)]，
三上　浩司[1,2)]，高橋　　良[1,2)]，南　　俊行[1,2)]，
栗林　康造[1,2)]，木島　貴志[1,2)]，山崎　　隆[3)]

症例は69歳男性．X-5年に経時的に増悪する右肺下葉浸潤影を指摘され，胸腔鏡下右下葉部分切除を施行されたが悪性所見を認めず経過観察されていた．X-1年4月に両肺に浸潤影が出現し，クライオバイオプシーを施行され浸潤性粘液腺癌（invasive mucinous adenocarcinoma）cT2bN0M1a StageIVAと診断された．遺伝子パネル検査でMET exon14skippingとKRAS G12Cが検出された．X-1年8月に一次治療tepotinibを開始し最良効果はSDであったがX年3月に病勢進行を認めた．X年4月から二次治療sotorasibを開始したが1カ月以内に病勢進行を示し効果を認めなかった．KRAS-MET共変異は極めて稀で，薬剤反応性についても十分な知見が得られていない．本例はKRAS阻害薬無効・MET阻害薬奏効を示し，治療戦略構築に資する症例として報告する．

0-128
オシメルチニブによる薬剤性間質性肺炎と薬剤性DICを発症し死亡した一例

1）一般財団法人住友病院　総合診療科
2）同　呼吸器内科
3）同　病理部

○田中　健太[1)]，奥村　太郎[2)]，國宗　直紘[2)]，木高　早紀[2)]，
桂　　悟史[2)]，田中　彩加[2)]，後藤　健一[2)]，山崎　　薫[3)]，
藤田　茂樹[3)]，重松三知夫[2)]

【症例】80歳代女性．右中葉肺腺癌cT 2aN1M1a（PUL）stage Ⅳ，EGFR exon 19 deletion陽性に対しX年7月中旬からオシメルチニブを開始し原発巣の縮小を認めた．X年8月中旬から咳嗽が出現し約一週間後に体動困難となり他院に搬送された．オシメルチニブによる薬剤性間質性肺炎を疑い，同剤を中止しステロイド大量療法と抗菌薬を開始し翌日当院に転院した．播種性血管内凝固（DIC）も併発しており加療を続けたが呼吸状態は増悪し第5病日に死亡した．病理解剖所見では両肺にびまん性肺胞傷害の所見を認め，オシメルチニブによる薬剤性間質性肺炎と診断した．また，肺，腎臓の微小血管に血栓を認めDICに一致する所見であり，敗血症の存在や腫瘍の進展もないことから薬剤性DICと診断した．【考察】オシメルチニブによる薬剤性DICは極めて稀である．発売後使用後調査でDICは3578例中3例のみで詳細と転帰は不明であった．病理解剖を行った貴重な症例であり報告する．

O-129
EGFR compound mutation(G719A S761I) を認めアファチニブが著効した肺腺癌の1例

1）医療法人白鳳会　赤穂中央病院　呼吸器内科
2）岡山大学　呼吸器内科

○塩田　哲広[1)]，槇本　　剛[2)]，富樫　庸介[2)]

【症例】74歳，男性．【既往歴】50歳　肺腺癌　左舌区切除術 57歳　肺腺癌　右肺上葉切除術　【主訴】咳，発熱．【現病歴】1週間前から咳，発熱を認め近医を受診し胸部レ線にて異常陰影を指摘されたため当科外来紹介受診．胸部CTでは左肺に腫瘤陰影を認めた．左B6からTBLBを施行し肺腺癌と診断．肺癌オンコマイン7CDx FFPEの結果EGFR S768IとG719Aのcompound mutationが検出．文献によるとG719A，G719S，G719Cのminor mutationはそれぞれ薬剤の感受性が異なっている．さらにS761Iとのcompound mutationでも異なる薬剤感受性が報告されている．S761IとG761Aのcompound mutationに感受性のあるEGFR TKIはアファチニブだけであったためアファチニブの投与を施行したところ著効した．【考察】G719変異はAmoyDx肺癌マルチ遺伝子PCRパネルではG719A, G719S, G719Cは同じウェル・蛍光で検出されるため３つのうちのどの変異が検出されたかの区別はできない．

O-130
EGFR遺伝子変異陽性肺腺癌による抗Yo抗体陽性腫瘍随伴性小脳変性症の1例

公益財団法人　天理よろづ相談所病院　呼吸器内科

○岡垣　暢紘，上山　維晋，藤本　尚子，坂本　裕人，
田中　佑磨，中西　　司，中村　哲史，松村　和紀，
池上　直弥，加持　雄介，橋本　成修，田中　栄作，
田口　善夫，羽白　　高

症例は75歳男性．1カ月間持続するふらつき，眩暈を主訴に当院脳神経内科を受診した．スクリーニング目的に撮像されたCTで偶発的に左上葉腫瘤を指摘された．体幹失調の精査目的に入院し，抗Yo抗体陽性を指摘された．多発転移性脳腫瘍，癌性髄膜炎も併存していたが，症状から腫瘍随伴性小脳変性症で矛盾ないものと考えられた．転移性肺癌が疑われ，左上葉腫瘤で経気管支生検を施行し肺腺癌と診断した．ABCP療法を1コース施行したが神経症状は増悪し，EGFR L858R変異陽性が判明したためFLAURA2レジメンに変更を行なったが1コース目に薬剤性肺障害が生じ治療を中止した．グルココルチコイドを開始したところ，肺病変だけでなく神経症状も改善した．傍腫瘍性神経症候群の原疾患は原発性肺癌では小細胞肺癌が多く，非小細胞肺癌の報告は少ない．EGFR遺伝子変異陽性肺腺癌による抗Yo抗体陽性の腫瘍随伴性小脳変性症はきわめて稀であり，文献的考察を交えて報告する．

O-131
KIT変異陽性胸腺癌に対してLenvatinibの再投与が奏効した症例

医療法人徳洲会　宇治徳洲会病院

○森戸　翔基，千原　佑介，河合　正旺，石崎　直子，
今里　優希，齊藤　昌彦

症例は54歳女性．20XX年8月から労作時呼吸困難を自覚し受診，同年11月の胸部CTで前縦隔腫瘤および右肺底部胸膜の結節，右胸水を認めた．右肺底部病変からのCTガイド下生検で胸腺癌（扁平上皮癌）の診断となり，精査の結果，胸膜播種と肝転移を認め正岡分類IVb期胸腺癌として同年12月より化学療法を開始，20XX+2年7月には3rd lineとしてLenvatinibを投与し，約2年半にわたる長期奏効を得た．その後，遺伝子パネル検査でKIT遺伝子の変異が判明したが登録可能な臨床試験がなく，4th - 6th lineは細胞傷害性抗癌剤による治療を継続した．20XX+6年1月に肝転移の増大によるPDとなり，7th lineとしてLenvatinibの再投与を開始した．同年3月には肝転移や原発の縮小を認め，8月現在奏効を維持している．胸腺癌でのTKI再投与の報告は少なく，文献的考察を交えて報告する．

O-132
癌性リンパ管症とDICを呈したROS1融合遺伝子陽性肺腺癌に対しエヌトレクチニブが著効した1例

京都民医連中央病院　呼吸器内科

○扇谷　知宏，竹村　知容，植田　寛生，津島　祐斗

【背景】ROS1融合陽性肺癌は肺腺癌の約1～2%と稀である．今回，癌性リンパ管症を伴う肺腺癌に対し，エヌトレクチニブが著効した症例を経験した．【症例】57歳女性．呼吸苦で当院総合内科紹介され，胸部レントゲンを撮影した所，多発すりガラス影を認め，薬剤性肺障害疑いで当科紹介された．胸部CTで左下葉腫瘤影と両側小葉間隔壁の肥厚を認め，がん性リンパ管症を伴う肺癌を疑い入院とした．気管支下生検で肺腺癌（cT2bN3M1c, Stage IVB）の確定診断を得た．癌性リンパ管症およびDICによる血小板減少を合併し急速に呼吸不全が進行したが，ROS1融合遺伝子陽性が判明し，エヌトレクチニブを開始したところ，呼吸状態と血小板数が改善し退院可能となった．癌性リンパ管症を伴う肺癌は予後不良であるがROS-1融合遺伝子陽性であればROS-1阻害薬が著効し改善する可能性があり，早期の遺伝子変異検索が重要である．

O-133
Lorlatinib により treatment holiday が可能であった ALK 陽性肺癌の長期制御例

大阪国際がんセンター

○小牟田清英，二村　　俊，田中　庸弘，豆鞘　伸昭，
　國政　　啓，井上　貴子，田宮　基裕，西野　和美

ALK 融合遺伝子陽性肺癌は，次世代の分子標的薬の導入により長期生存が得られるようになった一方，通常は継続投与が必要とされる．［症例］59歳，男性．X 年9月に NSCLC（Adenocarcinoma，cT2aN1M1c（多発骨転移），Stag4B，ALK 融合遺伝子陽性）と診断した．一次治療として Alectinib を導入したが，X+4年10月25日に PD 中止となった．11月19日に Brigatinib に変更したが，11月25日に毒性中止となった．12月28日より Lorlatinib を開始し，最良効果は PR 判定であった．その後，倦怠感を理由に3か月内服継続後に1年間休薬するという長期間の休薬サイクルを3回繰り返した．休薬のたびに脳転移の悪化を認めたが，いずれも再投与のみで制御可能であり，X+8年9月まで病勢を維持している．［結語］Lorlatinib により複数回の treatment holiday が可能で長期治療継続できた稀な症例を経験した．

O-134
当院における進行期肺腺癌症例に対する Osimertinib の使用経験

1）兵庫医科大学　医学部　呼吸器・血液内科学
2）同　胸部腫瘍学特定講座

○近藤　孝憲[1)]，河村　直樹[1)]，神取　恭史[1)]，村上　美沙[1)]，
　清田穣太朗[1)]，徳田麻佑子[1)]，東山　友樹[1)]，多田　陽郎[1)]，
　祢木　芳樹[1,2)]，米田　和恵[1,2)]，藤本　大智[1,2)]，
　大搗泰一郎[1,2)]，三上　浩司[1,2)]，高橋　　良[1,2)]，
　南　　俊行[1,2)]，栗林　康造[1,2)]，木島　貴志[1,2)]

【背景】当院における Osimertinib の有効性・安全性を検討することとした．【方法】2016年5月から2024年7月までに Osimertinib による初回治療歴を有する進行期肺腺癌症例について診療録をもとに後方視的に集計し評価した．【結果】対象は103例．年齢中央値は72歳（47-89歳），男性 / 女性：34/69例，ECOG PS 0-1/ ≧2: 84/19例，遺伝子変異型は Ex 19del/ L858R/ 他：56/46/1例，病期は IV 期 / 術後再発：72例 /31例であった．観察期間中央値は24ヶ月，奏効は CR/PR/SD/PD/NE: 8/69/15/2/7%，PFS 中央値は27.9ヶ月，OS 中央値は38.7ヶ月であった．76例に有害事象を認め，16例が Grade3以上の有害事象を経験し，13例が毒性中止に至った．Grade 4以上の有害事象は心毒性の2例のみであり，1例が死亡に至った．肺臓炎は13例が経験し，Grade3以上は6例であった．【結語】当院における Osimertinib の治療効果は既存の FLAURA 試験と同様に良好であった．文献的考察を加えて報告する．

O-135
肺癌と舌癌の重複癌か，肺癌の舌転移かの鑑別において遺伝子検査が有用であった一例

1）神戸市立西神戸医療センター　呼吸器内科
2）同　病理診断科

○吉山　史子[1)]，山本　正嗣[1)]，安積　　慶[1)]，畦倉　孝曉[1)]，
　神野　裕子[1)]，益田　隆広[1)]，濱崎　直子[1)]，佐藤　宏紀[1)]，
　桂田　雅大[1)]，神澤　真紀[2)]，木田　陽子[1)]，纐纈　力也[1)]，
　桜井　稔泰[1)]，多田　公英[1)]

【症例】50歳代女性．X-1月に舌腫瘍，右上葉腫瘤の精査目的に紹介された．PET-CT で縦隔リンパ節，肝，左副腎，骨に多発する FDG 集積を認めた．X 月に気管支鏡検査で #4R より TBNA を施行され，TTF-1散在性陽性 Non-small cell carcinoma（EGFR exon19del 陽性）と診断された．しかし，舌腫瘍生検，肝生検では Squamous cell carcinoma と診断された．組織像が異なるため肺癌と舌癌の重複癌かどうかの鑑別を要したが，舌腫瘍は EGFR exon19del 陽性であった．オシメルチニブを開始し，1ヶ月後の CT で腫瘍はいずれも縮小傾向であった．臨床的には肺癌の多臓器転移と考え，肺癌治療を継続している．【考察】本症例のように，病理検査のみでは原発巣が特定できない癌に対し，遺伝子プロファイルの一致によって原発巣が特定できた症例は複数報告されており，文献的考察を加えて報告する．

O-136
眼症状を契機に発見された EGFR 陽性肺腺癌の一例

兵庫県立尼崎総合医療センター

○細谷　　諒，松本　啓孝，福田　考生，池田　拓真，
　岩垣　慈音，小川　　亮，嶋村　優志，遠藤　和夫

症例は37歳女性．左眼の視野中心の霧視を主訴に眼科を受診し，眼底に脈絡膜の白色隆起病変を指摘された．胸部 CT で右上葉腫瘤影を認め，肺癌眼転移が疑われ当科紹介となった．超音波気管支鏡下針生検（右下部気管傍リンパ節）を行い，全身検索と合わせて右上葉肺腺癌（cT4N2bM1c［PUL，PLE，OTH］，cStage 4B，EGFR exon 19 deletion，PD-L 1 TPS ＜1%）と確定診断した．初回治療として Amivantamab+lazertinib を導入した．肺癌の初発症状としての眼転移は稀であり，眼転移を伴う悪性腫瘍の臨床的特徴を文献的考察を加えて報告する．

O-137
EGFR 陽性肺癌における予後予測スコアの作成 NARTO study の結果より

1）高槻赤十字病院
2）京都大学大学院医学研究科 呼吸器内科学
3）大阪府済生会野江病院
4）滋賀県立総合病院
5）京都医療センター
6）日本赤十字社和歌山医療センター
7）京都桂病院
8）大津赤十字病院
9）京都大学大学院医学研究科 医学統計生物情報学

○前谷　知毅[1,2]，北　英夫[1)]，山本　直輝[3)]，
野溝　岳[2)]，阪森　優一[4)]，國永　清光[2)]，小笹　裕晃[2)]，
谷澤　公伸[5)]，相原　顕作[3)]，佐藤　晋[2)]，池上　達義[6)]，
中村　敬哉[4)]，西村　尚志[7)]，酒井　直樹[8)]，森田　智視[9)]，
平井　豊博[2)]

背景：長期生存可能となったEGFR陽性肺癌において予後予測スコアの意義は大きい．日本人EGFR陽性肺癌予後予測スコアを作成しその有効性を評価する．方法：多施設後ろ向き観察研究・西日本リアルワールド胸部腫瘍研究グループ（NARTO）にてEGFR陽性肺癌と診断され1次治療でEGFR-TKIを用いた1327例を対象とした．層別ランダム分割を用いて集団を分割し，training cohortにてCox比例ハザードモデルよりノモグラムを作成し，validation cohortでスコアの検証を行った．結果：Cox比例ハザードモデルではosimertinibの使用などが予後と関係した．作成したノモグラムによるスコアをcalibration plotで検証，予測生存率と実際の生存率は正相関した．同Cox比例ハザードモデルをvalidation cohortに適応した際にC-indexは0.68と充分許容範囲であった．結論：日本人EGFR陽性肺癌予後予測スコアを新たに作成し，一定の妥当性が確認された．

O-138
肺生検が困難であったが，血漿遺伝子検査が有益であったEGFR変異陽性肺腺癌症例

加古川中央市民病院　呼吸器内科

○北村美菜子，徳永俊太郎，戸谷　梨沙，中矢日奈子，
堀　秀輔，松尾　壮太，戸谷　梨沙，森田　敦視，
坂田　悟朗，黒田　修平，藤井　真央，友國　佳奈，
堀　朱矢，小林　和幸，西馬　照明

【症例】85歳，女性　【現病歴】2週間前から，労作時呼吸困難が出現していた．1週間前にかかりつけ医受診し，両肺陰影を指摘され心不全が疑われ，治療介入したが，改善せず，当院受診した．CTで粟粒結核を疑う両側びまん性小粒状影を認め，緊急入院した．胸水から腺癌を検出したが，呼吸不全の急激な進行によりHFNCを必要とする状況となり，更なる精査が困難となった．そのため，血漿でコバス（R）EGFR変異検出キットv2.0を検査したところ，EGFR exon19 Deletionsを検出した．Osimertinibを導入したところ，呼吸状態の改善が得られ，独歩退院した．【考察】血漿のコバス（R）EGFR変異検出キットv2.0は，組織での検査を規準とした場合の感度は76.7%にとどまるとされる．しかし本症例のように，血行性転移が画像的に示唆される一方で，組織採取が困難な症例においては，血漿の遺伝子検査は有用であると考えて報告する．

O-139
Osimertinibが奏効したEGFR uncommon mutation陽性肺腺癌の1例

公益財団法人　田附興風会　医学研究所　北野病院

○久保　直之，井上　大生，東　寿希也，本田　郁子，
西田　湧也，平井　将隆，知念　重希，大倉　千明，
野原　瑛里，神野　志織，田嶋　範之，森本　千絵，
北島　尚昌，丸毛　聡，福井　基成

症例：乳癌・直腸癌に対して手術治療歴のある64 歳女性．X-4年に他院で右下葉肺腺癌に対して右肺下葉部分切除を施行された．X年Y-3月の胸部CTにて両肺多発結節影の出現を認め，転移性肺腫瘍が疑われたが，FDG-PET/CTでは原発巣と思われる病変は認めず，過去の悪性腫瘍の再発が疑われた．Y-2月に外科的肺生検を行い，肺腺癌の転移再発，EGFR L861Q変異陽性と診断された.Y月よりosimertinibを開始した所，多発肺転移・多発脳転移の著明な縮小を認めた．考察：EGFR L861Q変異はEGFR変異の1%程度を占めるとされる．EGFR uncommon mutation陽性肺腺癌に対して，afatinibの高い奏功率が報告されているが，個々の変異の種類によってはosimertinibの有効性も報告されている．今回，L861Q変異に対してosimertinibが奏効した1例を経験したので文献的考察を加えて報告する．

O-140
百日咳の血清診断

1）大阪府済生会千里病院　呼吸器内科
2）同　呼吸器外科
3）同　免疫内科

○山口　統彦[1)]，村上　世紀[1)]，森本　彬人[1)]，多河　宏史[1)]，
山根　宏之[1)]，藤原　綾子[2)]，葛谷憲太郎[3)]，松浦　良信[3)]

【目的】成人百日咳を血清診断する場合，抗百日咳菌毒素抗体（以下PTIgG）が国内では主流である．デンカ生研社のPTIgGとノバグスト社の百日咳菌毒素と繊維性凝集素に対するIgA抗体（以下IgA），百日咳菌全体に対するIgM抗体（以下IgM）が相関するかについて検討した．【方法】過去5年間PTIgGを測定しIgAまたはIgMも測定した症例について相関を調べた．PTIgGについては１００単位を，IgA，IgMについては11.5NTUをカットオフとした．【結果】PTIgG陽性例のうちIgA陽性例との相関は半数程度であった．IgMはPTIgGとの相関はほとんどなかった．【考察】2025年3月に国立感染症研究所から提示された百日咳の届け出のガイドラインでもIgA，IgMについては感度，特異度の問題があるとされている．2025年度の百日咳罹患数は統計史上最多とされていいるが，血清診断する場合は基本的にPTIgGを測定すべきであると思われた．

O-141

RA 合併間質性肺炎にアスペルギルス ,マイコバクテリウム アビウム , 放線菌の混合感染をしたと考えられる右上葉空洞病変の一例

奈良県立医科大学附属病院

○飯塚　正徳，古高　　心，中川　靖仁，嶋岡　直也，
本保　太郎，宇和田若菜，金井　千恵，片岡　良介，
西前　弘憲，中村　真弥，古山　達大，宮高　泰匡，
谷村　和哉，長　　敬翁，藤田　幸男，山本　佳史，
山内　基雄，室　　繁郎

症例は76歳女性．X-21年より関節リウマチ（RA）に対して加療されていたが，コントロール不良でX-8年にA病院紹介となった．胸部CTで左舌区に細気管支炎像，両側下葉に牽引性気管支拡張，両側胸膜直下にすりガラス陰影を認めた．その後，左舌区の細気管支炎像は増悪し，X-6年4月1日に当院紹介となった．一般細菌・抗酸菌培養陰性で，無治療で陰影は改善し，以後，間質影の緩徐な進行を認めていた．RAセンターよりサラゾスルファピリジン，タクロリムスによる治療をされていたが，X年5月23日に補体の低下を認めPSL5mg/日の内服加療が開始となった．6月27日の胸部CTでX-1年5月より認めていた右上葉浸潤影に空洞化を来たし，7月7日に気管支鏡検査を実施．気管支洗浄液培養よりアスペルギルス，マイコバクテリウム アビウム，放線菌が検出され，3種の菌に対して治療を開始した．近年真菌と非結核性抗酸菌の合併例の増加が報告されているが，そこに放線菌を合併した症例は検索した範囲では無く，報告する．

O-142

意識障害が診断契機になった再発乳癌にアロマターゼ阻害剤投与中73歳新型コロナウイルス感染透析患者の一例

社会医療法人田北会　田北病院　内科

○植田　勝廣，山口　真紀，砺山　隆行，仲野有希子，
稲田　　司

症例は73歳女性．右大腿骨頸部骨折手術後リハビリ入院中1日acetaminophen1200mg投与されていた．脳梗塞既往あり59歳から透析，66歳時子宮体癌，膀胱癌，右肺癌に手術，左乳癌手術後放射線，71歳急性大動脈解離に弓部置換，72歳時胆管炎入院治療歴あり．72歳時右乳癌指摘アロマターゼ阻害剤投与が開始．飲水量多いため心不全入院歴あり．胸部不快嘔気発生第一病日とすると第二病日嘔吐37.7度発熱ありコロナ抗原陰性．胆嚢炎疑われSBT/CPZ開始．第三四病日37.5度超える熱ないが第五病日呼吸切迫し意識レベル三桁38度超える熱あり．頭部MRIで新たな病変なくコロナ抗原陽性．画像上肺うっ血像あり追加で透析行いremdesivir及びdexamethasone開始，症状改善．第四十病日，リハビリ入院している．新型コロナウイルス感染症重症例減っているが以前からもっている症状が強くでる．解熱鎮痛剤内服時発熱がマスクされる．示唆に富む症例で文献的考察ふまえ報告する．

O-143

難治性肺アスペルギルス症に対し , L-AMB 減感作療法を駆使し奏功した一例

大阪けいさつ病院

○宮西　真希，杉浦　朱夏，本郷　卓英，小山　広介，
神島　　望，朝川　　遼，二見　　悠，仲谷　健史，
山本　　傑

症例は53歳男性．肝移植後に慢性進行性肺アスペルギルス症を発症し，ボリコナゾール・イトラコナゾールで副作用を認め，以降2年間経過観察中であった．X年X月X日に呼吸困難・発熱が生じ救急受診．既存の慢性膿胸と巨大空洞影により画像診断は困難であったが，免疫抑制下に急速に症状，アスペルギルス抗原陽性，気管支洗浄培養でAspergillus sppを検出し，侵襲性肺アスペルギルス症（IPA）と診断した．ミカファンギン（MCFG）投与後にポサコナゾール（PSCZ）を導入したが症状悪化し，L-AMB+MCFGへ切り替えた．L-AMB投与直後にinfusion reactionが出現したため減感作療法を施行した．経過良好のためイサブコナゾール（ISCZ）内服+MCFGに変更し治療継続，喀痰培養と抗原陰性化・抗体価減少が得られたため，ISCZ単剤とした．本例はア難治性肺アスペルギルス症に対し，L-AMB減感作療法を駆使し奏功した貴重な症例であり文献的考察を交えて報告する．

O-144

肺 *Actinomyces odontolyticus* 感染症の1例

和泉市立総合医療センター

○潰瀧　将也，吉田　明可，中桐　悠登，松下　雄大，
門谷　英昭，上西　　力，久保　寛明，武田　倫子，
田中　秀典，松下　晴彦

症例は52歳男性．呼吸困難を主訴に前医を受診し，胸部CTで右下葉S^9に長径15mmの結節を指摘された．2ヶ月後，結節の増大と内部の空洞化に加え，両肺に複数の新規結節を認めた．37℃台の間欠的な発熱はあるも炎症反応の上昇はなく，IGRAは陰性，腫瘍マーカーは正常であった．気管支鏡検査で悪性所見はなく，下気道検体より *Actinomyces odontolyticus* が同定され，臨床的に肺放線菌症と診断した．アンピシリン/スルバクタムを2週間投与後，アモキシシリンに切り替え計6ヶ月間投与し，いずれの結節も縮小した．肺放線菌症は *Actinomyces israelii* が代表的原因菌として知られており，*Actinomyces odontolyticus* による肺感染症の報告は極めて少ない．発症リスクとしては口腔衛生不良，誤嚥，飲酒，喫煙，糖尿病や免疫抑制などがある．一方で，基礎疾患のない免疫正常者での発症も報告されており，本症例も明らかなリスク因子を有さない症例であった．

0-145
間質性肺炎に対して治療中，播種性ノカルジア症を発症した一例

大阪赤十字病院　呼吸器内科

○山田　拓実，中川　和彦，平井　厚志，吉田　奈生，
吉田　　薫，矢野　翔平，高橋　祥太，山野　隆史，
大木元達也，石川　遼一，高岩　卓也，吉村　千恵，
黄　　文禧

【症例】78歳男性【現病歴】X年4月より間質性肺炎に対してPSL30mgで治療を開始したが病勢コントロールに難渋しタクロリムスを追加し治療強化を図っていた．間質性肺炎の病勢は落ち着いているように思えたが，X年8月上旬より肺も含め全身に腫瘤性病変が出現するようになり，左下肢痛により体動困難にもなったため8月下旬精査加療目的に入院となった．胸壁病変および血液から*Nocardia farcinica*を検出し，頭部MRIや躯幹部CTで全身に多発膿瘍を認め，播種性ノカルジア症の診断に至った．ST合剤により血小板減少を認めたこともありアミカシン，メロペネムで治療を開始し全身状態は改善を認めた．【考察】ノカルジア症は稀ではあるが，免疫抑制状態の患者では発症リスクが高い．脳にも進展しやすく多発脳膿瘍を認めた場合死亡率は66％と言われている．本症例は抗生剤に加えて可能な限りのドレナージを併用し，改善が得られた症例であり，経過を踏まえて報告する．

0-146
多剤耐性緑膿菌肺炎にCefiderocolが効果的であった一例

1）神戸市立医療センター中央市民病院　呼吸器内科
2）同　感染症科

○杉山　貴康[1)]，永田　一真[1)]，大塚　裕斗[1)]，田中　尚登[1)]，
寺元　智希[1)]，池田　陽呂[1)]，青木　勝平[1)]，西田　湧也[1)]，
榛間　智子[1)]，中山真裕美[1)]，笹田　剛史[1)]，白川　千種[1)]，
平林　亮介[1)]，佐藤　悠城[1)]，立川　　良[1)]，蓮池　俊和[2)]，
富井　啓介[1)]

基礎疾患にC3腎症，気管支喘息，アレルギー性気管支肺アスペルギルス症があり，プレドニゾロン5mgと免疫抑制薬を継続していた．多剤耐性ムコイド型緑膿菌肺炎の既往もある．発熱・咳嗽で入院し，RSウイルス感染症および緑膿菌肺炎を疑いTazobactam/Piperacillinで加療開始した．一時改善したが再燃し，Tazobactam/Ceftolozane + Aztreonamに変更するも呼吸状態は悪化．培養陰性だが耐性緑膿菌を疑いCefiderocolを導入したところ臨床・画像所見とも改善した．本症例は，培養結果が得られない状況でも，多剤耐性緑膿菌感染症に対して新規抗菌薬を適切なタイミングで導入することが効果的であった一例である．

0-147
副鼻腔真菌症の診断に苦慮した肺非結核性抗酸菌症の１例

田附興風会医学研究所北野病院　呼吸器内科

○東　寿希也，丸毛　　聡，本田　郁子，西田　湧也，
平井　将隆，知念　重希，久保　直之，大倉　千明，
野原　瑛里，神野　志織，田嶋　範之，森本　千絵，
北島　尚昌，井上　大生，福井　基成

症例は79歳女性．結節・気管支拡張型の肺非結核性抗酸菌症（*M. avium*）の診断で，X－8年より標準治療を開始したが副作用のためクラリスロマイシン，エタンブトールで治療していた．X－6年よりβ-Dグルカン（βDG）が陽性となり，喀痰からは真菌は培養されなかったが，右上葉に空洞陰影を認め，血清アスペルギルス抗原・抗体陽性から，慢性肺アスペルギルス症を疑った．肺の画像所見の悪化，*M. avium*培養陽性持続あり，X－4年に病勢管理目的に右上葉切除術を施行した．その後もβDGは陰性化せず，肺野の陰影変化を伴わずβDGがさらに高値となり，喀痰から初めて*A. fumigatus*が検出された．そこで副鼻腔CTを撮像したところ，左前頭洞真菌症が疑われたため，MRIで副鼻腔真菌症の診断に至った．副鼻腔真菌症の中で慢性非浸潤性は頻度が高く，約3割は無症候で経過して，CTやMRIで偶然見つかる例も多いため，鑑別として重要である．文献的考察を加えて報告する．

0-148
クロファジミンによる尿色の変化について

1）国立病院機構近畿中央呼吸器センター　臨床研究センター
2）同　内科

○倉原　　優[1,2)]，田中　悠也[2)]，小林　岳彦[1)]，
露口　一成[1,2)]

64歳男性．肺*Mycobacterium avium*症に対してアジスロマイシン（AZM），エタンブトール，リファンピシン（RFP）を投与されていた（期間1）．4年経過するも排菌陰性化は得られず，肺*M. abscessus*症を併発し，入院の上イミペネム，アミカシン，クロファジミン（CFZ）を導入した（期間2）．これら3剤を追加した14日後，嘔気のためRFPを中止し，両菌のマクロライド耐性が判明したためAZMを終了した（期間3）．退院後，アミカシンリポソーム吸入懸濁液，CFZ，シタフロキサシンによる治療を継続したが，皮膚着色と下痢が重度であり，いったん全薬を中止した（期間4）．経過のうち，1:RFP投与期，2:RFP + CFZ投与期，3:CFZ投与期，4: 全薬中止後，において尿色の変化を計測したので報告する．

O-149
肺癌手術後の destroyed lung に生じた真菌症の一例

1）日本生命病院　呼吸器・免疫内科
2）同　予防医学センター

○井原　祥一[1)]，尾崎　佑理[1)]，田中　雅樹[1)]，廣海　汐理[1)]，村上　輝明[1)]，甲原　雄平[1)]，木村　円花[1)]，松岡　洋人[2)]，立花　功[1)]

症例は70歳代男性，肺癌術後経過観察中に肺炎と診断された．β-lactam 剤で異常陰影および血液炎症反応の改善乏しく気管支鏡検査を使用した審査を行なった結果，病理組織検査で高度の炎症細胞浸潤と類上皮肉芽を認め細菌検査で Exophiala dermatitidis の生育を認めた．肺真菌症と診断した．destroyed lung に生じた環境常在菌感染について治療経過報告および考察を加えて報告を行う．

OP-001
MRI を用いた横隔膜運動の増幅に有効な呼吸練習に関する検討

1）大阪大学医学部附属病院　リハビリテーション部
2）同　放射線部

○木原　一晃[1)]，鎌田　理之[1)]，橋田　剛一[1)]，小山　佳寛[2)]，垂脇　博之[2)]

【目的】腹式呼吸は横隔膜運動の増幅に有効とされるが，ゆっくり吸うことも同様か，MRI を用いて検討した．
【方法】対象は健康成人男性10例．吸気時に動かす部位が前胸部（C）か腹部（A），吸気の速さが速い（F）かゆっくり（S）の計4種類の呼吸練習を行わせ，呼吸練習時の胸腹部画像を MRI 装置（GE 社 SIGNA Architect）で動的に撮像．撮像スライスは右肺中央部を通る矢状面とした．撮像スライス上での最大呼気位 - 吸気位の横隔膜移動距離に対して，部位（C・A）と速さ（F･S）を2要因とした2元配置分散分析を行った．
【結果】横隔膜移動距離（C × F/C × S/A × F/A × S 74 ± 15/76 ± 12/82 ± 14/90 ± 13mm）に対して，部位と速さの交互作用は有意でなかったが，部位の主効果 [F（1,27）=27.26, p ＜ 0.01], 速さの主効果 [F（1,27）=6.17, p ＜ 0.05] は有意となり，横隔膜移動距離は C に比べ A で，F に比べ S で有意に延長した．
【結論】腹式呼吸に加え，ゆっくり吸うことも横隔膜運動の増幅に有効である．

OP-002
インターバルトレーニングにより歩行距離の延長が認められた特発性器質化肺炎の一症例

1）徳島文理大学　保健福祉学部　理学療法学科
2）医療法人倚山会田岡病院　リハビリテーション科
3）社会福祉法人カリヨン　れもん

○廣瀬　良平[1,2)]，細川　沙樹[2)]，福本　祐士[2)]，立石　広志[3)]

【はじめに】特発性器質化肺炎（以下 COP）に対する理学療法の機会を得た．歩行後の低酸素血症が問題であったが，背もたれ付き自転車エルゴメータを用いたインターバルトレーニング（以下 IT）を併用し歩行距離の延長が得られた．【症例】80代男性，BMI は17.5，病前 ADL 自立．X 月に前医で COP と診断．加療後に退院するも誤嚥性肺炎で再入院．リハビリテーション目的で X ＋2月に当院転院．【経過】初日に理学療法開始．バーセルインデックス（以下 BI）は65点．2日目に歩行練習を実施し10m で SpO2が86%（酸素2L）に低下．8日目に IT を導入．20w 負荷で2分間のペダリング運動を2セットから開始し運動時間を漸増．最終評価時（52日目）には連続歩行距離が100m に延長し負荷後の SpO2は97%（酸素1.5L）．BI は80点に向上し退院．【まとめ】COP 症例における歩行後の低酸素血症に対して IT を併用することは歩行距離の延長に繋がる可能性がある．

OP-003
完全側臥位法が有効であった嚥下機能障害を有する COPD の2症例

国立病院機構南京都病院
呼吸器疾患と神経難病のための呼吸ケアセンター

○坪井　知正

摂食時の完全側臥位法は，脳血管障害後の嚥下障害症例を中心に有効性が報告されている．完全側臥位法は，重力で飲食物が気管に入りやすい座位の弱点を緩和し，誤嚥のリスクを減らすとされている．演者は，2019年の内科学会総会で飛騨市民病院工藤浩先生の発表を聴講し，ローマ人が寝そべって飲食していた歴史も想起され，大変興味を持った．自施設でもすぐに導入したいと考えたが，COVID19パンデミックもあり，最近まで果たせないでいた．2024年から，佐藤敦夫前院長の助力もあり，リハ科の言語聴覚士の協力を得て，少しずつ症例を積み重ねてきている．COPD 等の呼吸器疾患症例でも，完全側臥位法を用いることで誤嚥性肺炎が減る等の良好な成績が得られている．そこで，より臨床現場に近い地方会で，具体的な報告を行い，多くの先生方に同法を試してもらいたいと考えている．

OP-004

特定看護師の介入と多職種連携により人工呼吸器から一時離脱に至った一例 ―呼吸不全を来したMMN疑いの症例―

滋賀医科大学医学部附属病院

○大鳥　洋之，今井　　毅，鳥本　真由，黄瀬　大輔

【背景】多巣性運動ニューロパチー（以下MMN）は四肢筋力低下を主体とし，呼吸障害を来すことは稀である．今回，COPD併存・横隔神経麻痺にて呼吸障害／人工呼吸器管理となった患者に対し，特定看護師の継続的介入と多職種連携により人工呼吸器から一時離脱できた症例を報告する．【症例】60歳代男性，MMN疑いで入院．IVIg後も改善なく横隔神経麻痺が進行し，挿管／気管切開に至った．その後，病棟で特定看護師が，主観情報やグラフィック等を踏まえ，細やかな呼吸器調整と離脱訓練を継続した．また，理学療法士と協働し積極的離床を実施し，14日後に30分の一時離脱ができた．さらに，多職種協議の上，COPD治療配合剤を導入し，離脱時間は最大80分に延長した．患者の運動機能は臥床状態から平行棒での歩行訓練ができるまで回復した．【まとめ】呼吸不全を来したMMN疑いの症例において，特定看護師と多職種による継続した関わりが呼吸・運動機能の回復に寄与した．

OP-005

振動メッシュネブライザー長期使用により加温加湿チャンバーが腐食，穿通した呼吸器インシデント２例の検討

1）兵庫県立尼崎総合医療センター　RST
2）同　呼吸器内科
3）同　臨床工学課
4）同　脳神経内科
5）同　リハビリテーション部
6）同　看護部

○岡崎　航也[1,2]，吉本　由衣[1,3]，元永　善大[1,3]，
幸地　宏樹[1,4]，小松　徹也[1,5]，鳥越　俊宏[1,6]，
藤澤　　匡[1,6]，田村　理恵[1,6]

【背景】振動メッシュネブライザー（VMN）を用いて吸入療法が行われた症例で，加温加湿チャンバーが腐食，穿通してチャンバー内の水が漏出する呼吸器インシデントを2例経験した．チャンバー腐食例の報告は散見されるが，穿通事例の報告例は少なく，原因分析と対応策とともに報告する．【症例】2例ともにハイフローセラピーで呼吸管理が行われていた気管切開患者で，加温加湿器入口部にAerogen Soloを装着してブロムヘキシン塩酸塩の定期吸入が行われていた．いずれも加温加湿器が，メーカー推奨の交換期限を超過して使用されており，吸入療法開始後それぞれ60日，17日でチャンバーの穿通，水の漏出が生じた．【結語】VMNでは呼吸器回路内に装置を組み込む特性上，過去に起こり得なかった呼吸器インシデントが発生し，対応が急務となっている．加温加湿器のメーカー推奨期間を遵守することは勿論であるが，使用薬剤に応じてもリスク評価・注意喚起を行う必要がある．

OP-006

RST監修による人工呼吸器装着患者への看護実践能力向上プログラム導入初年度の現状と課題

1）神戸大学医学部附属病院　看護部
2）同　がん国際医療・研究センター　看護室
3）同　臨床工学部
4）神戸大学大学院医学研究科　内科学講座　呼吸器内科分野

○北逵　孝和[1)]，根井　良政[1)]，三井由紀子[2)]，山岡　国春[1)]，
物袋　哲也[1)]，別府　聖子[1)]，柳生　知子[1)]，出嶋　由佳[1)]，
川本　祐輝[3)]，桂田　直子[4)]

【目的】人工呼吸器装着患者への看護実践能力向上を目指し，2024年7月より16テーマのeラーニングとICU実地研修を組み合わせた教育プログラムを導入したため，その現状と課題を明らかにする．【方法】2024年7月以降，9か月間の本プログラム受講者を対象とした．7項目の看護技術習得度の前後比較，および半構造化面接で得た研修の学びを帰納的に分析した．また，全体のeラーニング視聴回数を集計した．【結果】本プログラム受講者6名は，看護技術習得度の向上がみられ，肯定的な意識の芽生え，継続学習の必要性を実感していた．eラーニングは256名が計4062回視聴，テーマにより視聴回数に偏りがあった．【結論】知識と実践統合の場を合わせて提供した結果，看護技術習得度の向上と意識変容，学習意欲向上を認めた．一方，eラーニングのテーマ別視聴回数の偏りから，学習ニードに沿った内容の再検討が必要である．

OP-007

ニテダニブ導入患者の服薬継続を支える入院時の看護援助 ―服用日誌の活用と副作用対策を中心に―

1）地方独立行政法人大阪府立病院機構
大阪はびきの医療センター　看護部
2）同　薬剤部
3）同　呼吸器内科

○米田　　萌[1)]，村上由美子[1)]，鬼塚真紀子[1)]，竹川　幸恵[1)]，
和田　宜久[2)]，森下　　裕[3)]

【目的】ニテダニブ導入患者の服薬継続を目指し，副作用対策を中心とした援助内容を明らかにする．
【研究方法】1. 事例研究．2. 対象：60歳代女性，間質性肺炎でニテダニブ導入目的で入院．3. 研究方法：診療録からニンテダニブ服薬支援に関する看護師の関わりと患者の反応を抽出し支援内容と患者の変化を分析した．自施設の研究倫理委員会の承認を得た．
【結果・考察】服用日誌を用いて疾患や副作用の理解の促進，副作用時の対応の指導，ともに実践・評価などを行っていた．特に下痢に関して，フローチャートや便性状スケールを用いた説明により，患者が適切な対応を実践できたことで不安が軽減した．日誌を活用した支援は，副作用対策の共有化および患者のセルフマネジメントを促進し，服薬継続を支える有効な手段であったと考えられた．一方で，日誌の記録継続には負担感が伴い，支援体制やフォロー方法の工夫が課題である．

OP-008

奈良市ヘルスアップ事業（COPD 早期発見啓発事業）9年間の継続実施の成果

1）奈良市総合医療検査センター
2）奈良市健康医療部医療政策課
3）全国健康保険協会（協会けんぽ）奈良支部
4）森田内科循環器科クリニック
5）奈良県総合医療センター
6）済生会奈良病院
7）京都大学大学院　医学研究科・社会健康医学専攻
8）国立病院機構奈良医療センター
9）奈良県立医科大学　呼吸器内科学講座

○中川　寛子[1)]，堀江　真規[1)]，古屋　延子[1)]，谷口　英子[1)]，
岡本　晃幸[1)]，嶋崎　昌浩[1)]，北口　真帆[2)]，加藤　暁[3)]，
森田　隆一[4)]，伊藤　武文[5)]，佐々木義明[6)]，高橋　裕子[7)]，
玉置　伸二[8)]，室　繁郎[9)]

目的）奈良市では，地区医師会が国保（H28 ～），協会けんぽ（H30 ～）から委託を受け，COPD 早期発見を目的とする啓発事業を実施してきた．9年間にわたる事業実施の成果を報告する
対象）前年度の特定健康診査の問診から抽出した喫煙者・非喫煙者
方法）対象者に啓発パンフレットとアンケートを郵送し，回答結果を集計
結果）喫煙者における COPD-PS スコア基準該当者（4点以上）の平均は60歳以上で87.6％，60歳未満28.2％，非喫煙者の基準該当者は60歳以上で28.0％，60歳未満8.4％であった．
非喫煙者で身近に喫煙者が「いる」とした回答者のうち，「身近な喫煙者にパンフレットを見せようと思うか」の質問に「はい」の回答が平均56.0％あった．
考察・まとめ）喫煙の有無に関わらず，COPD の高リスク者には健診で呼吸機能検査が受診可能になる等，受診しやすい環境づくりが必要で，COPD 早期発見には喫煙者本人だけでなく，非喫煙者を含めた働きかけが重要であると考える．

OP-009

国立病院機構南京都病院「呼吸器疾患と神経難病のための呼吸ケアセンター」の活動内容について

1）国立病院機構南京都病院　呼吸器疾患と神経難病のための呼吸ケアセンター
2）同　呼吸器センター
3）同　リハビリテーション科
4）同　薬剤部
5）同　栄養科
6）同　看護部

○茆原　雄一[1,2)]，角　謙介[1,2)]，渡邊　俊介[3)]，
井下謙一郎[3)]，土井さおり[4)]，右野　久司[5)]，西田　憲二[6)]，
才田　智子[6)]，村井　紀子[6)]，坪井　知正[1,2)]

当院はこれまで慢性呼吸器疾患や神経筋疾患患者の診療を長年行ってきたが，さらに質の高い呼吸ケアの提供と次世代の呼吸ケアスタッフの育成を目的に2022年6月「呼吸器疾患と神経難病のための呼吸ケアセンター」を設立した．医師・看護師・リハビリテーション科・薬剤師・栄養士・臨床工学技士・医療ソーシャルワーカー・外来より構成され，1人の患者に多職種が連携して診療に当たっている．センター設立以降紹介患者数は徐々に増加し月平均10名程度，基礎疾患は慢性閉塞性肺疾患・間質性肺炎・非結核性抗酸菌症・神経筋疾患など多岐にわたっている．多職種で診療に当たるため情報共有やケアプランを明確にすることを目的にフォーマットを作成し，週に1回各々の部門が1週間の状況を入力し週1回のカンファレンスで使用し議論を深めている．当センターでの活動状況を報告する．

OP-010

国立病院機構南京都病院「呼吸器疾患と神経難病のための呼吸ケアセンター」次世代スペシャリスト育成の試み

1）国立病院機構南京都病院　呼吸器疾患と神経難病のための呼吸ケアセンター
2）同　呼吸器センター
3）同　リハビリテーション科
4）同　薬剤部
5）同　栄養科
6）同　看護部

○角　謙介[1,2)]，茆原　雄一[1,2)]，渡邊　俊介[1,3)]，
井下謙一郎[1,3)]，土井さおり[1,4)]，右野　久司[1,5)]，
西田　憲二[1,6)]，才田　智子[1,6)]，村井　紀子[1,6)]，
坪井　知正[1,2)]

当院は2022年6月「呼吸器疾患と神経難病のための呼吸ケアセンター」を設立した．
慢性呼吸器疾患や神経筋疾患患者のチーム医療による診療に加えて，次世代の呼吸ケアスペシャリスト育成に向けても力を注いできた．当センターで行っている若手医師育成プログラムとその実際につき報告する．
6か月の研修期間で，呼吸不全・睡眠呼吸障害・呼吸管理を要する神経難病の患者を10-20人程度，指導医（角・茆原・坪井）と一緒に担当する．適宜呼吸生理や呼吸管理について指導医より講義を行う．学問的に興味深い症例やデータなど，学会発表・論文作成を行う．
以上の基本方針で，当センター立ち上げ後3年間で，複数の病院から合計5人の研修を受け入れている．
将来呼吸管理を専門とする医師はもちろん，他分野が専門でも自信を持って呼吸管理を行える医師の育成を目指しており，今後もこの活動は継続していく所存である．

第106回日本呼吸器学会近畿地方会
第9回日本呼吸ケア・リハビリテーション学会近畿支部学会
協賛企業一覧

共催セミナー

小野薬品工業株式会社/ブリストル・マイヤーズ スクイブ株式会社
日本ベーリンガーインゲルハイム株式会社　ヤンセンファーマ株式会社
アストラゼネカ株式会社　インスメッド合同会社
サノフィ株式会社/リジェネロン・ジャパン株式会社
MSD株式会社　帝人ファーマ株式会社/帝人ヘルスケア株式会社
グラクソスミスクライン株式会社　株式会社星医療酸器/武蔵医研株式会社

企業展示

中外製薬株式会社　インスメッド合同会社
クラシエ薬品株式会社　フクダライフテック京滋株式会社
Fisher & Paykel HEALTHCARE株式会社　メドピア株式会社

広　告

インスメッド合同会社　旭化成ファーマ株式会社
サノフィ株式会社/リジェネロン・ジャパン株式会社　第一三共株式会社

2025年11月25日現在
敬称略・順不同