# 第 269 回日本呼吸器学会関東地方会
# プログラム・抄録集

**会　　長** 坂尾　誠一郎（国際医療福祉大学医学部呼吸器内科学）
**日　　時** 2026 年 5 月 9 日（土）
**開催方式** 現地開催　※ライブ配信は無し
**会　　場** 国際医療福祉大学 東京赤坂キャンパス
〒107-8402　東京都港区赤坂 4-1-26
**参 加 費** 1,000 円
【無料】医学生（大学院生除く）・初期研修医

交通案内図

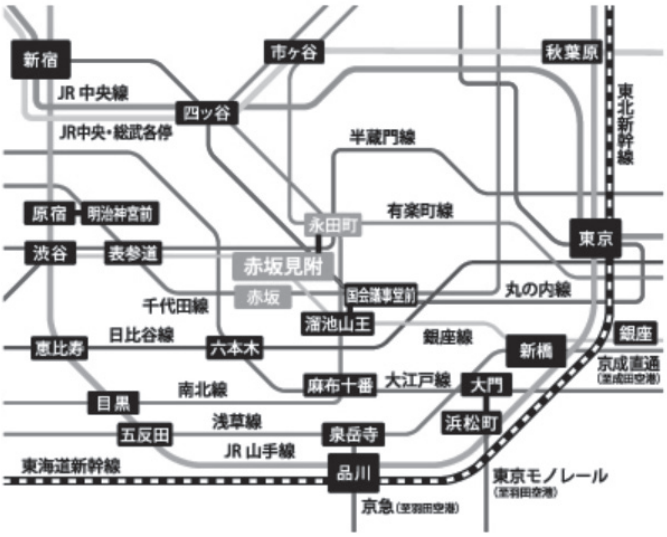


## アクセス：

東京メトロ銀座線・丸ノ内線「赤坂見附駅」A 出口より徒歩 3 分
東京メトロ有楽町線・半蔵門線・南北線「永田町駅」A 出口より徒歩 3 分
東京メトロ千代田線「赤坂駅」徒歩 8 分
東京メトロ銀座線・南北線「溜池山王駅」徒歩 12 分

## ◆参加受付

1. 本会は、現地会場（国際医療福祉大学 東京赤坂キャンパス）で開催いたします。ライブ配信（オンライン）はございません。
   ご参加には本会ホームページ（https://www.jrs.or.jp/shibu/kanto/no269/）からオンライン参加登録が必要です。参加登録および参加費のお支払いが完了した方に、支払完了メールをお送りいたします。
   ＜参加登録期間＞ 5 月 9 日（土）16 時 30 分まで
   当日、現地会場で参加受付も可能ですが、オンラインでの参加登録を推奨いたします。
   ＜参加受付時間＞ 5 月 9 日（土）9 時 30 分から 16 時 30 分まで
   演題の発表は、現地会場のみとなります（リモートでの発表はありません）。
   演題発表を行う方も、オンライン参加登録を必ず行ってください。
2. 参加費　1,000 円
   ただし、医学生（大学院生除く）と初期研修医は無料です。
   オンライン参加登録時に、医学生・初期研修医を証明できる書類（証明書、ネームプレートなど）をスキャンまたは撮影したデータ（JPEG・PDF など）のアップロードが必要となります。
   領収証は、参加費の決済が完了した後、オンライン参加登録ページからダウンロード（保存・印刷）してください。
3. 参加証明書
   現地会場でお渡しいたします（日本呼吸器学会員、非会員共通）。
4. 参加される方へ
   参加受付にてネームカード（兼参加証明書）をお渡ししますので、所属・氏名をご記入のうえ、会場内では必ずご着用ください。なお、ネームカード（兼参加証明書）の再発行はいたしませんのでご注意ください。また、日本呼吸器学会員で、オンライン参加登録を完了されている場合は、会員カードの提示は不要です。
5. 参加で取得できる単位
   ・日本呼吸器学会　呼吸器専門医　5 単位（筆頭演者　3 単位）
   ・日本呼吸ケア・リハビリテーション学会　呼吸ケア指導士　7 単位（筆頭演者　7 単位）
   ・3 学会合同呼吸療法認定士　20 単位
   ・ICD 制度協議会　5 単位（筆頭演者　2 単位）
6. 参加にあたっての注意事項
   ・抄録ならびにスライド・画像・動画等に関して、ビデオ撮影・録音・写真撮影（スクリーンショットを含む）は禁止いたします。
   ・参加登録後の取り消しは、お受けいたしかねます。お支払いされた参加費は理由の如何に関わらず返金いたしません。また、二重登録にご注意ください。

## ◆座長、演者の先生方へ

1. 座長紹介のアナウンスを行いますので、その後、セッションを開始してください。
2. 演者の紹介は所属と氏名のみとし、演題名は省略してください。
3. 発表 5 分、質問 2 分です。時間厳守でお願いいたします。

## ◆利益相反（COI）申告のお願い

日本呼吸器学会では、医学研究に関する発表演題での公明性を確保するため、筆頭演者および共同演者は COI（利益相反）申告書の提出が義務付けられます。COI 申告書の提出がない場合は受付できません。
申告方法は、1）演題登録画面での利益相反事項の入力、2）発表データでの利益相反事項の開示となります。

## ◆ PC 発表についてのご案内

・発表は、現地会場のみとなります（リモートでの発表はありません）。
・発表形式は PC 発表のみです。
・発表スライドの 2 枚目（タイトルスライドの次）に COI 状態を記載した画面を掲示してください（必須）。
・会場で使用するパソコンの OS およびアプリケーションは Windows11、Microsoft Office 365（PowerPoint）です。
・発表データは、USB メモリでご持参ください。PC の持ち込みはできません。
・Windows 標準フォントを使用してください。
・動画は必ず Windows Media Player 形式とし、データは作成した PC 以外で動作を確認してください。念のため、ご自身の PC もバックアップとしてご持参ください。
・発表予定時刻の 30 分前までにスライド受付をお済ませください。
・演台にはキーパッドとマウスをご用意しておりますので、ご自身で操作をお願いいたします。
・発表者ツールは使用できません。

## ◆医学生・初期研修医セッション　表彰式

5 月 9 日（土）16 時 50 分〜17 時 05 分　A 会場
医学生・初期研修医セッションの演題を対象に、優秀者を表彰いたします。
演者および指導医の方は、表彰式にご出席ください。
採点結果は後日、日本呼吸器学会ホームページにて発表いたします。
なお、優秀者は第 67 回日本呼吸器学会学術講演会企画「ことはじめ甲子園」でもご発表いただく予定です。詳細は、本会ホームページ（https://www.jrs.or.jp/shibu/kanto/no269/）をご確認ください。

## ◆その他注意事項

1. プログラム・抄録集は、本会ホームページ（https://www.jrs.or.jp/shibu/kanto/no269/）で閲覧（ダウンロード・印刷）が可能です（現地会場での配付はありません）。
2. 現地会場での掲示・印刷物の配布・ビデオ撮影等は、会長の許可が無い場合ご遠慮ください。
3. 発言は全て座長の指示に従い、必ず所属・氏名を述べてから簡潔に発言してください。
4. 会場内の呼び出しは、緊急でやむを得ない場合以外行いません。
5. 責任者は本会の会員に限ります。ただし、筆頭著者・共著者は非会員でも可とします。

## ◆発表演題等に関する個人情報の取り扱いについて

講演内容あるいはスライド等において、患者個人情報に抵触する可能性のある内容は、患者あるいはその代理人からインフォームド・コンセントを得たうえで、患者個人情報が特定されないよう十分留意して発表してください。不必要な年月日の記載は避ける、年齢表記は 40 歳代などとする、など十分にご配慮ください。個人情報が特定される発表は禁止します。

# 第 269 回日本呼吸器学会関東地方会　日程表

| | A 会場 | B 会場 | C 会場 |
|---|---|---|---|
| 10:00 | 開会式 10:00～10:05 | | |
| | セッションⅠ 10:05～10:33<br>感染性疾患1<br>1～4<br>座長：清水　秀文 | セッションⅤ 10:05～10:33<br>間質性肺疾患1<br>18～21<br>座長：田中　健介 | |
| 11:00 | 教育セミナーⅠ 10:40～11:30<br>重症喘息における病態多様性と治療選択<br>―TSLP 標的治療の新たな位置付け―<br>演者：加畑　宏樹<br>座長：鈴木　拓児<br>共催：アストラゼネカ株式会社 | 教育セミナーⅡ 10:40～11:30<br>NSCLCにおけるPFS、<br>OSの意味とALK一次治療を考える<br>演者：齋藤　　合<br>座長：多田　裕司<br>共催：中外製薬株式会社 | |
| 12:00 | セッションⅡ 11:35～12:03<br>感染性疾患2<br>5～8<br>座長：黛　　康夫 | セッションⅥ 11:35～12:03<br>間質性肺疾患2<br>22～25<br>座長：望月　太一 | |
| | | ランチョンセミナーⅠ 12:10～13:00<br>これからのPAH治療戦略<br>～病態機序に迫るエアウィンへの期待～<br>演者：伊波　　巧<br>座長：坂尾誠一郎<br>共催：MSD株式会社 | ランチョンセミナーⅡ 12:10～13:00<br>肺非結核性抗酸菌症における治療の実際<br>―当院の症例を通じて―<br>演者：岡谷　　匡<br>座長：坂巻　文雄<br>共催：インスメッド合同会社 |
| 13:00 | セッションⅢ 13:05～13:33<br>気管支鏡<br>9～12<br>座長：寺田　二郎 | セッションⅦ 13:05～13:33<br>腫瘍性疾患1<br>26～29<br>座長：北村　淳史 | |
| 14:00 | 医学生・初期研修医セッションⅠ 13:38～14:06<br>感染・気道疾患<br>研1～研4<br>座長：佐々木篤志 | 医学生・初期研修医セッションⅢ 13:38～14:06<br>間質性肺疾患<br>研9～研12<br>座長：東海林寛樹 | |
| | 医学生・初期研修医セッションⅡ 14:11～14:39<br>希少疾患<br>研5～研8<br>座長：永田　　淳 | 医学生・初期研修医セッションⅣ 14:11～14:39<br>腫瘍性疾患<br>研13～研16<br>座長：鹿野　幸平 | |
| 15:00 | | コーヒーブレイクセミナーⅠ 14:45～15:35<br>間質性肺疾患に伴うPHの病態と<br>治療戦略<br>演者：長岡鉄太郎<br>座長：田邉　信宏<br>共催：日本ベーリンガーインゲルハイム株式会社 | コーヒーブレイクセミナーⅡ 14:45～15:35<br>EGFR 遺伝子変異陽性肺癌における初回治療<br>のパラダイムシフト～単剤から併用治療へ～<br>演者：泉　　大樹<br>座長：宿谷　威仁<br>共催:Johnson＆Johnson（ヤンセンファーマ株式会社） |
| 16:00 | 若手向け教育セッション 15:40～16:10<br>患者利益を最大化する気管支鏡診療を目指<br>して～ 10 年目呼吸器内科医の取り組み～<br>演者：平間隆太郎　　座長：川﨑　　剛 | セッションⅧ 15:40～16:08<br>腫瘍性疾患2<br>30～33<br>座長：野本　正幸 | |
| | セッションⅣ 16:15～16:50<br>希少疾患1<br>13～17<br>座長：杉浦　寿彦 | セッションⅨ 16:15～16:50<br>希少疾患2<br>34～37<br>座長：梅田　　啓 | |
| 17:00 | 医学生・初期研修医<br>セッション表彰式・閉会式 16:50～17:05 | | |

# A 会場

## セッションⅠ　感染性疾患 1　10：05〜10：33

座長　清水秀文（JCHO 東京新宿メディカルセンター呼吸器内科）

### 1. 外科的手術が困難な難治性膿胸に対する炭酸水素ナトリウム胸腔内投与の安全性および有効性の検討

成田赤十字病院呼吸器内科

○勝山恵太（かつやま けいた）、竹下友一郎、河野励哉、土橋考介、南波健介、鈴木友里、
安部光洋、寺田二郎

手術困難な難治性膿胸に対しては線維素溶解療法としてウロキナーゼ胸腔内投与が行われてきたが、供給停止に伴い代替薬が求められている。近年、炭酸水素ナトリウム胸腔内投与の有用性が報告されており、当院では 2024 年度以降、倫理委員会承認のもと難治性膿胸に対して炭酸水素ナトリウム胸腔内投与を実施してきた。今回我々が経験した 10 例について検討し、得られた知見について報告する。

### 2. アゾール系薬耐性の菌種を含む複数の *Aspergillus* 種が同定された COPD 合併肺アスペルギルス症の一例

君津中央病院呼吸器内科[1]、千葉大学真菌医学研究センター[2]、
千葉大学大学院医学研究院呼吸器内科学[3]、千葉大学大学院医学研究院医学教育学[4]

○宮崎　奏（みやざき　かなで）[1]、鈴木詢也[1]、堂脇崇弘[1]、小柳　悠[1]、鈴木健一[1]、渡邉　哲[2]、
亀井克彦[2]、笠井　大[3,4]、漆原崇司[1]

67 歳男性。抗菌薬不応の浸潤影にて受診した。胸部 CT では気腫を背景とした浸潤影を認め、アスペルギルス抗原陽性であった。喀痰培養からはアゾール系薬耐性の *A. tubingensis* が検出された。訪問診療を併用し MCFG で治療したが、9 ヶ月後に浸潤影が再増悪した。喀痰培養の再検にて *A. fumigatus* が検出され、VRCZ に変更したところ奏功した。肺アスペルギルス症の治療における菌種同定や薬剤感受性試験の重要性が示唆された。

### 3. 免疫正常者の嚢胞性肺病変内に Microascus gracilis が検出された 1 例

国立国際医療センター呼吸器内科

○志村征哉（しむら　せいや）、石田あかね、西村直樹、草場勇作、辻本佳恵、橋本理生、
鈴木　学、高崎　仁、軒原　浩、泉　信有、放生雅章

症例は既往のない 53 歳女性。咳嗽精査目的に撮像した胸部 CT で右上葉に石灰化を伴う薄壁空洞性病変と内部の液貯留を指摘された。血清学的検査で診断に至らず、診断目的に右上葉切除術を実施した。病理では嚢胞内に多数の真菌菌糸を認め、培養および病理検体の遺伝子解析により Microascus gracilis を同定した。同真菌は免疫不全患者で侵襲性感染を起こす稀な真菌であり、免疫正常者の肺病変から検出された報告は過去になく、報告する。

**4.　イサブコナゾニウム硫酸塩が著効した慢性進行性肺アスペルギルス症の一例**

新百合ヶ丘総合病院呼吸器内科

○山本祥暉（やまもと よしき）、中嶌賢尚、内海健太、青山　梓、赤司俊介、寺田友子、
島田絢子、永井厚志

73 歳男性。肺腺癌術後および COPD を背景に、息切れと体重減少を主訴に受診。抗菌薬治療で改善と再燃を繰り返す肺炎を認め、入院後の精査で慢性進行性肺アスペルギルス症と診断した。ボリコナゾール投与で増悪したが、イサブコナゾニウム硫酸塩へ変更後、臨床所見や全身状態は改善した。肺癌術後や気腫性変化を有する難治性肺炎では本症を念頭に置き、耐性株を考慮した治療選択が重要である。

## 教育セミナーⅠ　10：40〜11：30

**座長　鈴木拓児（千葉大学大学院医学研究院呼吸器内科学）**

### 「重症喘息における病態多様性と治療選択―TSLP 標的治療の新たな位置付け―」

**演者：加畑宏樹（慶應義塾大学医学部呼吸器内科）**

重症喘息は多様性を有し、その背景には慢性炎症や気道リモデリングといった基盤病態に加え、環境要因や併存疾患など treatable traits に代表される複数の因子が複合的に関与している。これまでの生物学的製剤は、主に IgE や IL-5、IL-4/13 といった特定の炎症経路を標的とし、一部の喘息患者に高い効果を示す一方、治療反応性には差があるため、バイオマーカーに基づく患者選別が重要であった。

気道上皮由来サイトカインである TSLP は、自然免疫と獲得免疫の双方を制御する上流因子として注目されている。抗 TSLP 抗体であるテゼスパイアは、この上流経路を標的とすることで、従来の生物学的製剤の標的であった IgE、IL-5、IL-4/13 などの下流経路に広く影響し、気道過敏性や上皮障害を含む病態にも作用する可能性を有している。

本講演では、重症喘息の病態を「基盤病態」と「treatable traits」の視点から再整理し、生物学的製剤に求められる役割について喘息治療全体を俯瞰した観点から考察する。さらに、treatable traits の一つである鼻茸を伴う慢性副鼻腔炎（CRSwNP）に関する最新のエビデンスを踏まえ、抗 TSLP 抗体の実臨床における位置付けについて議論する。

共催：アストラゼネカ株式会社

## セッションⅡ　感染性疾患 2　11：35〜12：03

**座長　黨　康夫（国際医療福祉大学医学部呼吸器内科学）**

**5.　CT ガイド下生検による結核のパラドキシカル・リアクションと結核性リンパ節炎の鑑別を要した一例**

横須賀共済病院

○石川氷介（いしかわひょうすけ）、夏目一郎、富永慎一郎、安田武洋、梶江晋平、安井　渉、
金子侑平、坂下博之

症例は 20 歳女性。健診発見の縦隔腫瘤にて X 年 12 月当科紹介。喀痰培養より肺結核と診断し、X+1 年 1 月より HREZ、X+1 年 3 月より HR にて加療した。縦隔腫瘤は一旦縮小した後 7 月に再増大認め、8 月に CT ガイド下生検施行した。肉芽腫性炎症の所見で組織培養陰性確認し 9 月 30 日治療終了した。CT ガイド下生検で結核の paradoxical reaction の診断を行い鑑別に難渋したため報告する。

## 6. 肺血栓塞栓症を合併した播種性 bacillus Calmette-Guerin（BCG）感染症の 1 例

埼玉循環器・呼吸器病センター

○田川（たがわ）　健（けん）、磯野泰輔、柳原啓輝、小田島丘人、西田　隆、小林洋一、
石黒　卓、鍵山奈保、倉島一喜

70 歳男性。膀胱癌への BCG 膀胱内注入療法中に発熱があり前医を受診した。肝・腎障害のため入院も、呼吸不全の進行、血圧低下のため人工呼吸管理を開始し当院へ転院した。肺野のびまん性すりガラス影、両側肺動脈区域枝の造影欠損、喀痰より Mycobacterium bovis を検出した。抗凝固薬、ステロイド、抗結核薬を併用したところ改善した。播種性 BCG 感染症に肺血栓塞栓症が合併し、重症呼吸不全に至ったと考えられた 1 例であり報告する。

## 7. 難治性肺 MAC 症に対する ALIS を早期併用した 2 症例と導入クリニカルパスの運用経験

千葉北総病院呼吸器内科[1]、千葉北総病院薬剤部[2]

○石橋祐輔（いしばしゆうすけ）[1]、青山純一[1]、山口里帆[1]、菅原崇広[1]、比嘉克行[1]、勝田　恵[2]、
岡野哲也[1]

難治性肺 MAC 症に早期に ALIS を併用し培養陰性化を得た 2 症例を報告する。いずれも空洞形成前に導入した。ALIS は有効な治療選択肢である一方、手技習得や副作用対応など導入障壁が存在する。当院では 2 泊 3 日のクリニカルパスを構築し、多職種介入により手技指導を標準化した。パス運用は地域医療圏における ALIS 導入の円滑化に寄与していると考えられた。

## 8. 胸腺腫術後の繰り返す感染によって診断に至った Good 症候群の一例

東京女子医科大学医学部呼吸器内科学講座

○久保美樹（くぼ　みき）、堀江宥太郎、上田武蔵、塩田悠乃、赤羽朋博、近藤光子、
多賀谷悦子

症例は 72 歳女性、主訴は発熱、倦怠感。2019 年に胸腺腫摘出術を施行後、感冒症状を繰り返すようになった。胸部 CT で左肺にびまん性スリガラス陰影を認め、気管支鏡検査の結果から間質性肺炎と判断した。ステロイド投与を開始したが、その後に血清 γ グロブリンの異常低値が判明し胸腺腫に合併する低 γ グロブリン血症（Good 症候群）の診断に至った。胸腺腫術後に易感染性が顕在化した Good 症候群は稀であり報告する。

# セッションⅢ　気管支鏡　13：05〜13：33

**座長　寺田二郎（日本赤十字社成田赤十字病院呼吸器内科）**

## 9. 気管支動脈内留置コイルが遠隔期に気管支壁を穿通して気管内に migration しこれを気管支鏡にて回収した一例

千葉大学大学院医学研究院呼吸器内科学[1]、千葉大学大学院医学研究院呼吸器病態外科学[2]

○杉浦寿彦（すぎうらとしひこ）[1]、稲毛輝長[2]、佐久間俊紀[1]、緑川遥介[1]、平間隆太郎[1]、鈴木秀海[2]、
鈴木拓児[1]

症例は 40 歳代女性。X − 6 年に右気管支動脈瘤に対し近位側気管支動脈へのコイル塞栓術を施行し、X − 5 年の造影 MRI で瘤および血管拡張は消失した。X 年に咳嗽と前胸部違和感で受診し、胸部 X 線で留置コイルの一部が右主気管支から気管内へ migration していることを認めた。軟性気管支鏡下にコイルを切断・回収し、合併症なく経過した。低侵襲な Bail-out 手技として有用と考え報告する。

## 10. 肺葉切除後の残存肺に生じた難治性気胸に対して全気管支にEWSを留置した一例

神奈川県立循環器呼吸器病センター

○高畑友莉菜（たかはた　ゆりな）、馬場智尚、荒牧宏江、神澤暁弘、酒寄雅史、織田恒幸、小倉高志

肺癌と気腫合併間質性肺炎を有する70代男性。左肺下葉扁平上皮癌に対して下葉切除術、右肺上葉扁平上皮癌に対して部分切除術の既往あり。X年1月に左III度気胸を発症。ドレナージで改善せず、るい痩、気腫合併間質性肺炎、低肺機能などから外科的瘻孔閉鎖は高リスクと判断。第6病日よりEWSによる気管支瘻孔閉鎖術を4回施行し、左上葉気管支を全閉塞してリーク停止、第39病日にドレーン抜去となった。

## 11. 気管支鏡下末梢肺生検中に大量出血を来たし、人工呼吸管理を要した一例

船橋市立医療センター呼吸器内科

○鹿野幸平（しかの　こうへい）、清宮綾夏、吉田直樹、小松洋介、藤田哲雄、天野寛之、中村　純、中村祐之

症例は78歳男性、左上葉末梢腫瘤の精査目的に気管支鏡検査を施行した。常用中のリクシアナを休薬の上、ガイドシース併用下に生検を複数回実施したが、検査中に大量出血を来たしたため、気管挿管・人工呼吸管理を行った。集学的治療により一時的に全身状態は改善したものの、その後感染を反復し、最終的に腎不全のために死亡した。気管支鏡施行時の出血リスク評価および検査の適応判断の重要性について考察し報告する。

## 12. 気道圧排性の肺腫瘤性病変に対して、高流量酸素カニュラ（HFNC）併用下にてEBUS-TBNAを安全に実施できた一例

川崎市立川崎病院総合内科[1]、川崎市立川崎病院呼吸器内科[2]、川崎市立川崎病院呼吸器外科[3]

○土屋了介（つちやりょうすけ）[1]、前田千恵子[1]、綿貫雄介[1]、秋山勇人[2]、杉原　快[2]、大塚健悟[2]、扇野圭子[2]、大森奈緒[2]、岩丸有史[3]、安藤　孝[1]

症例76歳女性。CT画像にて、気管分岐部から右背側にかけて気道を圧排する5cmの肺腫瘤を認め、当院に紹介された。初回気管支鏡検査では、SpO2低下に対する一時的な気管挿管を要し、検査中断した。7日後にHFNC併用下で再試行し、SpO2低下を伴うことなくEBUS－TBNAを完遂し、扁平上皮癌の診断に至った。HFNCは気道圧排性の病変を伴う際の気管支鏡検査において、低酸素血症の回避に有用となり得る。

# 医学生・初期研修医セッションⅠ　感染・気道疾患　13：38～14：06

**座長　佐々木篤志（千葉大学未来粘膜ワクチン研究開発シナジー拠点）**

## 研1.　自宅浴槽水の再加熱・再利用で感染したレジオネラ肺炎の1例

南長野医療センター篠ノ井総合病院呼吸器内科

○徳永友理子（とくなが　ゆりこ）、矢崎達也、堀内俊道、松尾明美

症例は60代男性。発熱、倦怠感があり近医で尿路感染症と診断されたが改善なく当院に紹介された。胸部X線で左上肺野に浸潤影を認めた。公衆浴場の使用歴は認めなかったが、自宅浴槽水の再加熱・再利用をしていることが判明した。Flumefreddoスコア4点、宮下スコア6点であり、尿中レジオネラ抗原検査を施行し、レジオネラ肺炎と診断した。LVFXを10日間行い改善した。住宅内の水環境においても感染源になりうるため注意が必要である。

## 研 2.　気管支喘息の治療中にアレルギー性気管支肺真菌症（ABPM）と肺真菌球症を併発した一例

藤沢市民病院呼吸器内科

○杉浦由奈（すぎうら ゆうな）、福田信彦、尾島暢彦、高岸拓臣、徳永貴子、若林　綾、
草野暢子、杉本栄康、西川正憲

40 歳代女性。4 年前から気管支喘息に対する高用量 ICS/LABA/LAMA 吸入で、コントロール良好だった。3 週間持続する咳嗽を契機に撮像された胸部単純 CT で多発空洞病変を認めた。肺切除検体から DNA 検査で *A. fumigatus* が検出され肺真菌症と診断し、ABPM の診断基準を満たした。ボリコナゾールが投与され、症状と病変が改善した。高用量 ICS 使用中の気管支喘息に ABPM と肺真菌症が併発し、抗真菌薬で改善を認めた症例を経験したので報告する。

## 研 3.　メチシリン耐性黄色ブドウ球菌による膿胸の一例

JCHO 東京新宿メディカルセンター

○江守百合（えもり　ゆり）、岸川大介、仲村理佳子、野田健斗、柳澤麻子、小島　弘、
清水秀文

49 歳女性。感冒後に左前胸腹部痛が出現し、左下葉に壊死性肺炎と被包化胸水を伴う膿胸を疑い入院。スルバクタム・アンピシリンで治療開始後、喀痰と胸水培養よりメチシリン耐性黄色ブドウ球菌（MRSA）が検出されバンコマイシンへ変更、速やかに改善。薬剤性好中球減少を認めリネゾリド内服へ切り替え、軽快。本株は PVL 陽性 MRSA の ΨUSA300 であり、臨床経過や無菌部位の培養結果を統合し、抗 MRSA 薬使用を検討すべきである。

## 研 4.　喫煙歴・受動喫煙歴がなく、農薬長期暴露により発症したと考えられた COPD 患者の一例

国際医療福祉大学医学部呼吸器内科学[1]、獨協医科大学埼玉医療センター臨床検査部[2]

○山口　穂（やまぐち　みのり）[1]、黨　康夫[1]、川村倫生[1]、木内　達[1]、岡谷　匡[1]、眞田喬行[1]、
多田裕司[1]、黨　雅子[2]、坂尾誠一郎[1]

70 歳代男性。当科初診時、GOLD ステージ 1 の COPD であった。先天的呼吸器疾患の家族歴はなく、喫煙を含め COPD の原因となりえる物質の長期暴露が農薬以外存在し得ず、農薬長期暴露による COPD と診断した。ICS/LAMA/LABA を導入したが、肺機能低下に比して臨床症状に乏しく、通常とは異なる表現型を呈していた。農薬暴露による COPD 発症の報告は少なく、文献的考察とともに報告する。

# 医学生・初期研修医セッションⅡ　希少疾患　14：11〜14：39

**座長　永田　淳（千葉県済生会習志野病院呼吸器内科）**

## 研 5.　好酸球性肺炎とサルコイドーシスの併発を認めた 1 例

千葉市立青葉病院[1]、千葉市立青葉病院呼吸器内科[2]、千葉大学医学部附属病院呼吸器内科[3]

○海賀悠心（かいが ゆうしん）[1]、松浦有紀子[2]、河井彬弘[2]、佐藤　峻[3]、内藤　亮[3]、永吉　優[2]、
瀧口恭男[2]

症例は 43 歳女性。アトピー性皮膚炎、気管支喘息に対して加療中に咳嗽の悪化あり、胸部 CT で肺門縦隔リンパ節の腫大と両肺に多発浸潤影を認めた。気管支鏡検査を施行し、気管支肺胞洗浄液では好酸球の増多を認めたが、肺生検ではサルコイドーシスに矛盾しない所見であった。全身ステロイド投与により自覚症状と画像所見の改善を得た。好酸球性肺炎とサルコイドーシスの併発は稀であり、文献的考察を加えて報告する。

## 研 6.　乳癌に対する放射線治療後 12 年を経て発症した二次性胸膜肉腫の一例

日本大学医学部附属板橋病院臨床研修センター[1]、日本大学医学部附属板橋病院呼吸器内科[2]、
日本大学医学部附属板橋病院病理診断科[3]

ひらた　くにお
○平田晋朗[1,2]、宮本一平[2]、友田英里[1,2]、長谷川集[2]、田中良麿[2]、黒澤雄介[2]、
谷野智将[3]、松城尚憲[3]、大荷澄江[3]、山田志保[2]、中川喜子[2]、清水哲男[2]、
權　寧博[2]

64 歳女性。52 歳時に同時両側乳癌（pT1aN0M0、Stage IA）に対し乳房部分切除術を施行した。断端陽性のため残存乳房に対して術後放射線治療（60Gy/30Fr）を行い、12 年間再発なく経過した。64 歳時に呼吸困難を主訴に受診し、胸部 CT で左大量胸水、石灰化を伴う左胸膜肥厚を認め、経皮胸膜生検により肉腫と診断した。放射線治療後二次性肉腫は 0.03 ∽ 0.2％と稀で、診断困難かつ進行が早く予後不良とされる。文献的考察を加え報告する。

## 研 7.　膵仮性嚢胞破綻による膵管胸腔瘻を伴った膵性胸水の一例

JCHO 東京山手メディカルセンター呼吸器内科[1]、東京都健康長寿医療センター呼吸器内科[2]

きしかわ　たつや
○岸川竜也[1]、井窪祐美子[1]、鈴木　琳[1]、高垣菜々子[1]、岩本真一[1,2]、小堀朋子[1]、
東海林寛樹[1]、笠井昭吾[1]、大河内康実[1]

症例は慢性膵炎の既往がある 59 歳男性で、慢性咳嗽の精査目的に初診した。胸部単純 CT で左胸水を認め、胸水アミラーゼが高値のため膵性胸水を疑った。造影 CT と MRCP で膵仮性嚢胞から左胸腔内に連続する瘻孔を認め、膵管胸腔瘻と診断した。禁食のうえ胸腔ドレナージと内視鏡的経鼻膵管ドレナージを行い改善が得られた。膵性胸水は稀であるが原因不明胸水の鑑別として重要であり、診断過程を示す一例として報告する。

## 研 8.　片側肺動脈閉鎖症に伴う側副血行路による喀血を呈した 1 例

東海大学医学部内科学系呼吸器内科学

いけたに　ゆりか
○池谷優理佳、後田美香、友松克允、魚谷宏樹、片山珠緒、月本一秀、
大高道康、山崎　海、田中　淳、端山直樹、伊藤洋子、小熊　剛、
浅野浩一郎

心室中隔欠損症手術歴のある 55 歳男性。数日前より血痰を認め、当院に紹介。胸部レントゲンで右肺容積減少、胸部 CT で右肺動脈閉鎖および複数の側副血行路の発達を認め、片側肺動脈閉鎖症に伴う喀血と診断した。喀血量の増加のため、右気管支動脈塞栓術を行なうも、3 日後に再喀血を認め、右肋間動脈塞栓術を行い、その後は再喀血なく経過した。片側肺動脈閉鎖症は、稀な血管奇形であり、文献的考察を加え報告する。

## 若手向け教育セッション　15：40〜16：10

座長　川﨑　剛（千葉大学大学院医学研究院呼吸器内科学）

### 「患者利益を最大化する気管支鏡診療を目指して〜10 年目呼吸器内科医の取り組み〜」

演者：平間隆太郎（千葉大学大学院医学研究院呼吸器内科学）

気管支鏡は呼吸器疾患診療において、診断、病期評価、治療方針の決定・変更を支える重要な手技である。一方で、手技自体の習得に比して、「どの症例に、どのタイミングで、どの生検手技を選択し、それらをどのように患者に説明するか」という臨床的課題について、若手医師が体系的に学ぶ機会は多くない。

本講演では、びまん性肺疾患に対するクライオ肺生検と、肺癌に対する系統的リンパ節ステージングという 2 つの手技を通じて、前述の課題を整理する。クライオ肺生検では、生検検体から得られる情報とその限界、診療経過のなかで実施するタイミング、再生検の考え方、さらに患者への説明と同意取得について述べる。系統的リンパ節ステージングでは、TNM 分類第 9 版を踏まえてその実際を提示し、N 因子を適切に評価する重要性を示す。さらに、症例を通じてリンパ節評価と末梢生検の優先順位や、不十分な病期評価が不適切な治療導入につながりうることを述べる。

これらの手技は一般的な気管支鏡検査以上に安全管理を要し、安全に遂行されて初めて患者利益の最大化が実現される。当科では気管支鏡検査中の急変を想定した定期的なシミュレーションに加え、実際の急変事例の振り返りを看護師・臨床工学技士とともに行っている。その実際を紹介しながら、若手医師が担うべき安全文化の醸成と多職種連携について概説する。

## セッションⅣ　希少疾患 1　16：15〜16：50

座長　杉浦寿彦（千葉大学大学院医学研究院呼吸器内科学）

### 13. Klippel Trenaunay Weber 症候群に合併した慢性血栓塞栓性肺高血圧症にバルーン肺動脈形成術が著効した 1 例

千葉県済生会習志野病院呼吸器内科[1]、千葉県済生会習志野病院肺高血圧センター[2]、
千葉大学大学院医学研究院呼吸器内科学[3]、神戸大学循環器内科[4]

○中山浩希（なかやま ひろき）[1,2]、永田　淳[1,2,3]、平岡佑規[1,2]、今井　俊[1,2]、谷口　悠[4]、須田理香[1,2,3]、
杉浦寿彦[1,2,3]、家里　憲[1]、黒田文伸[1]、田邉信宏[1,2,3]

Klippel Trenaunay Weber 症候群（KTWS）を有する 56 歳女性。呼吸困難を契機に肺動脈血栓塞栓症と診断され抗凝固療法を開始し、右心カテーテル検査で慢性血栓塞栓性肺高血圧症（CTEPH）と診断した。バルーン肺動脈形成術（BPA）を施行し平均肺動脈圧は顕著に改善した。KTWS に合併する CTEPH に対して BPA を施行した既報は少なく、肺血行動態が正常近くまで改善したものは本症例が初であり報告する。（第 249 回本学術集会と同一例の経過報告）

## 14. 段階的肺血管拡張療法により片肺移植適応が再検討可能となった肺高血圧症合併間質性肺炎の一例

千葉大学大学院医学研究院呼吸器内科学[1]、千葉大学大学院医学研究院呼吸器外科学[2]

○生嶋　光[1]、山本慶子[1]、川崎　剛[1]、村井優志[1]、内藤　亮[1]、杉浦寿彦[1]、
重田文子[1]、鈴木秀海[2]、鈴木拓児[1]

58 歳男性。進行性の特発性非特異性間質性肺炎を呈し肺移植適応が検討されていたが、右心カテーテル検査で平均肺動脈圧（mPAP）41mmHg の肺高血圧を認め、片肺移植は困難と判断された。しかし、シルデナフィル開始後、右心カテーテル下でのトレプロスチニル吸入にて mPAP29mmHg へ低下し、片肺移植適応が再検討された。段階的肺血管拡張療法は、肺高血圧症合併間質性肺炎への片肺移植の適応可能性を高め得る。

## 15. 集学的治療により救命し得た、高安動脈炎による重症肺動脈狭窄・肺高血圧症の 1 例

千葉大学大学院医学研究院呼吸器内科学[1]、千葉大学大学院医学研究院アレルギー・臨床免疫学[2]、
国際医療福祉大学成田病院心臓血管外科[3]

○緑川遥介[1]、佐久間俊紀[1]、内藤　亮[1]、松田朋生[2]、古田俊介[2]、石田敬一[3]、
山本慶子[1]、杉浦寿彦[1]、重田文子[1]、鈴木拓児[1]

症例は 20 代女性。X-1 年 12 月から労作時呼吸困難を自覚。X 年 3 月に前医受診し、経胸壁心臓超音波検査で重度の肺高血圧症を疑われ、加えて造影 CT で左右の肺動脈の狭窄・途絶を認めたため精査加療目的に当院に緊急搬送となった。膠原病科と連携しステロイド・IL-6 阻害薬による免疫抑制療法を開始。入院下で安静を保ったまま専門の心臓血管外科医と連携し、2 か月後に右肺動脈バイパス術を行った。既報を踏まえ報告する。

## 16. 気管支喘息発作と思われた運動誘発性肺胞出血の一例

社会医療法人さいたま市民医療センター

○黒須小百合、林　伸好、湯澤　基、中谷大輔、松本建志

生来健康な 38 歳男性がフルマラソン中に咳嗽及び呼吸困難を呈し、気管支喘息発作として救急搬送された。胸部 CT で両側肺に多発する斑状のすりガラス影を認め、BAL 検査では徐々に濃くなる血性の洗浄液を回収し、TBLB で肺胞出血と診断した。安静のみで速やかに改善し再発なく経過した。フルマラソンを契機に発症し、気管支鏡で確定診断できた運動誘発性肺胞出血の一例として報告する。

## 17. 肥満低換気症候群が鑑別となった COPD-OSA overlap 症候群の一例

国際医療福祉大学成田病院呼吸器内科

○小林優香理、眞田喬行、木内　達、川村倫生、岡谷　匡、多田裕司、
黨　康夫、坂尾誠一郎

高度肥満、糖尿病の併存症がある 70 代男性。前医受診中に緩徐な意識障害を認め当院に救急搬送された。肺炎契機の心不全及び CO2 ナルコーシスと診断し、人工呼吸管理を開始した。人工呼吸管理離脱後、PaCO2 が高値を推移し、NPPV 管理が必要となった。肥満低換気症候群を鑑別に経皮 CO2 モニタリング、PSG 検査等を行い、COPD-OSA overlap 症候群の診断に至った。本疾患は各疾患単独と比較し予後不良で、NPPV が予後を改善するとされる。

## B 会場

### セッションⅤ　間質性肺疾患 1　10：05〜10：33

座長　田中健介（JR 東京総合病院呼吸器内科）

**18. 脳死肺移植待機中の胸膜肺実質線維弾性症患者における扁平胸郭の意義**

東京大学医学部附属病院呼吸器外科[1]、九州大学大学院消化器・総合外科[2]、
東京大学医学部附属病院呼吸器内科[3]

○豊川剛二（とよかわ ごうじ）[1,2]、山口美保[3]、山谷昂史[1]、赤嶺貴紀[1,2]、平石尚久[1]、川島光明[1]、
此枝千尋[1]、佐藤雅昭[1]

胸膜肺実質線維弾性症（PPFE）における扁平胸郭の肺移植待機中死亡への影響は明らかでない。36 人の PPFE 登録例を後方視的に解析した。胸郭扁平度は前後径と横径の比（APDT/TDT）で定量化した。APDT/TDT 低値群（25 例［69.4％］）は高値群（11 例［30.6％］）と比して 6 分間歩行距離が有意に短かった（P＜0.01）。APDT/TDT 低値群は登録後の生存が有意に短かった（P=0.01）。扁平胸郭は PPFE において脳死肺移植待機中死亡の予後予測因子となり得る。

**19. 若年で間質性肺炎の急性増悪を発症したことが診断の端緒となった Werner 症候群の 1 例**

君津中央病院呼吸器内科[1]、君津中央病院糖尿病・内分泌・代謝内科[2]、
千葉大学大学院医学研究院呼吸器内科学[3]、千葉大学大学院医学研究院医学教育学[4]

○鈴木詢也（すずき じゅんや）[1]、鈴木健一[1]、宮崎　奏[1]、堂脇崇弘[1]、小柳　悠[1]、林　佐保[2]、
石橋亮一[2]、笠井　大[1,3,4]、漆原崇司[1]

喫煙歴のある 49 歳男性。1 年前からの呼吸困難が増悪し当科を受診した。白内障術後、糖尿病・脂質異常症、皮膚潰瘍も合併していた。画像所見は傍隔壁型肺気腫に UIP pattern が併存し線維化が目立った。WRN 遺伝子変異が陽性、上記徴候を併せて Werner 症候群に合併する間質性肺炎の診断に至った。Werner 症候群においてテロメアの短縮が組織の線維化の一因であり、年齢に見合わない臨床経過の間質性肺炎では本疾患も考慮すべきである。

**20. 鳥関連過敏性肺炎が疑われた 2 症例**

国際医療福祉大学三田病院[1]、医療法人財団良風会ちびき病院[2]、国際医療福祉大学成田病院[3]

○上田竜大（うえだ りゅうた）[1]、古庄菜穂[1]、望月太一[1]、桑野和善[1]、間瀬　豊[2]、坂尾誠一郎[3]

鳥関連過敏性肺炎は問診によって疑うことが重要である。画像検査、鳥特異的 IgG 抗体測定や気管支鏡検査を行ない総合的に診断する。今回我々は発熱と咳を主訴に来院し、画像上は典型的とは言えないが鳥関連過敏性肺炎が疑われた症例として、インコ飼育症例とレース鳩飼育症例の 2 症例を経験したので文献的な考察を交えて発表する。

### 21. 特徴的な画像所見を有し気管支鏡や環境調査により非線維性過敏性肺炎と診断された一例

順天堂大学医学部呼吸器内科[1]、国立病院機構東京病院臨床検査科[2]、防衛医科大学校放射線科[3]

○黄（こう）　潔（じぇ）[1]、平野遥彦[1]、加藤元康[1]、平川治樹[1]、綾目奈那[1]、虎澤匡洋[1]、
早川乃介[1]、木谷匡志[2]、杉浦弘明[3]、高橋和久[1]

60 歳代男性。2025 年 6 月咳嗽のため近医で胸部 CT を施行したところ間質性肺炎疑いとなり当科を紹介された。胸部 CT では小葉辺縁を主体としたすりガラス影を認め、気管支肺胞洗浄液のリンパ球は 82%、クライオ生検では肉芽腫を認め MDD を経て非線維性過敏性肺炎と診断した。環境調査の結果エアコンの大量のカビを清掃したところ症状、陰影が著明に改善した。画像所見が特徴的であり、過去文献など踏まえ考察する。

## 教育セミナーⅡ　10：40〜11：30

**座長　多田裕司（国際医療福祉大学医学部呼吸器内科学）**

## 「NSCLC における PFS、OS の意味と ALK 一次治療を考える」

**演者：齋藤　合（千葉大学医学部附属病院呼吸器内科/臨床試験部）**

進行期 NSCLC の化学療法は、1960 年代に意義が確立した SCLC に比べ大きく後れを取った。OS benefit という形で意義が確立したのはシスプラチンが登場した 1990 年代である。当時 median OS は非常に短く、PFS を考える必要はなかった。その後 OS の延長に従い TTP、PFS といった surrogate endpoint が考えられるようになったが、その意義が確立したとは言い難い。ところが gefitinib/erlotinib の登場後、「PFS は大きく延長するが、crossover すれば OS が伸びるとはいえない」という事態が発生した。この際学会は「OS が同じくらいであったら QoL を優先する」というパラダイムシフトを起こし、一次治療における precision medicine の道が開けた。

本演題では上記の流れを改めて確認しつつ、それぞれのエンドポイントの意義/意味、また臨床導入された時期から考えられることを検討する。以上をもって、選択肢が増えた現状、研究の何をみて、どのように考えて治療を選択するか、その考える道しるべの一つを提供したい。

共催：中外製薬株式会社

## セッションⅥ　間質性肺疾患２　11：35〜12：03

**座長　望月太一（国際医療福祉大学三田病院呼吸器内科）**

### 22. 紫外線硬化樹脂（UV レジン）吸入後に発症した急性肺障害の 1 例

太田総合病院

○小林謙太郎（こばやし けんたろう）、本城千裕、藤井　毅

23 歳女性。当院受診 5 日前に、紫外線硬化樹脂（UV レジン）で携帯電話のコーティングを行っていたところ、咳嗽と皮膚の発赤が出現した。咳嗽が遷延するため当院を受診。胸部 CT で左上葉にスリガラス影を認めた。病歴から UV レジンの吸入による肺障害を疑い、副腎皮質ステロイドを投与し改善した。UV レジンの吸入による急性肺障害は、検索し得た限り報告がなく、文献的考察を加えて報告する。

**23. 開始後2か月で片側性の胸膜炎、肺胞出血、間質性肺炎を同時に呈したアミオダロン胸膜肺障害の1例**

獨協医科大学病院呼吸器・アレルギー内科[1]、獨協医科大学病院呼吸器内視鏡センター[2]、
獨協医科大学病院放射線科[3]、獨協医科大学病院病理診断科[4]

○手塚尊俊[1]、中村祐介[1]、塚田伸彦[1]、後藤優斗[1]、武政聡浩[1,2]、荒川浩明[3]、
河辺昭宏[4]、石田和之[4]、清水泰生[1,2]、仁保誠治[1]

69歳男性、難治性の心房細動に対して2ヶ月前からアミオダロン（AMD）を開始し、呼吸困難を認め紹介受診。CTでは右上中葉にcrazy paving appearanceを認め、右下葉は汎小葉性すりガラス影と胸水を伴っていた。胸水はリンパ球性であり右B5bで実施したBALFは肺胞出血を呈した。右B9bからの鉗子生検は泡沫状マクロファージと線維化が認められAMDによる胸膜肺障害と診断した。短期間に複数病変を併発するAMD肺障害は稀であり報告する。

**24. 抗MDA5抗体と抗OJ抗体が共存したRP-ILDに対して血漿交換療法を含む集学的治療が奏効した1例**

さいたま赤十字病院呼吸器内科

○中谷大輔、島田浩生、町田蓉子、峯川耕平、野牧　萌、太田啓貴、
宇塚千紗、草野賢次、大場智広、川辺梨恵、山川英晃、佐藤新太郎、
赤坂圭一、天野雅子、松島秀和

抗MDA5抗体陽性皮膚筋炎は急速進行性間質性肺疾患（RP-ILD）を合併し予後不良である。一方、抗ARS抗体関連ILDは治療反応性が良好とされる。今回、我々は抗MDA5抗体および抗OJ抗体が陽性であり、RP-ILDを呈した症例を経験した。多剤併用療法に抵抗性であったが、血漿交換療法などの導入により臨床的改善を得た。抗体共存例における病態評価と治療戦略を考える上で示唆に富む症例と考えられるため報告する。

**25. 肺サルコイドーシスと過敏性肺炎の合併と診断した1例**

JR東京総合病院[1]、神奈川県立循環器呼吸器センター[2]

○山本悠介[1]、田中健介[1]、丹下瑞季[1]、加藤達也[1]、山本光洋[1]、秋元裕人[1]、
鈴木峻輔[1]、石田友邦[1]、田中　萌[1]、梅澤弘毅[1]、福岡みずき[1]、大友梨恵[1]、
武村民子[2]、河野千代子[1]

55歳男性。X-6年に虹彩炎と肺門部リンパ節腫脹を認め、経気管支肺生検で類上皮肉芽腫が確認されたために肺・眼サルコイドーシス（サ症）と診断した。その後肺の線維化所見が進行し、鳥曝露歴や鳥特異的IgG抗体の陽性を背景にX年に経気管支凍結肺生検を施行した。組織所見ではサ症の所見に加えて、線維性過敏性肺炎を示唆する細気管支壁に散在する疎な肉芽種を認めたために、両疾患の合併と診断した。文献的考察も含めて報告する。

## ランチョンセミナーⅠ　12：10～13：00

**座長　坂尾誠一郎（国際医療福祉大学医学部呼吸器内科学）**

## 「これからのPAH治療戦略～病態機序に迫るエアウィンへの期待～」

**演者：伊波　巧（杏林大学医学部循環器内科学）**

共催：MSD株式会社

## セッションⅦ　腫瘍性疾患１　13：05〜13：33

**座長　北村淳史（聖路加国際病院呼吸器内科）**

### 26. オシメルチニブ投与中に肺水腫様の陰影を呈した肺腺癌の一例

日立製作所日立総合病院呼吸器内科

○中嶋真子（なかじま　まこ）、福田愛実、前原　巧、平　晃誠、田地広明、山本祐介

77 歳男性、PS3。EGFR L858R 変異陽性の IVA 期肺腺癌に対しオシメルチニブを開始した。第 8 病日に右肺上葉に肺水腫様の小葉間隔壁肥厚を伴うすりガラス影が出現した。心原性肺水腫が疑われ利尿薬を投与するも改善せず、オシメルチニブを休薬するも変化がなかった。ステロイドを導入したところ軽快したため薬剤性肺障害が疑われた。オシメルチニブ投与中に出現した異常陰影について、文献的考察を加え報告する。

### 27. 子宮筋腫術後に肺多発転移をきたしホルモン治療で縮小を得られた一例

帝京大学医学部内科学講座呼吸器・アレルギー学[1]、東京大学医科学研究所病理診断科[2]、
東京科学大学医歯学総合研究科包括病理学分野[3]、帝京大学医学部病院病理部[4]、
帝京大学医学部産婦人科学講座[5]

○小関祐子（こせき　ゆうこ）[1]、上原有貴[1]、小泉佑太[1]、森田茂樹[2]、田口登和子[3]、笹島ゆう子[4]、
長阪一憲[5]、長瀬洋之[1]

51 歳女性。X-5 年に子宮筋腫に対し子宮全摘術を行った。X 年に右肺下葉の腫瘤影、両肺多発結節影、膵頭部に腫瘤影を認めた。肺腫瘤影に対し気管支鏡検査を行ったところ平滑筋腫の診断となり、膵腫瘤の病理も同様に平滑筋腫であった。子宮筋腫の肺転移、膵転移として GnRH アンタゴニストの投与を開始したところ、肺病変、膵腫瘤ともに縮小を認めた。子宮筋腫切除後の多発転移例は稀少であり、文献的考察を加え報告する。

### 28. 粟粒肺内転移による呼吸不全を呈した ERBB2 変異陽性肺腺癌にゾンゲルチニブを導入した一例

東京科学大学病院呼吸器内科

○岡田康平（おかだ　こうへい）、望月晶史、青木　光、園田史朗、榊原里江、本多隆行、
石塚聖洋、古澤春彦、宮崎泰成

64 歳女性。呼吸困難で受診、胸部 CT で粟粒性肺陰影を認め当科へ紹介。経気管支肺生検で肺腺癌 Stage IVB と診断、遺伝子検査で ERBB2 変異を認めた。一次治療として CBDCA＋PEM＋Pembrolizumab を施行したが奏効せず、呼吸不全を伴うため在宅酸素を導入した。二次治療としてゾンゲルチニブを開始したところ縮小がみられ呼吸困難の改善を認めた。慢性呼吸不全を合併した症例に対してゾンゲルチニブが奏効した一例を経験したため報告する。

### 29. late line で CBDCA+PEM+Amivantamab を導入し奏効した一例

自治医科大学附属さいたま医療センター

○山形牧奈（やまがた　まきな）、椎原　淳、松尾　郡、甘利ひかり、齊藤健也、前田悠希、
野村基子、太田洋充、山口泰弘

症例は 50 代女性。左上葉肺腺癌 StageIVB Exon19del+ の診断となり Osimertinib を 1 次治療とし、その後も免疫療法を含め 4 年間で 7 次治療まで施行。PS が低下し BSC を検討していたが、本人の強い希望で承認後間もない MARIPOSA2 レジメンでの治療を行ったところ、劇的な奏効が見られた。当院で同様に late line で同レジメンを導入した症例もまとめて報告する。

## 医学生・初期研修医セッションⅢ　間質性肺疾患　13：38～14：06

座長　東海林寛樹（JCHO 東京山手メディカルセンター呼吸器内科）

### 研 9.　自己免疫性肺胞蛋白症に対し、全肺洗浄とサルグラモスチム吸入療法を併用した一例

信州大学医学部内科学第一教室[1]、諏訪中央病院呼吸器内科[2]

わたなべ　まほ
○渡部真帆[1]、木本昌伸[1]、松井由希子[1]、篠崎有矢[1]、鈴木祐介[1]、荒木太亮[1]、
赤羽順平[1]、小松雅宙[1]、曽根原圭[1]、和田洋典[1]、谷　直樹[2]、北口良晃[1]、
牛木淳人[1]、花岡正幸[1]

症例は 53 歳男性。前医で自己免疫性肺胞蛋白症と診断され、サルグラモスチム（rh GM-CSF）吸入療法が開始された。重症度は呼吸不全を伴う DSS4 であり、追加治療の検討目的で当院に転院した。左肺の全肺洗浄（WLL）を行い rh GM-CSF の吸入療法を再開した。呼吸不全は残存したが、rh GM-CSF 吸入療法の効果に期待し、在宅酸素療法を導入の上で自宅退院とした。WLL 直後の rh GM-CSF 吸入療法は再発リスクや WLL の回数減少に寄与すると考えられた。

### 研 10.　化学物質吸入により再燃し、抗 IL-5 受容体抗体で再度寛解させることができた慢性好酸球性肺炎の一例

国際医療福祉大学医学部呼吸器内科学[1]、獨協医科大学埼玉医療センター臨床検査部[2]

くらしげ　すず
○倉茂すず[1]、黨　康夫[1]、川村倫生[1]、木内　達[1]、岡谷　匡[1]、眞田喬行[1]、
多田裕司[1]、黨　雅子[2]、坂尾誠一郎[1]

70 代女性。X－3 年に慢性好酸球性肺炎（CEP）と診断され、ベンラリズマブ・プレドニゾロンで加療を開始し、寛解を得ていた。X 年 9 月にダニ・アリ・ゴキブリ避けスプレー使用後から胸部不快感を自覚し、CEP の再燃と診断された。全身ステロイドを併用せずベンラリズマブ単独で治療を行い、再度寛解を得た。殺虫剤吸入を契機とした CEP の報告はこれまでになく、ベンラリズマブ単独で再寛解を得た症例として文献的考察を加えて報告する。

### 研 11.　ニンテダニブ誘発性腸管気腫症をきたした特発性肺線維症の 1 例

千葉県済生会習志野病院

おざき　だいすけ
○尾崎大祐、今井　俊、中山浩希、平岡佑規、永田　淳、須田理香、
杉浦寿彦、家里　憲、黒田文伸、田邉信宏

73 歳男性。特発性肺線維症の診断で 2018 年 10 月よりニンテダニブが開始となった。2025 年 5 月、自覚症状はなかったが定期受診で偶発的に腹腔内遊離ガスを伴う腸管気腫症を指摘。試験開腹術を行うも明らかな腸管穿孔は認めず、ニンテダニブ休薬のみで改善した。その後、本人の希望でニンテダニブを再開したところ、腸管気腫症が再燃し、ニンテダニブの関与が強く疑われた。腸管気腫症はニンテダニブの副作用として周知が必要である。

### 研 12. 急性リンパ球性白血病に肺胞蛋白症を続発した一例

日本大学医学部付属板橋病院内科学系呼吸器内科学分野

○堀井夏希（ほりい　なつき）、黒澤雄介、山田志保、日鼻　涼、浮谷瑛子、長谷川集、
中川良子、水村賢司、清水哲男、丸岡秀一郎、權　寧博

44 歳男性。2 か月前からの発熱と 10 kg の体重減少を認め当院を受診した。胸部 CT で両側上葉優位に小葉中心性のすりガラス影を認め、気管支鏡検査を施行した。気管支肺胞洗浄で乳白色混濁液が回収でき肺胞蛋白症を疑った。血液検査で芽球を認め、骨髄生検を施行して B 細胞性急性リンパ球性白血病の診断となった。寛解導入療法、強化療法導入後に肺陰影は消退した。急性リンパ球性白血病に続発した肺胞蛋白症を経験したため報告する。

## 医学生・初期研修医セッションⅣ　腫瘍性疾患　14：11～14：39

**座長　鹿野幸平（船橋市立医療センター呼吸器内科）**

### 研 13. MARIPOSA-2 導入時の重症 Infusion-related reaction 後の Dexamethasone 予防投与併用下の再導入例

千葉大学医学部医学科[1]、千葉大学医学部附属病院呼吸器内科[2]

○南澤真武（みなみざわまのぶ）[1]、齋藤　合[2]、後藤弘樹[2]、笠井　大[2]、八木翔汰[2]、山本慶子[2]、
佐藤　峻[2]、内藤　亮[2]、鈴木拓児[2]

44 歳女性。肺腺癌 StagIVB、EGFR exon19 del に対し、1 次治療 Osimertinib 後、2 次治療 CBDCA+PEM+AMI を導入したところ、Grade 3 の IRR（重症呼吸不全）により AMI を中止、HDC 単回静注で軽快した。2 コース目は投与前 2 日間 DEX 16mg/日、投与当日 8mg/日を併用し、AMI 再導入を行った。IRR の再発なく、以降の投与は DEX 前投薬なしで継続し得た。初回に無予防で重篤な IRR を呈した症例でも、次コースからの DEX 前投与により再投与が検討できる。

### 研 14. 1 期胸腺腫疑いに対して集学的検討のうえ術前補助化学療法を行った一例

医療法人鉄蕉会亀田総合病院呼吸器内科[1]、医療法人鉄蕉会亀田総合病院卒後研修センター[2]

○田島望美（たしま　のぞみ）[1,2]、佐藤勇気[1]、池田真輝[1]、久慈奈美[1]、坂本光士郎[1]、川上博紀[1]、
山路創一郎[1]、出光玲菜[1]、猪島直樹[1]、河合太樹[1]、林　　潤[1]、伊藤　光[1]、
窪田紀彦[1]、山本成則[1]、永井達也[1]、舟木佳弘[1]、大槻　歩[1]、伊藤博之[1]、
金子教宏[1]、中島　啓[1]

76 歳男性。胸部 CT で前縦隔腫瘍を指摘され紹介となった。胸腺腫疑いとして手術を提案したが経過観察を希望され、1 年後に腫瘍が増大した時点で再度相談し、精査加療の方針とした。病期は正岡 1 期と考えられたが、増大速度や周囲血管との位置関係を考慮して術前補助化学療法を導入し、腫瘍縮小を認めた。診断から長期の未治療期間があり、血管浸潤の評価も困難であったことから治療方針の決定に難渋した一例として報告する。

### 研 15. 肺扁平上皮癌治療中に発症した irAE 筋炎の 1 例

日本大学医学部附属板橋病院

○成瀬優奈（なるせ ゆうな）、浮谷瑛子、松島誓人、日鼻　涼、黒澤雄介、山田志保、
大木隆史、中川喜子、丸岡秀一郎、權　寧博

肺扁平上皮癌 pT2bN1M0 stageIIB 術後。CDDP+VNR による術後補助化学療法後にアテゾリズマブを開始した。5 コース後に筋力低下や把握痛を認めた。CK およびアルドラーゼは正常であったが、大腿 MRI で STIR 高信号を認め irAE 筋炎と診断した。アテゾリズマブ中止のうえステロイド治療を行い症状は軽快した。irAE 筋炎は稀ながら重篤化し得る。Grade2 であっても心筋炎や重症筋無力症の合併を念頭に早期の休薬と治療介入が重要である。

### 研 16. Atezolizumab による免疫関連有害事象として硝子体混濁を認めた肺腺癌の一例

国際医療福祉大学成田病院呼吸器内科[1]、国際医療福祉大学成田病院眼科[2]、
国際医療福祉大学成田病院病理診断科[3]

○高田英和（たかだ ひでかず）[1]、岡谷　匡[1]、竹本雅実子[2]、川村倫生[1]、木内　達[1]、眞田喬行[1]、
黨　康夫[1]、多田裕司[1]、林雄一郎[3]、忍足俊幸[2]、坂尾誠一郎[1]

症例は 70 歳代男性。心タンポナーデを発症し、緊急入院。精査にて Stage4A の肺腺癌による癌性心膜炎と診断。心嚢ドレナージ後、CBDCA + nab-PTX + Atezolizumab を 3 コース投与。RESIST PR だったが、その後に視力低下が出現し、高度の硝子体混濁と網膜炎を認めた。免疫関連有害事象（irAE）の判断で化学療法は中止。ステロイド投与の結果、視力の回復が得られた。irAE による硝子体混濁の報告は少なく、示唆に富む症例と考え報告する。

## コーヒーブレイクセミナーⅠ　14：45〜15：35

**座長　田邉信宏（千葉県済生会習志野病院肺高血圧症センター）**

## 「間質性肺疾患に伴う PH の病態と治療戦略」

**演者：長岡鉄太郎（順天堂大学医学部呼吸器内科学）**

間質性肺疾患（ILD）の予後を規定する重篤な合併症が肺高血圧症（PH）である。ILD に伴う PH（ILD-PH）のうち、一定の呼吸機能障害や肺実質病変を伴う場合は、PH 臨床分類の第 3 群（肺疾患および/または低酸素血症由来）に分類される。典型的な第 3 群の ILD-PH では、PH 発症の主因は肺の構造破壊に伴う血管床の減少であるが、加えて低酸素曝露や慢性炎症に伴う肺動脈の異常収縮や血管リモデリングが病態進展に寄与する。TGF-β、PDGF、エンドセリン-1 等の成長因子や血管活性物質は、肺線維化と血管病変の進展に共通して寄与する治療標的として注目されている。例えば、第 1 群肺動脈性肺高血圧症に対する肺血管拡張薬であるエンドセリン受容体拮抗薬は、ILD 治療薬としての効果を期待されて複数の第 3 相試験が行われたが、有効性は示されなかった。一方で、プロスタサイクリン誘導体であるトレプロスチニルの吸入投与は、運動耐容能や肺循環動態の改善によって ILD-PH に対する保険承認を得たが、併せて ILD の拘束性換気障害進展を抑制する効果も報告されている。さらに、TGF-β や PDGF を標的とした新規薬剤の開発も進行しており、ILD-PH の治療は「肺血管」と「肺実質」の双方を視野に入れた新しい段階を迎えている。本講演では、これらの最新知見に基づいた診断・治療戦略について解説したい。

共催：日本ベーリンガーインゲルハイム株式会社

## セッションⅧ　腫瘍性疾患２　15：40〜16：08

座長　野本正幸（日本大学医学部内科学系呼吸器内科学分野）

### 30. Groove 膵癌による転移性肺腫瘍と原発性肺癌の重複癌の１例

日本赤十字社長野赤十字病院呼吸器病センター内科

○近藤大地（こんどう だいち）、小島里香、油井貴也、武内裕希、小澤亮太、廣田周子、
山本　学、倉石　博

症例は 75 歳男性。もともと膵管内乳頭粘液性腫瘍に対して経過観察されていた。胸部 CT において左肺上葉および下葉に経過で増大する２つの結節影を認め、気管支鏡での精査は困難であり呼吸器外科で肺部分切除術を施行された。病理所見から肺腺癌の同時性重複癌の診断となり画像フォローの方針となった。その後腹痛・嘔吐を認め消化器内科で精査したところ、Groove 膵癌が強く疑われ転移性肺腫瘍の混在が疑われた。

### 31. 上腸間膜動脈血栓塞栓症による腸管壊死をきたした Trousseau 症候群合併肺腺癌の一例

独立行政法人国立病院機構水戸医療センター呼吸器科

○山崎健斗（やまざき けんと）、山崎勇輝、岡田悠太、山岸哲也、沼田岳士、太田恭子、遠藤健夫

前医で肺癌が疑われていた 65 歳男性。突然の異常行動を契機に頭部 MRI が撮像され、多発脳梗塞を認めた。肺癌に伴う Trousseau 症候群が疑われ当院へ入院し抗血栓治療後に気管支鏡検査を施行した。検査数日後より腹痛を訴え、急激な経過で心肺停止に至った。病理解剖の結果、上腸間膜動脈血栓塞栓症による腸管壊死を認めた。上腸間膜動脈血栓塞栓症をきたした Trousseau 症候群合併肺腺癌の報告は稀であり、文献的考察を交えて報告する。

### 32. SMARCA4 欠損遺伝子変異を認めた若年発症の非小細胞肺癌の一例

国際医療福祉大学成田病院呼吸器内科

○川村倫生（かわむら みちお）、木内　達、多田裕司、岡谷　匡、眞田喬行、黨　康夫、
坂尾誠一郎

38 歳男性。前胸部痛を主訴に来院され、右肺門部にリンパ節と一塊になった腫瘤影と上大静脈の狭窄を認めた。気管支鏡検査にて肺腺癌（cT4N3M0stage3C）の診断となり ICI を加えた化学療法や緩和照射、内視鏡スネアでの気管内腫瘤切除など集学的治療を行ったが増大傾向であった。他院でがん遺伝子パネルを行ったところ SMARCA4 欠損 NSCLC と判明したが原病の増悪のため永眠された。希少症例であり若干の文献的考察を加え報告する。

## 33. 抗 MDA5 抗体陽性無症候性皮膚筋炎合併肺腺癌に対し、複合免疫療法を施行した 1 例

日本医科大学付属病院医学研究科呼吸器・腫瘍内科学分野[1]、
日本医科大学大学院医学研究科アレルギー膠原病内科学分野[2]

○木内慧子[1]（きうち　さとこ）、加藤康裕[1]、寺嶋勇人[1]、鈴木彩奈[1]、佐藤陽三[1]、福泉　彩[1]、
鏑木翔太[1]、武内　進[1]、久金　翔[1]、中道真仁[1]、宮永晃彦[1]、田中　徹[1]、
神尾孝一郎[1]、谷内七三子[1]、笠原寿郎[1]、吉田　晃[2]、桑名正隆[2]、清家正博[1]

72 歳女性。抗 MDA5 抗体陽性皮膚筋炎（CADM）合併 ILD に対し PSL+TAC にて加療中、肺腺癌（cT1bN2M0、PD-L1 75 % 以上）を合併した。CBDCA+nab-PTX、S-1 を投与したが病勢進行し、CBDCA+nab-PTX+Atezolizumab を導入した。ILD 増悪なく経過し、約 4 カ月後に肺癌で永眠した。CADM への ICI 投与経験として貴重であり報告する。

## セッションⅨ　希少疾患 2　16：15〜16：50

**座長　梅田　啓（国際医療福祉大学塩谷病院呼吸器内科）**

## 34. 多彩な画像所見と病理像を呈した若年性骨髄異形成症候群の一例

JR 東京総合病院呼吸器内科[1]、JR 東京総合病院臨床検査科[2]

○加藤達也[1]（かとう　たつや）、石田友邦[1]、山本悠介[1]、丹下瑞季[1]、山本光洋[1]、秋元裕人[1]、
鈴木峻輔[1]、田中　萌[1]、梅澤弘毅[1]、田中健介[1]、福岡みずき[1,2]、大友梨恵[2]、
河野千代子[1]

32 歳男性。抗菌薬不応の発熱と咳嗽で受診した。胸部 CT で多発結節影や浸潤影を認め、サルコイドーシスやリンパ増殖性疾患などを疑った。BALF で PAS 染色陽性物質を一部認めたが、TBLB は器質化肺炎像であった。外科的肺生検では器質化肺炎に加えて肺胞蛋白症の所見を認め、同時に monosomy 7 を伴う骨髄異形成症候群が判明した。多彩な画像所見と病理像を呈し、診断に難渋した一例を経験した。

## 35. 肺病変、気管・気管支病変を繰り返し認めた潰瘍性大腸炎の一例

東千葉メディカルセンター呼吸器内科[1]、千葉大学大学院医学研究院総合医科学講座[2]

○鈴木　桂[1]（すずき　けい）、西村倫太郎[1,2]、伊藤　遼[1]、江間亮吾[1,2]、笠原靖紀[1,2]

症例は 68 歳女性。58 歳時に潰瘍性大腸炎（UC）と診断され、メサラジン内服と注腸で下血は改善したが、薬剤性肺障害疑いのため中止し PSL で改善した。寛解後はメサラジン注腸を継続したが、咳嗽と両側肺炎像のため中止し当科紹介。気管支鏡で粘膜病変も認め、PSL で気管支鏡や CT 所見は改善した。UC に伴う呼吸器病変は比較的稀であり、薬剤性肺障害との鑑別を要する。肺病変や気管・気管支病変を伴う症例を経験したため報告する。

## 35. 保存的加療で閉鎖した巨大気管穿孔の一例

聖路加国際病院呼吸器センター内科[1]、聖路加国際病院呼吸器センター外科[2]

○北村美紗[1]（きたむら　みさ）、川木雄斗[1]、三好　梓[1]、青島あずさ[1]、壁村慎作[2]、佐藤幸貴[2]、
盧　昌聖[1]、岡藤浩平[1]、小島史嗣[2]、北村淳史[1]、仁多寅彦[1]、板東　徹[2]

関節リウマチで免疫抑制薬内服中の80代女性。嘔吐後の呼吸困難で救急受診となり上腸間膜動脈症候群と誤嚥性肺炎と診断され気管挿管された。挿管後著明な皮下気腫が出現し、気管支鏡で気管膜様部の長軸方向に2cmの気管穿孔を確認した。穿孔部位の尾側にまで気管チューブを挿入し片肺換気で呼吸管理を行い、2週間後に穿孔閉鎖し人工呼吸器を離脱できた。保存的加療で治癒した気管穿孔例の経過を気管支鏡所見とともに報告する。

## 36. 間質性腎炎の長期経過を背景として肺異所性石灰化を来した一例

医療法人鉄蕉会亀田総合病院呼吸器内科[1]、医療法人鉄蕉会亀田総合病院臨床病理科[2]

○佐藤勇気[1]（さとう　ゆうき）、伊藤博之[1]、池田真輝[1]、久慈奈美[1]、坂本光士郎[1]、川上博紀[1]、
山路創一郎[1]、出光玲菜[1]、猪島直樹[1]、河合太樹[1]、伊藤　光[1]、窪田紀彦[1]、
山本成則[1]、森本康弘[1]、永井達也[1]、舟木佳弘[1]、大槻　歩[1]、福岡順也[2]、
金子教宏[1]、中島　啓[1]

慢性間質性腎炎で13年前より腎臓内科へ通院中の57歳女性。CTで両側上肺野優位に散在するすりガラス結節を認め紹介となった。過敏性肺炎を疑い経気管支凍結肺生検を行った結果、血管周囲に石灰沈着を認め、腎不全を背景とした電解質異常の影響が疑われた。加えて周囲には器質化肺炎もみられ、血管の脆弱化に伴う破綻出血が示唆された。腎不全患者で過敏性肺炎様の画像所見を認めた際は肺異所性石灰化を鑑別に入れる必要がある。

## 37. ラインチェック APAP の結果に及ぼす血清中脂肪について

一般社団法人 GM-CSF 吸入推進機構

○中田　光（なかた　こう）

ラインチェック APAP は、自己免疫性肺胞蛋白症の迅速診断のために、2024年12月に発売された。実用化以来400例を超える血清診断に使われてきたが、臨床的に明らかに自己免疫性肺胞蛋白症であろうと思われる患者検体でもテストラインが陰性となることがあり問題となっている。製造を担当しているコージンバイオ社の協力を得て乳糜血清が診断に及ぼす影響を調べたので報告する。

## C 会場

### ランチョンセミナーⅡ　12：10〜13：00

**座長　坂巻文雄（東海大学医学部付属八王子病院呼吸器内科）**

### 「肺非結核性抗酸菌症における治療の実際―当院の症例を通じて―」

**演者：岡谷　匡（国際医療福祉大学成田病院呼吸器内科病院講師）**

本邦において、肺非結核性抗酸菌（NTM）症の患者数は増加が続いており、呼吸器内科医にとっては外来・入院問わずして診療する機会が多い疾患の一つである。NTM の中でもヒトに病原性を有する菌種は複数知られているが、疫学的に最も多いのは *M. avium complex*（MAC）であり、その患者の診断や治療に関して近年は大きな転換期を迎えている。例えば、2024 年に日本結核・非結核性抗酸菌症学会から新たな暫定的診断基準が示され、複数の検体を用いて診断し治療機会を逸しないことの重要性が提案されている。また、治療については、2020 年より Key drug であるマクロライド系抗菌薬の一つとしてアジスロマイシンの使用が保険診療で認められるようになり、その忍容性の良さから使用される場面が増加している。加えて、2021 年にはリポソーム化アミカシン吸入製剤が使用可能となり、現在では難治性 MAC 症患者における強力な治療選択肢となっている。一方、特に近年増加傾向とされる *M. abscessus* に関しては、マクロライド系抗菌薬に対する感受性のない亜種であった場合、いまだ有効な治療薬がないのが現状である。今回のセッションでは、農業が盛んな成田市に位置する当院にて治療した実際の症例を提示しつつ、NTM 症診療に関する基礎知識を整理し、今後の課題についても考えたい。

共催：インスメッド合同会社

### コーヒーブレイクセミナーⅡ　14：45〜15：35

**座長　宿谷威仁（順天堂大学医学部呼吸器内科学講座）**

### 「EGFR 遺伝子変異陽性肺癌における初回治療のパラダイムシフト〜単剤から併用治療へ〜」

**演者：泉　大樹（国立がん研究センター東病院呼吸器内科）**

近年、EGFR 遺伝子変異陽性非小細胞肺癌（NSCLC）の初回治療において、第 3 世代 EGFR-TKI オシメルチニブ単剤療法は、その優れた有効性と安全性から長らく標準治療としての地位を維持してきた。しかし、単剤療法では脳転移や L858R 変異陽性例などの予後不良集団への対応、実臨床における次治療への移行率の低下、獲得耐性を克服する治療開発など、さらなる予後改善に向けて克服すべき課題も浮き彫りとなっている。

近年、これらの課題に対し「初回治療からの強力な介入」による予後の最大化を目指した併用療法の開発が加速している。第 3 世代 TKI への細胞毒性抗癌剤の加算（FLAURA2 試験）や、MET-EGFR 二重特異性抗体アミバンタマブとラゼルチニブの併用（MARIPOSA 試験）は、いずれもオシメルチニブ単剤と比較して、PFS のみならず OS においても有意な延長を示し、新たな標準治療としての地位を確立した。特に、複数の耐性経路を同時に標的とする戦略は、長期生存の達成において重要な意義を持つと考えられる。

本講演では、MARIPOSA 試験を中心に最新のエビデンスを概説し、単剤療法から併用療法へと舵を切るべき治療パラダイムシフトの本質と、実臨床における最適な治療戦略について議論したい。

共催：Johnson & Johnson（ヤンセンファーマ株式会社）

# 今後のご案内

## ❑第 270 回日本呼吸器学会関東地方会

**会　　期**：2026 年 7 月 25 日（土）
**会　　場**：秋葉原コンベンションホール
**会　　長**：仲村　秀俊（埼玉医科大学呼吸器内科）

## ❑第 271 回日本呼吸器学会関東地方会
## （合同開催：第 190 回日本結核・非結核性抗酸菌症学会関東支部学会）

**会　　期**：2026 年 9 月 5 日（土）
**会　　場**：秋葉原コンベンションホール
**会　　長**：西村　知泰（慶應義塾大学保健管理センター）

## ❑第 272 回日本呼吸器学会関東地方会

**会　　期**：2026 年 11 月 21 日（土）
**会　　場**：秋葉原コンベンションホール
**会　　長**：臼杵　二郎（東京臨海病院呼吸器内科）

## ❑第 273 回日本呼吸器学会関東地方会
## （合同開催：第 191 回日本結核・非結核性抗酸菌症学会関東支部学会）

**会　　期**：2027 年 2 月 13 日（土）
**会　　場**：秋葉原コンベンションホール
**会　　長**：高崎　仁（国立国際医療研究センター呼吸器内科）

※初期研修医ならびに医学生の発表を積極的に受け付けています。
初期研修医・医学生には入会義務はありません。
多数のご参加をお待ちしています。

# 謝　辞

アストラゼネカ株式会社

インスメッド合同会社

MSD 株式会社

Johnson & Johnson（ヤンセンファーマ株式会社）

中外製薬株式会社

日本新薬株式会社

日本ベーリンガーインゲルハイム株式会社

（五十音順）

2026 年 3 月 31 日現在

本会を開催するにあたり、上記の皆様よりご協賛いただきました。
ここに厚く御礼申し上げます。

第 269 回日本呼吸器学会関東地方会
会長　　坂尾　誠一郎
（国際医療福祉大学医学部呼吸器内科学）