第 264 回日本呼吸器学会関東地方会
プログラム・抄録集

会　　長 猶木　克彦（北里大学医学部呼吸器内科学）
日　　時 2025 年 5 月 24 日（土）
開催方式 現地開催　※ライブ配信は無し
会　　場 秋葉原コンベンションホール
〒101-0021 東京都千代田区外神田 1-18-13
参 加 費 1,000 円
【無料】医学生（大学院生除く）・初期研修医

交通案内図

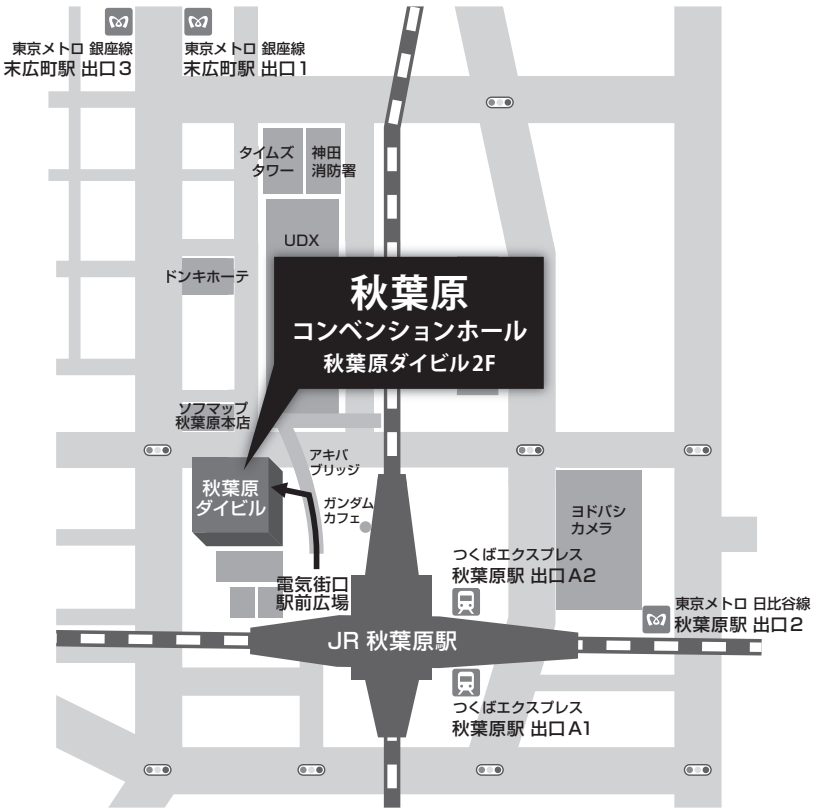

電気街口駅前広場のエスカレーターから歩行者デッキ（アキバブリッジ）に上がって左に曲がり、ダイビルの 2F 入口をご利用ください。

■交通アクセス

電 車

- JR 秋葉原駅（電気街口）徒歩 1 分
- 東京メトロ銀座線 末広町駅（1 番出口）徒歩 3 分
- 東京メトロ日比谷線 秋葉原駅（2 番出口）徒歩 4 分
- つくばエクスプレス 秋葉原駅（A1 出口）徒歩 3 分

◆参加受付

1. 本会は、現地会場（秋葉原コンベンションホール）で開催いたします。ライブ配信（オンライン）はございません。
   ご参加には本会ホームページ（https://www.jrs.or.jp/shibu/kanto/no264/）からオンライン参加登録が必要です。参加登録および参加費のお支払いが完了した方に、支払完了メールをお送りいたします。
   ＜参加登録期間＞5 月 24 日（土）16 時まで
   当日、現地会場で参加受付も可能ですが、オンラインでの参加登録を推奨いたします。
   ＜参加受付時間＞5 月 24 日（土）9 時 30 分から 16 時まで
   演題の発表は、現地会場のみとなります（リモートでの発表はありません）。
   演題発表を行う方も、オンライン参加登録を必ず行ってください。
2. 参加費　1,000 円
   ただし、医学生（大学院生除く）と初期研修医は無料です。
   オンライン参加登録時に、医学生・初期研修医を証明できる書類（証明書、ネームプレートなど）をスキャンまたは撮影したデータ（JPEG・PDF など）のアップロードが必要となります。
   領収証は、参加費の決済が完了した後、オンライン参加登録ページからダウンロード（保存・印刷）してください。
3. 参加証明書
   現地会場でお渡しいたします（日本呼吸器学会員、非会員共通）。
4. 現地会場で参加される方へ
   参加受付にてネームカード（兼参加証明書）をお渡ししますので、所属・氏名をご記入のうえ、会場内では必ずご着用ください。なお、ネームカード（兼参加証明書）の再発行はいたしませんのでご注意ください。また、日本呼吸器学会員で、オンライン参加登録を完了されている場合は、会員カードの提示は不要です。
5. 参加で取得できる単位
   ・日本呼吸器学会　呼吸器専門医　5 単位（筆頭演者　3 単位）
   ・日本呼吸ケア・リハビリテーション学会　呼吸ケア指導士　7 単位（筆頭演者　7 単位）
   ・3 学会合同呼吸療法認定士　20 単位
   ・ICD 制度協議会　5 単位（筆頭演者　2 単位）
6. 参加にあたっての注意事項
   ・抄録ならびにスライド・画像・動画等に関して、ビデオ撮影・録音・写真撮影（スクリーンショットを含む）は禁止いたします。
   ・参加登録後の取り消しは、お受けいたしかねます。お支払いされた参加費は理由の如何に関わらず返金いたしません。また、二重登録にご注意ください。

◆座長、演者の先生方へ

1. 座長紹介のアナウンスを行いますので、その後、セッションを開始してください。
2. 演者の紹介は所属と氏名のみとし、演題名は省略してください。
3. 発表 5 分、質問 2 分です。時間厳守でお願いいたします。

◆利益相反（COI）申告のお願い

日本呼吸器学会では、医学研究に関する発表演題での公明性を確保するため、筆頭演者および共同演者は COI（利益相反）申告書の提出が義務付けられます。COI 申告書の提出がない場合は受付できません。
申告方法は、1）演題登録画面での利益相反事項の入力、2）発表データでの利益相反事項の開示となります。

◆ PC 発表についてのご案内

・発表は、現地会場のみとなります（リモートでの発表はありません）。
・発表形式は PC 発表のみです。
・発表スライドの 2 枚目（タイトルスライドの次）に COI 状態を記載した画面を掲示してください（必須）。
・会場で使用するパソコンの OS およびアプリケーションは Windows11、Microsoft Office 365（PowerPoint）です。
・発表データは、USB メモリでご持参ください。PC の持ち込みはできません。
・Windows 標準フォントを使用してください。
・動画は必ず Windows Media Player 形式とし、データは作成した PC 以外で動作を確認してください。念のため、ご自身の PC もバックアップとしてご持参ください。
・発表予定時刻の 30 分前までにスライド受付をお済ませください。
・演台にはキーパッドとマウスをご用意しておりますので、ご自身で操作をお願いいたします。
・発表者ツールは使用できません。

◆医学生・初期研修医セッション　表彰式

5 月 24 日（土）16 時 45 分〜17 時 00 分　A 会場
医学生・初期研修医セッションの演題を対象に、優秀者を表彰いたします。
演者および指導医の方は、表彰式にご出席ください。
採点結果は後日、日本呼吸器学会ホームページにて発表いたします。
なお、優秀者は第 66 回日本呼吸器学会学術講演会企画「ことはじめ甲子園」でもご発表いただく予定です。詳細は、本会ホームページ（https://www.jrs.or.jp/shibu/kanto/no264/）をご確認ください。

◆その他注意事項

1. プログラム・抄録集は、本会ホームページ（https://www.jrs.or.jp/shibu/kanto/no264/）で閲覧（ダウンロード・印刷）が可能です（現地会場での配付はありません）。
2. 現地会場での掲示・印刷物の配布・ビデオ撮影等は、会長の許可が無い場合ご遠慮ください。
3. 発言は全て座長の指示に従い、必ず所属・氏名を述べてから簡潔に発言してください。
4. 会場内の呼び出しは、緊急でやむを得ない場合以外行いません。
5. 責任者は本会の会員に限ります。ただし、筆頭著者・共著者は非会員でも可とします。

◆発表演題等に関する個人情報の取り扱いについて

講演内容あるいはスライド等において、患者個人情報に抵触する可能性のある内容は、患者あるいはその代理人からインフォームド・コンセントを得たうえで、患者個人情報が特定されないよう十分留意して発表してください。不必要な年月日の記載は避ける、年齢表記は 40 歳代などとする、など十分にご配慮ください。個人情報が特定される発表は禁止します。

◆プログラム・抄録集の会員への事前発送について

関東地方会の抄録集については、2021 年度開催の地方会より事前発送を控えさせていただくこととなりました。恐れ入りますが、本会ホームページ（https://www.jrs.or.jp/shibu/kanto/no264/）より PDF データにてご取得をお願い申し上げます。

第 264 回日本呼吸器学会関東地方会　日程表

	A 会場	B 会場
10:00	開会式 10:00～10:05	
	セッションⅠ 10:05～10:26 1～3 座長：西村　知泰	セッションⅣ 10:05～10:26 12～14 座長：中道　真仁
11:00	10:30～11:30 コーヒーブレイクセミナーⅠ 肺NTM症をどう診るか？ 診断・治療と長期管理 演者：林　　誠 座長：中村　守男 共催：インスメッド合同会社	10:30～11:30 コーヒーブレイクセミナーⅡ 非小細胞肺癌における周術期薬物療法 演者：善家　義貴 座長：中原　善朗 共催：MSD株式会社
	セッションⅡ 11:35～12:03 4～7 座長：正木　克宜	セッションⅤ 11:35～12:03 15～18 座長：大谷　咲子
12:00	12:10～13:10 ランチョンセミナーⅠ 小細胞肺癌に対する新たな治療選択肢 ～ADRIATIC試験を中心に～ 演者：高橋　利明 座長：前野　敏孝 共催：アストラゼネカ株式会社	12:10～13:10 ランチョンセミナーⅡ オプジーボ10年：患者が託す願い、我々が描く未来 演者：渡邊　景明 座長：安田　浩之 共催：小野薬品工業株式会社/ ブリストル・マイヤーズ スクイブ株式会社
13:00	13:15～13:43 医学生・初期研修医セッションⅠ 研1～研4 座長：扇野　圭子	13:15～13:43 医学生・初期研修医セッションⅢ 研9～研12 座長：林　　誠
	13:48～14:16 医学生・初期研修医セッションⅡ 研5～研8 座長：臼井　一裕	13:48～14:16 医学生・初期研修医セッションⅣ 研13～研16 座長：持丸　貴生
14:00	14:20～15:05 若手向け教育セッション がんゲノム医療は胸部悪性腫瘍の患者に何をもたらすのか？ 演者：佐々木治一郎 座長：寺井　秀樹	セッションⅥ 14:20～14:41 19～21 座長：坂巻　文雄 セッションⅦ 14:44～15:05 22～24 座長：小熊　　剛
15:00	15:10～16:10 コーヒーブレイクセミナーⅢ 間質性肺炎の最近の話題 演者：小倉　髙志 座長：猶木　克彦 共催：日本ベーリンガーインゲルハイム株式会社	15:10～16:10 コーヒーブレイクセミナーⅣ 高齢者肺がん治療～黎明期に何を考えるか～ 演者：清家　正博 座長：佐藤　　崇 共催：中外製薬株式会社
16:00	セッションⅢ 16:15～16:43 8～11 座長：坂下　博之	セッションⅧ 16:15～16:43 25～28 座長：福井　朋也
	16:45～17:00 医学生・初期研修医セッション表彰式・閉会式	
17:00		

A 会場

セッションⅠ　10：05〜10：26

座長　西村知泰（慶應義塾大学保健管理センター）

1.　肺 MAC 症の加療後に胸部陰影が増悪、気管支洗浄液より *M. fortuitum* が検出され治療導入をした一例

独立行政法人国立病院機構神奈川病院呼吸器内科[1]、
独立行政法人国立病院機構神奈川病院呼吸器外科[2]

○中村守男[1]（なかむら もりお）、田中阿利人[1]、荒木規仁[1]、河合　治[1]、布施川久恵[1]、
大久保泰之[1]、杉浦八十生[2]、橋詰壽律[2]

症例は 79 歳女性。肺 *M. intracellulare* 症にて X-5 年より RECAM による治療を継続。空洞病変ほか新出増悪し、X 年 2 月に気管支鏡検査施行。洗浄液と同 4 月の喀痰から *M. fortuitum* 検出より、同 5 月に AMK・IPM 点滴＋STFX 内服 3 週間で治療導入し STFX・DOXY 内服で維持、X+1 年 8 月より排菌が陰性化。1 年陰性維持を目安とし治療継続中。本症は呼吸器感染症として稀だが、肺 NTM 症の増加に伴い本例のように続発合併感染の増加が推測される。

2.　胸水中から Cryptococcus neoformans が培養され播種性クリプトコッカス症の診断に至った 1 剖検例

日本赤十字社長野赤十字病院呼吸器内科[1]、日本赤十字社長野赤十字病院病理部[2]

○牛島祐哉[1]（うしじま ゆうや）、小澤亮太[1]、近藤大地[1]、廣田周子[1]、山本　学[1]、倉石　博[1]、
玉田　恒[2]

症例は 73 歳男性。関節リウマチに対し免疫抑制薬を内服していた。X 年 10 月から咳嗽、喀痰を自覚し、11 月に発熱で救急搬送。両側の膿胸と左気胸を認め、両側胸腔ドレナージと抗菌薬で治療開始した。右胸水から Cryptococcus neoformans が検出され、播種性クリプトコッカス症と診断した。抗真菌薬を投与したが治療効果は乏しく第 25 病日に呼吸不全のため永眠された。播種性クリプトコッカス症の病理所見について検討する。

3.　脳死肺移植後患者における、Mycobacterium abscessus 症の治療経験

東京大学医学部呼吸器外科[1]、東京大学医学部呼吸器内科[2]

○山谷昴史[1]（やまや たかふみ）、山口美保[2]、叢　　岳[1]、中尾啓太[1]、川島光明[1]、豊川剛二[1]、
此枝千尋[1]、佐藤雅昭[1]

35 歳男性、特発性肺動脈性肺高血圧症に対する脳死両肺移植後 6 年。肺炎にて入院。採痰検体から MAC-PCR 陽性となった。移植後真菌感染予防で内服中の ITCZ は相互作用のため中止。M. avium に対し EB、AZM、RFB を開始した。培養から M. abscessus が同定され AMK、IPM/CS、CLF を追加し EB、AZM は併用継続、RFB は中止、ITCZ は再開した。紹介元外来で AMK 点滴と CLF、AZM 内服を継続中である。肺移植後の NTM は薬剤相互作用に注意が必要である。

コーヒーブレイクセミナーⅠ　10：30〜11：30

座長　中村守男（独立行政法人国立病院機構神奈川病院）

「肺 NTM 症をどう診るか？ 診断・治療と長期管理」

演者：林　　誠（昭和医科大学横浜市北部病院呼吸器センター）

肺 MAC 症を中心とした肺非結核性抗酸菌（NTM）症の増加傾向は国際的に見られ、その中でも日本は罹患率の高い地域である。この疾患はわが国の呼吸器科医にとってはcommon diseaseとなりつつある。

肺 NTM 症の臨床経過は幅広く、緩慢な経過をとり全く治療を要しないこともあれば、気がつくと進行していて濃厚な治療でも悪化を止められないこともある。そのため臨床医にとっては捉えどころのない疾患と映り、かつては経過観察や長期の治療を行っているうちに病変が進展して転帰不良となる症例も散見された。しかし近年では疾患に対する知見の蓄積によって国内外のガイドラインや診療指針が整備され、さらに治療も著しい進歩を見せている。そのため現在の肺 NTM 症は適切な管理と治療によって治癒も期待できる疾患となった。その一方で治療時期の決定や治療の選択、長期管理の重要性はこれまで以上に増している。

こうした変化に伴って肺 NTM 症に対するアプローチも大きく変化している。本セミナーでは肺 NTM 症の診療に携わる医師を対象とし、特にこれから経験を積もうとしている若手医師が臨床で実践できるよう、肺 NTM 症（主に MAC）について治療対象の選択や具体的な治療法、合併症の管理など、どのように疾患をマネジメントすべきか、臨床的な観点から論じる。

共催：インスメッド合同会社

セッションⅡ　11：35〜12：03

座長　正木克宜（慶應義塾大学医学部呼吸器内科）

4.　同時期に夫婦で発症した夏型過敏性肺炎の 2 例

東邦大学医学部内科学講座呼吸器内科学分野（大森）

○武市牧子（たけいち まきこ）、清水宏繁、臼井優介、関谷宗之、三好嗣臣、卜部尚久、
一色琢磨、坂本　晋、岸　一馬

67 歳男性。数か月前から労作時呼吸困難を主訴に入院。胸部 CT ですりガラス病変、気管支鏡検査で胞隔炎を認め、compatible with HP と診断。退院時に 64 歳の妻が 1 ヶ月前からの咳嗽を主訴に受診。胸部 CT で小葉中心性粒状病変とモザイクパターンを認め、肺胞腔内に器質化病変を伴い Typical with HP と診断。ステロイド治療により改善。血縁関係のない家族内発症の過敏性肺炎として報告する。

5.　好酸球増多症を契機に肺コクシジオイデス症の診断に至った一例

永寿総合病院呼吸器内科

○松山千紘（まつやま ちひろ）、倉林　瞭、池田隼樹、楠本竜也、大芦彩野、宮脇正芳、山本　純

66 歳男性。X 年 7 月中旬〜8 月上旬に米国に滞在中、感冒症状を自覚した。帰国後前医で末梢血好酸球増多を指摘され当院を紹介受診した。CT で左肺上葉に結節影、両肺多発小結節影と halo sign を認め、気管支鏡検査を施行した。血清コクシジオイデス特異的抗体が陽性で肺コクシジオイデス症の診断となり FLCZ 内服を開始し改善傾向である。国内でのコクシジオイデス症の報告は希少であり、文献的考察を交えて報告する。

6.　リボテスト陰性、喀痰培養陽性で診断に至った肺レジオネラ症例の１例

済生会宇都宮病院呼吸器内科[1]、済生会宇都宮病院細菌検査室[2]

○亀井亮平[1]、吉田賢太[1]、神元繁信[1]、馬塲里英[1]、岡森　慧[1]、荒井大輔[1]、
高橋秀徳[1]、萩原繁広[2]、仲地一郎[1]

症例は60代男性。202X年11月、1週間前から発熱あり近医から紹介受診。SpO2 91%（室内気）、CRP 32.3、右肺下葉の浸潤影あり入院とした。レジオネラ迅速尿中抗原・リボテスト陰性、喀痰培養陰性であったが喀痰培養を再検し、Legionella pneumophila検出あり上記診断に至った。保健所へ遺伝子解析を依頼し血清群2型（ST39）と判明した。肺レジオネラ症を疑う場合、尿中抗原だけでなく喀痰培養が重要である。

7.　ベンラリズマブ投与により特発性血小板減少性紫斑病の増悪を来した重症喘息の一例

けいゆう病院呼吸器内科[1]、横浜市立大学医学部血液・免疫・感染症内科[2]

○勝村杏奈[1]、橋口水葉[1]、浅岡雅人[1]、藤田浩文[1]、中島秀明[1,2]、加行淳子[1]

77歳女性。特発性血小板減少性紫斑病（ITP）に対し脾摘とエルトロンボパグ導入、プレドニゾロン（PSL）3mgで血小板15万/μlを維持していた。重症喘息に対しベンラリズマブ投与を開始したところ、2回目投与後に血小板4万/μlまで低下し自然回復、3回目投与後1.5万/μlと減少しPSL20mg投与を要した。同薬中止後血小板減少はみられずベンラリズマブ投与のITP増悪への関与が示唆された。

ランチョンセミナーⅠ　12：10〜13：10

座長　前野敏孝（北里大学医学部呼吸器内科学）

「小細胞肺癌に対する新たな治療選択肢〜ADRIATIC試験を中心に〜」

演者：高橋利明（静岡県立がんセンター呼吸器内科）

小細胞肺癌に対しては長い間治療選択肢が限られていたが、IMpower133試験およびCASPIAN試験の結果をもとに進展型小細胞肺癌において免疫チェックポイント阻害薬が臨床導入され治療戦略が大きく変化した。さらに二重特異性T細胞誘導抗体（BiTE）であるタルラタマブが本邦においても3次治療以降で承認され、新規の抗体薬物複合体の開発もすすみ治療選択肢が広がりつつある。そして限局型小細胞肺癌に対する化学放射線療法後のデュルバルマブによる地固め療法が、全生存期間を有意に延長することがADRIATIC試験で明らかとなり、2025年3月に本邦においても保険償還されることとなった。本講演では、ADRIATIC試験を中心に新たな治療選択肢について概説し、今後の臨床応用について解説する予定である。

共催：アストラゼネカ株式会社

医学生・初期研修医セッションⅠ　13：15〜13：43

座長　扇野圭子（川崎市立川崎病院呼吸器内科）

研 1.　原発巣のみ増大を繰り返しリンパ転移のないオリゴ転移肺腺癌に Salvage 手術を行った一例

千葉大学医学部[1]、千葉大学附属病院呼吸器内科[2]、千葉大学大学院医学研究院呼吸器病態外科学[3]、千葉大学大学院医学研究院診断病理学[4]

○川井康平[1]（かわい こうへい）、齋藤　合[2]、笠井　大[2]、田中教久[2]、太田昌幸[4]、鈴木秀海[3]、鈴木拓児[2]

67 歳男性。主訴は歩行困難。精査の結果、肺腺癌 StageIVB cT2bN0M1b（BRA）EGFR G719A 変異陽性の診断となった。脳転移にγナイフを施行し、試験治療の後 CBDCA+PTX+Bev+Atezo 4 コースで PR となった。その後、Bev+Atezo 維持療法 21 コース行うも原発巣のみ増大した。Salvage 手術を施行し、ypT2bN0 であった。その後 11 ヶ月再発なく経過している。Oligometastatic disease に対する局所治療については議論があり、文献的考察を交え報告する。

研 2.　免疫チェックポイント阻害薬使用中に精神症状が顕在化した肺腺癌の一例

聖路加国際病院呼吸器内科[1]、聖路加国際病院精神科[2]

○金本すず[1]（かねもと　すず）、藤原絵理[1]、園田匡史[1]、平川　良[1]、三好　梓[1]、盧　昌聖[1]、岡藤浩平[1]、北村淳史[1]、冨島　裕[1]、三浦裕介[2]、北本　健[2]、池田真人[2]、大内衆衛[2]、仁多寅彦[1]

73 歳男性。右下葉肺腺癌 cT1bN3M1c、cStageIVB に対し CDDP+PEM+Pembrolizumab での治療を開始した。3 サイクル終了後に多動を伴う強い焦燥状態が出現し、4 サイクル実施後に症状の増悪を認めた。頭部 MRI、脳波では明らかな所見はなく、Titin 抗体は陽性であった。IrAE による自己免疫性脳炎や傍腫瘍症候群による辺縁性脳炎を疑いステロイド投与を行ったところ症状の速やかな改善を認め、脳炎の発症に Pembrolizumab の影響も考えられた。

研 3.　Late line での Nivolumab+Ipilimumab 療法が奏効した高齢者肺腺癌の 1 例

虎の門病院分院呼吸器内科

○直井春海（なおい　はるみ）、高橋由以、高谷久史

80 歳女性、X-7 年右上葉肺腺癌（pT1cN2M0、Stage3A、PD-L1 TPS1％）術後、X-5 年に再発し 1 次治療を開始した。X 年 7 月に 9 次治療として Nivolumab+Ipilimumab 療法を開始し、脳転移に対して定位放射線治療を実施した。2 コース後 CT で PR、3 コース後偶発的に施行した PET-CT で CR を確認した。Late line での免疫チェックポイント阻害薬併用療法により良好な抗腫瘍効果が得られた。

研 4.　ペムブロリズマブによる免疫性血小板減少症を発症し、自然軽快により投与再開できた一例

日本医科大学大学院医学研究科呼吸器・腫瘍内科学分野

○井上太一（いのうえ たいち）、福泉　彩、石橋祐輔、寺嶋勇人、久金　翔、恩田直美、
中道真仁、武内　進、宮永晃彦、神尾孝一郎、田中庸介、谷内七三子、
笠原寿郎、清家正博

66 歳男性。肺腺癌 cT2bN3M0 stage IIIB（オンコマイン Dx 陰性、PD-L1 TPS＞75%）に対し X-1 年よりカルボプラチン＋ペメトレキセド＋ペムブロリズマブ療法を導入。3 コース施行時点で PR を得たが、その後血小板低値が遷延。精査の結果、PAIgG 高値、骨髄生検では巨核球の増加あり免疫性血小板減少症と診断。血小板値＞10 万に自然回復を認め、治療が再開できた。ペムブロリズマブによる免疫性血小板減少症の報告は稀であり報告する。

医学生・初期研修医セッションⅡ　13：48〜14：16

座長　臼井一裕（NTT 東日本関東病院呼吸器内科）

研 5.　呼吸困難と気道散布性の粒状影を呈し、診断に苦慮した前立腺がんの肺転移の一例

君津中央病院呼吸器内科[1]、千葉大学医学部附属病院総合医療教育研修センター[2]、
君津中央病院泌尿器科[3]、君津中央病院病理診断科[4]

○山崎亮哉（やまざきりょうや）[1,2]、渡邉みのり[1]、鈴木健一[1]、小松洋介[1]、矢藤優希[1]、小柳　悠[1]、
笠井　大[1,2]、仲村和芳[3]、板垣信吾[4]、野口寛子[4]、漆原崇司[1]

66 歳男性。7 カ月前より続く呼吸困難で X 年 5 月に当科を受診した。CT で両肺に気道散布性を疑う粒状影と混合性換気障害を認めた。経時的に陰影が増悪したため X 年 10 月に気管支鏡を施行したところ、肺生検検体から腺癌が検出され前立腺癌の転移を示唆する免疫染色所見であった。泌尿器科での精査の結果、肺転移を伴う前立腺癌と診断された。転移性肺腫瘍では非癌性の呼吸器疾患に類似する画像を呈することがあり、注意が必要である。

研 6.　小腸転移に対して Alectinib 投与が有効であった ALK 融合遺伝子陽性肺癌の一例

日本医科大学千葉北総病院呼吸器内科[1]、日本医科大学大学院医学研究科呼吸器内科学分野[2]

○高江洲信太郎（たかえす　しんたろう）[1]、加藤泰裕[1]、倉持絵梨[1]、山口　玲[1]、三上恵莉花[1]、
新分薫子[1]、寺師直樹[1]、青山純一[1]、清家正博[2]、岡野哲也[1]

83 歳男性、右下葉腫瘤に対し右下葉切除術施行し、肺腺癌 pT1cN2M0 stageIIIA と診断された。手術検体で施行したオンコマイン Dx で ALK 融合遺伝子陽性であった。2 か月後、倦怠感、黒色嘔吐あったため受診、著明な貧血を認めた。腹部 CT で小腸内腫瘍と腸重積を認め、肺癌術後再発と考えて経鼻胃管挿入し Alectinib 投与開始した。速やかに改善し、経口摂取可能となり退院となった。小腸転移を伴う ALK 融合遺伝子陽性肺癌は稀であり報告する。

研 7.　オシメルチニブによるがん治療関連心機能障害をきたした EGFR 陽性肺腺癌の一例

諏訪赤十字病院呼吸器内科[1]、諏訪赤十字病院循環器内科[2]

○鳥潟夏未[1]、矢崎達也[1]、市川　椋[1]、原　宗央[1]、山本勇輝[2]、蜂谷　勤[1]

70 歳台男性。X-3 年 6 月に左上葉肺腺癌（pT2aN1M0 Stage2B）EGFR exon19 欠失と診断された。X-1 年 7 月に肺内転移を認め、9 月からオシメルチニブ 80mg/日が開始された。X 年 6 月より呼吸困難を自覚し、心臓超音波検査で左室駆出率 30％と低下を認めた。薬物治療前の左室駆出率が 64％、冠動脈造影検査で冠動脈狭窄は認めず、新規の薬剤歴がないことからオシメルチニブによるがん治療関連心機能障害と考えられた。文献を交えて考察する。

研 8.　EGFR Ex20 insertion 変異陽性症例に対する PAPILLON レジメンへの病棟対応

聖マリアンナ医科大学呼吸器内科

○石井嵩也、森川　慶、万谷一平、沼尻琴美、沼田　雄、峯下昌道

新規肺癌治療に際しこれまでにない有害事象（AE）への対応が求められている。EGFR Ex20 挿入変異に対する PAPILLON レジメンの導入に際し、特にインフュージョンリアクション（IR）は、即時の対応を求められるため、医師だけでなく多職種での情報共有が求められた。1. 病棟看護師への AE の事前教育、2. 投与開始時刻の厳正化（投与後も容態の共有）、3. IR に対する薬剤を事前オーダーするなど、本レジメンに対応した運用を実施した。

若手向け教育セッション　14：20〜15：05

座長　寺井秀樹（慶應義塾大学医学部腫瘍センター）

「がんゲノム医療は胸部悪性腫瘍の患者に何をもたらすのか？」

演者：佐々木治一郎

（北里大学医学部附属新世紀医療開発センター横断的医療領域開発部門臨床腫瘍学）

固形がんを対象とするがんゲノム医療とは、がんの組織や血液を使って多数の遺伝子を同時に調べる包括的がんゲノムプロファイリング検査（CGP）によって、遺伝子の変化（遺伝子変異）を解析し、治療薬を選定することである。胸部悪性腫瘍の患者さんの場合、がんゲノム医療の対象は標準治療が終了または終了が見込まれる進行がん患者となる。非小細胞肺癌に関しては、すでにコンパニオン診断としてマルチプレックス遺伝子パネル検査が実装されており、がんゲノム医療は不要なのではないかと議論されることがあるが、実際には CGP により新たな治療薬が見つかるケースもあり、有用性は他の癌腫と同様であると思われる。一方で、昨今、CGP 結果に紐づく治療が行われる率が低い（10％程度である）ことが問題視されているが、薬剤が見つかり治療が行われたとしても根治の可能性は低く、ほとんどのケースでいずれ再燃・再発する。つまり、患者さんにとっての治療目標は CGP 前の状況となんら変わらず延命と QOL の維持・向上である。がんゲノム医療に当たっては、CGP の結果としての薬剤への到達の有無によらず、基本的緩和ケアの提供が必須であり、必要に応じて ACP のための対話を行い、場合によっては専門的緩和ケアシームとの連携が必要である。ここでは、がんゲノム医療の実際と、その実践の場で必要不可欠な全人的緩和ケアについて解説する。

コーヒーブレイクセミナーⅢ　15：10〜16：10

座長　猶木克彦（北里大学医学部呼吸器内科学）

「間質性肺炎の最近の話題」

演者：小倉髙志（神奈川県立循環器呼吸器病センター）

間質性肺疾患は、2023年の日本人の死因第11位、男性では第10位に位置し、特発性間質性肺炎（IIPs）を含む疾患群は国の指定難病にもなっています。本講演では、以下の点を中心に最近の話題を解説します。

①診断基準と重症度分類の改訂

2024年4月にIIPsの診断基準および重症度分類基準が改訂され、蜂巣肺を伴わない特発性肺線維症や特発性胸膜肺実質線維弾性症（iPPFE）などの診断が外科的肺生検なしで認定可能。6分間歩行試験（6MWT）で最低SpO2が90％未満の場合、公費助成対象となる重症度分類III度に認定が可能になりました。高額である抗線維化剤の早期導入が可能になり、患者の予後改善が期待されます。

②多職種連携の重要性

高齢者間質性肺炎患者の増加に伴い（サルコペニア・フレイルの合併が20-30％）、包括呼吸リハビリテーションが注目されています。当院では医師や多職種（栄養士、PT、看護師など患者ごとに最適化した包括リハビリプログラムを提供しています。

③新薬や治療の開発状況

2024年には間質性肺炎に伴う肺高血圧に対して血管拡張剤（トレプロスチニル吸入）が承認、急性増悪の治療としてエンドトキシン吸着療法が条件的承認されました。間質性肺炎を対象とした新薬の開発状況についても触れ、今後の治療の可能性を展望します。

④肺移植

日本においても肺移植は増加傾向であり、間質性肺炎が一番の対象疾患となっています。

共催：日本ベーリンガーインゲルハイム株式会社

セッションⅢ　16：15〜16：43

座長　坂下博之（横須賀共済病院化学療法科/呼吸器内科）

8.　換気機能上、Non-specific patternを示した右側優位の非線維化性過敏性肺炎の1例

国立病院機構茨城東病院胸部疾患・療育医療センター呼吸器内科

○平（たいら）　晃誠（こうせい）、齋藤武文、名和日向子、三角明里、手島　修、前沢洋介、
金澤　潤、野中　水、荒井直樹、兵頭健太郎、林原賢治、大石修司、
石井幸雄

88歳女性。労作時息切れを主訴に当院初診となった。住宅環境、画像所見、気管支肺胞洗浄液所見、抗トリコスポロン・アサヒ抗体陽性から非線維化性過敏性肺炎と診断した。一方で、呼吸機能検査では肺活量（％予測値）は1.50L（72.1％）と低下を認めたものの全肺気量は3.47L（98.6％）と保たれ残気量は1.88L（110.6％）と増加を認め閉塞性喚起障害を示唆する所見であった。過敏性肺炎としては稀なパターンであり文献的考察を含めて報告する。

9. 初診時より 10 年の生存期間を得た PPFE with UIP の一例

東京医科大学病院呼吸器内科

はまぐち なつき
○浜口奈月、久冨木原太郎、富澤春香、今里大吾、山口優樹、青柴直也、
秋山真哉、為永伶奈、水島麗生、木下逸人、小神真梨子、石割茉由子、
菊池亮太、小林研一、冨樫佑基、河野雄太、吉村明修、阿部信二

健診 X 線写真にて両肺野にびまん性すりガラス影を指摘され、CT で両肺末梢優位の網状影、気管支拡張像を認めたため PPFE の診断となった 68 歳男性。経過中に両肺底部に峰巣肺の出現を認めた。Nintedanib を導入し初診時より 10 年の生存期間を得た。病理解剖で UIP の組織像が確認された。一般に予後不良と考えられている PPFE with UIP で長期生存例を経験したため報告する。

10. 直接作用型経口抗凝固薬（DOAC）による薬剤性肺障害を発症した 3 例

湘南鎌倉総合病院呼吸器内科

いよべ　たかのり
○伊與部隼矩、野間　聖、荒牧宏江、福井朋也

直接作用型経口抗凝固薬（以下 DOAC）は、用量調節を必要とせず、即効性を有することからワーファリンの代替として使用が推奨されている。今回我々は、DOAC による薬剤性肺障害を 3 例経験したため報告する。全例胸部 CT で、びまん性肺胞傷害（DAD）パターンを呈し、2 名は改善が得られたが 1 名が呼吸不全により死亡した。DOAC による薬剤性肺障害は重要な副作用であると考えられ、文献的考察を加え報告する。

11. Mepolizumab と Dupilumab の併用により安定した好酸球性多発血管炎性肉芽腫症の一例

東京科学大学呼吸器内科[1]、東京科学大学膠原病・リウマチ内科[2]

やまき　はるな
○八巻春那[1]、白井　剛[1]、伊藤　優[1]、園田史朗[1]、青木　光[1]、望月昌史[1]、
本多隆行[1]、石塚聖洋[1]、岡本　師[1]、古澤春彦[1]、立石知也[1]、宮崎泰成[1]、
梅澤夏佳[2]

60 代、男性。好酸球性多発血管炎性肉芽腫症に対し X-3 年から Mepolizumab 投与を開始、合併する難治性気管支喘息に対し ICS/LABA、LAMA 吸入とテオフィリン内服を行っていた。以後年単位で気管支喘息が増悪し、X 年に Mepolizumab を Dupilumab に変更した。変更後、血管炎が増悪したため Mepolizumab を再開、Dupilumab と併用したところ安定した。文献的考察を加えて報告する。

B 会場

セッションⅣ　10：05〜10：26

座長　中道真仁（日本医科大学大学院医学研究科呼吸器・腫瘍内科学分野）

12. 心嚢腔を占拠し拘束性心不全をきたした肺炎症性肉腫様癌の 1 剖検例

国立病院機構千葉医療センター呼吸器内科[1]、千葉大学医学部附属病院呼吸器内科[2]、
国立病院機構千葉医療センター病理診断科[3]

○渡邉みのり（わたなべ　みのり）[1,2]、小松洋介[1]、田島弘貴[1]、野口直子[1]、西村大樹[1]、安田直史[1]、
永井雄一郎[3]、高橋葉子[3]、江渡秀紀[1]

症例は 83 歳男性。息切れを主訴に当科に入院。CT で左肺上葉の腫瘤影と心嚢腔に腫瘤性病変と大量の心嚢水を認めた。心嚢ドレナージ等を施行したが急速に循環動態が悪化し死亡した。剖検での病理診断は肺炎症性肉腫様癌であった。腫瘍は心嚢腔を充満するように進展しており、直接死因は拘束性心不全と考えられた。本例は非常に稀な組織型であることに加え、珍しい臨床経過を辿った貴重な症例と考え、文献的考察を加えて報告する。

13. 肺扁平上皮癌に対する化学放射線治療後 10 年を経て発症した胸膜原発血管肉腫の一例

慶應義塾大学医学部呼吸器内科[1]、慶應義塾大学医学部腫瘍センター[2]

○堀江和史（ほりえ かずひと）[1]、扇野圭子[1]、額賀重成[1]、寺井秀樹[2]、安田浩之[1]、福永興壱[1]

【症例】88 歳男性。【主訴】咳嗽。【現病歴】X-13 年前に左扁平上皮肺癌に対して上葉切除術を施行された。X-10 年に左胸腔内再発で化学放射線治療が行われた。X 年 12 月に左大量胸水を指摘された。胸水細胞診は陰性で、CT でも再発所見は認めなかった。経時的に左胸膜の肥厚を認め、CT ガイド下針生検で血管肉腫と診断された。【結語】肺癌化学放射線治療後 10 年の経過で発症した胸膜原発血管肉腫の症例を経験した。

14. 演題取り下げ

コーヒーブレイクセミナーⅡ　10：30〜11：30

座長　中原善朗（北里大学医学部呼吸器内科学）

「非小細胞肺癌における周術期薬物療法」

演者：善家義貴（国立がん研究センター東病院呼吸器内科）

非小細胞肺癌のステージⅠ〜Ⅲ期は根治を目指し、手術、放射線、抗がん剤を組み合わせた集学的治療が期待され、近年は免疫チェックポイント阻害薬を用いた術前治療が注目されている。

過去に行われた殺細胞性抗癌剤による周術期補助療法として術前、術後補助化学療法がある。術前治療の利点は第一に微小転移を制御することにより根治の可能性を高めることが挙げられる。一方で、術前治療中に増悪した場合や重篤な有害事象が発現した場合に切除の機会を逸する懸念がある。

術後治療の主な目的は、残存している可能性のある微小転移の制御である。術前治療とは異なり切除の機会を逃す恐れはないが、手術のみで根治している患者に対する過剰な治療になる可能性や、術後療法による有害事象が懸念される。

近年、進行期の治療において新しい選択肢となった免疫チェックポイント阻害薬や分子標的薬が周術期でも導入されるようになり、周術期薬物療法の開発は大きく進歩している。

本講演では非小細胞肺癌の術前・術後補助療法に焦点を当て、現在投与可能な治療法と臨床試験について概説し、実臨床における周術期治療のポイントなどについて議論したい。

共催：MSD 株式会社

セッションⅤ　11：35〜12：03

座長　大谷咲子（東京都立多摩南部地域病院内科）

15. ダラツムマブが被疑薬と考えられた薬剤性間質性肺炎の一例

順天堂大学医学部附属順天堂医院呼吸器内科[1]、順天堂大学医学部附属順天堂医院血液内科[2]

○永井怜太郎（ながい　れいたろう）[1]、加藤元康[1]、櫻井亜妃子[1]、田所千智[1]、片岡峻一[1]、宮脇太一[1]、築根　豊[2]、安藤美樹[2]、髙橋和久[1]

66 歳男性。多発性骨髄腫の 2 次治療としてダラツムマブ、レナリドミド、デキサメタゾンによる治療開始 2 カ月後に呼吸困難が出現、胸部 CT で浸潤影を認め、休薬とステロイド投与で改善。少量ステロイド投与下で同治療を再開も、5 ヵ月後に浸潤影が再燃した。レブラミドとデキサメタゾンは 1 次治療から使用しており、ダラツムマブによる薬剤性間質性肺炎と診断、同治療の休薬のみで改善した。貴重な症例と考え報告する。

16. 新型コロナウイルス感染症治療後、Good 症候群を伴う胸腺腫に対し外科切除し難治性縦隔炎を生じた一例

佐久医療センター呼吸器内科[1]、佐久医療センター呼吸器外科[2]、佐久医療センター救急科[3]

○武知寛樹（たけち　ひろき）[1]、遠藤秀紀[2]、工藤俊介[3]、油井貴也[1]、神津侑希[1]、和佐本諭[1]、柳澤　悟[1]、大浦也明[1]

60 代男性。新型コロナウイルス感染症での入院時に偶発的に巨大胸腺腫を認め、低ガンマグロブリン血症があり Good 症候群の合併と診断した。待機的に胸腺腫に対し外科的切除術を行ったが、術後に難治性縦隔炎を生じた。気管切開下で免疫グロブリン療法と抗菌薬治療を行い長期入院加療を要した。胸腺腫と新型コロナウイルス感染症の合併例では外科治療に際し液性免疫不全や、ウイルス排出期間の遷延に留意する必要がある。

17. 小細胞肺癌への化学療法中に発症した腫瘍崩壊症候群に対して、ラスプリカーゼを投与し改善を認めた例

北里大学病院呼吸器内科

わたなべあきのり
○渡邊昭典、中原善朗、赤澤悠希、中野真生人、倉田拓斗、山田薫梨、
小栗明人、山本浩貴、八上有里、伊藤弘紀、貝塚宣樹、間中博也、
曽根英之、白澤昌之、佐藤　崇、佐々木治一郎、猶木克彦

76 歳男性。食思不振で当科受診、CT 検査で多発肝転移・癌性胸膜炎を伴う肺癌が疑われ同日緊急入院。右胸水細胞診で小細胞肺癌と診断された。カルボプラチン＋エトポシド併用療法を開始したが、Day3 に呼吸状態が悪化、腎機能低下・高カリウム血症・高尿酸血症・高リン血症を認め、腫瘍崩壊症候群と診断。ラスプリカーゼを投与し改善を認めた。小細胞肺癌治療中の腫瘍崩壊症候群の発症例は希少であり、報告する。

18. エルロチニブ＋ラムシルマブ併用療法中に眼類天疱瘡を認めた非小細胞肺癌の一例

埼玉医科大学総合医療センター呼吸器内科

まつもと　いつか
○松本いつか、白石浩大、横須賀伸、高橋智之、西村博明、桑原由樹、
小川由美子、菊池　聡、平田優介、坂井浩佑、教山紘之、森山　岳、
小山信之、植松和嗣

症例は 66 歳女性。健康診断で胸部異常陰影を指摘され当院を受診した。右下葉肺腺癌 cT4N2M1b stage IVA EGFR L858R 陽性と診断した。エルロチニブ＋ラムシルマブ併用療法を開始し、9 コース投与後に眼球結膜の充血を呈した。眼科の診察にて類天疱瘡の所見を認め、経過からエルロチニブによる有害事象と考えられた。エルロチニブによる眼類天疱瘡はこれまでに報告がなく、考察を含め報告する。

ランチョンセミナーⅡ　12：10〜13：10

座長　安田浩之（慶應義塾大学医学部呼吸器内科）

「オプジーボ 10 年：患者が託す願い、我々が描く未来」

演者：渡邊景明（がん・感染症センター都立駒込病院呼吸器内科）

2015 年、CheckMate017、CheckMate057 両試験の結果を受け、既治療進行非小細胞肺癌に対して、オプジーボが承認された。現在、CheckMate227 試験の結果から、未治療進行非小細胞肺癌に対して、オプジーボ、ヤーボイ併用療法が用いられている。この 10 年間で、非小細胞肺癌患者さんの予後は大きく向上したが、免疫療法の恩恵を受けられるのは必ずしもすべての患者さんではない。我々は、この 10 年間で、多くのことを患者さんから学んだ。そして、学んだことをこれからの患者さんのために活かしていかなければならない。多様なレジメンを前にして、患者さんは何を望み、我々はどうしていかなければならないのだろうか？

本講演では、PD-L1 陰性の非小細胞肺癌に対する最新のエビデンス、抗 CTLA-4 抗体の役割、化学療法を併用する意義、CheckMate227 試験における DOR と PFS2 の重要性を考察する。そして、オプジーボ、ヤーボイ併用療法が、今後どのような位置づけとなり、どのように使いこなしていくべきかを議論する。

共催：小野薬品工業株式会社/ブリストル・マイヤーズ スクイブ株式会社

医学生・初期研修医セッションⅢ　13：15〜13：43

座長　林　　誠（昭和医科大学横浜市北部病院呼吸器センター）

研 9.　M. avium と M. abscessus の混合感染でアミカシンリポソーム吸入用懸濁液を開始した一例

北里大学病院呼吸器内科

○坂本紗梨（さかもと　さり）、間中博也、渡邊昭典、赤澤悠希、中野真生人、倉田拓斗、
山田薫梨、小栗明人、山本浩貴、八上有里、伊藤弘紀、貝塚宣樹、
曽根英之、白澤昌之、楠原政一郎、中原善朗、佐藤　崇、猶木克彦

70 歳女性。検診の胸部 X 線写真で網状影を指摘され前医を受診、M. avium と M. abscessus の混合感染と診断され当科に紹介。IPM/CS+AMK 点滴、EB+AZM+CLF+STFX 内服で治療を開始した。AMK 点滴を半年間行ったが、喀痰培養陽性が持続しアミカシンリポソーム吸入用懸濁液（ALIS）吸入を開始し継続中である。非結核性抗酸菌混合感染の治療に関し文献的考察を交え報告する。

研 10.　転移性リンパ節腫大と鑑別を要した結核性リンパ節炎の一例

相模原協同病院

○江藤修吾（えとう　しゅうご）、眞邉英明、遠藤淳平、渡辺温子、山本倫子

症例は 70 歳代、男性。1 年半前に肺癌手術、半年前に膵癌手術を施行され、膵癌手術の 1 ヶ月後より術後補助化学療法を開始されていた。治療開始後より数週間毎に 38 度の発熱を繰り返すようになり、3 ヶ月後の胸腹部 CT 検査で右鎖骨上窩と縦隔に多数のリンパ節腫大、肝転移を指摘され、再発を疑われ精査となった。病理検査から結核性リンパ節炎の診断となり、抗結核薬治療でいずれの所見も改善された症例を経験したので、報告をする。

研 11.　耐性化が進行した緑膿菌による難治性肺炎に対し、セフィデロコルが奏効した一例

自治医科大学内科学講座呼吸器内科学部門[1]、自治医科大学感染・免疫学講座感染症学部門[2]

○大谷彩花（おおたに　さやか）[1]、齋藤瑞穂[1]、瀧上理子[1]、山内浩義[1]、間藤尚子[1]、守田和正[2]、
南　建輔[2]、久田　修[1]、中山雅之[1]、坂東政司[1]、前門戸任[1]

76 歳男性。前医で右下葉主体の緑膿菌性肺炎で入退院を繰り返し、最終的に難治耐性緑膿菌が検出されるようになった。当院転院後はタゾバクタム/セフトロザンで治療を開始したが、同剤に耐性であることが確認されたため、セフィデロコルに切り替えた。4 週間の治療で菌は陰性化し、以後は肺炎の再燃なく経過した。耐性緑膿菌による難治性肺炎の治療戦略について文献的考察を加えて報告する。

研 12.　膵癌を合併し陽子線治療を施行した抗 MDA5 抗体陽性皮膚筋炎の 1 例

湘南鎌倉総合病院呼吸器内科

○藤井百恵（ふじい　ももえ）、野間　聖、荒牧宏江、福井朋也

症例は 76 歳女性。抗 MDA5 抗体陽性皮膚筋炎関連間質性肺炎の診断となり、ステロイド、シクロホスファミド、タクロリムスの 3 剤治療を行い病勢が改善した。治療開始 1 ヶ月後に膵癌合併が判明し、陽子線治療を施行したが、間質性肺炎の急性増悪は経過中に見られなかった。抗 MDA5 抗体陽性皮膚筋炎における悪性腫瘍の合併および陽子線治療による間質性肺炎急性増悪に関して、文献的考察を加え報告する。

医学生・初期研修医セッションⅣ　13：48～14：16

座長　持丸貴生（国立病院機構東京医療センター呼吸器内科）

研 13.　ニンテダニブに対する super responder と考えられた特発性肺線維症の 1 例

医療法人徳洲会湘南鎌倉総合病院

○小林由衣（こばやし　ゆい）、野間　聖、荒牧宏江、福井朋也

症例は 68 歳男性。特発性肺線維症に対し、ニンテダニブ 200mg/日で治療を開始した。治療開始から 1 年後の経過で、努力肺活量（以下 FVC）が 2790mL から 3510mL（% FVC が 71％から 89.8％）、KL-6 が 2082U/mL から 627U/mL、すりガラス影を中心に画像所見も著明に改善した。ニンテダニブに対する super responder と考えられたため、文献的考察を加え報告する。

研 14.　全身性強皮症に合併した過敏性肺炎の一例

東海大学医学部内科学系呼吸器内科学

○小瀬谷泰貴（こせや　たいき）、堀尾幸弘、鈴木海輝、梅本耕平、友松克允、端山直樹、
伊藤洋子、小熊　剛、浅野浩一郎

52 歳女性。全身性強皮症に伴う間質性肺疾患の診断となり当院紹介。環境歴、画像所見、気管支肺胞洗浄液でのリンパ球高値と抗原回避試験陽性の結果より、住居関連の線維性過敏性肺炎と診断。その後、肺病変増悪を認め緊急入院。抗原回避では改善認めず、強皮症クリーゼのリスクを考慮し、ステロイドとミコフェノール酸モフェチルとの併用療法で改善を認めた。全身性強皮症合併過敏性肺炎は稀であり、文献的考察を加え報告する。

研 15.　病室内吸入誘発試験が陽性であった加湿器による過敏性肺炎の一例

NTT 東日本関東病院

○水野和佳子（みずの　わかこ）、野口智史、渡邉かおる、小原さやか、酒谷俊雄、臼井一裕

症例は 63 歳女性。持続する発熱、咳嗽を主訴に入院。胸部 CT で汎小葉性の淡い肺野濃度の上昇を認め、BAL の細胞分画でリンパ球と好酸球比率の上昇を認めた。薬剤性肺炎が疑われ、入院後無治療で軽快した。退院直後、自宅で症状が再発したため過敏性肺炎が疑われた。自宅で使用していた加湿器を用いて院内個室で誘発試験を行ったところ、4 時間後に症状が再現され、加湿器肺と診断した。加湿器の使用を中止した後は再発を認めていない。

研 16.　ニボルマブによる薬剤性肺障害との鑑別に苦慮したきのこ栽培者肺の 1 例

信州大学医学部内科学第一教室[1]、信州大学医学部医学科[2]

○加部隆太（かべ　りゅうた）[1,2]、後藤憲彦[1]、平林太郎[1]、鈴木祐介[1]、荒木太亮[1]、赤羽順平[1]、
小松雅宙[1]、曽根原圭[1]、和田洋典[1]、立石一成[1]、北口良晃[1]、牛木淳人[1]、
花岡正幸[1]

症例は 49 歳の男性。X-1 年 8 月に皮膚悪性黒色腫に対する術後補助化学療法としてニボルマブが開始された。X 年 3 月に KL-6 の上昇で当科へ紹介され、ニボルマブによる薬剤性肺障害と診断された。ステロイド治療で病状の改善が得られたが、ステロイド漸減中の X 年 8 月に症状と画像所見の再増悪を認めた。その後の聴取で職業としてキノコ栽培に従事していることが判明し、離職したところ治療強化せずに症状・画像所見ともに改善が得られた。

セッションⅥ　14：20〜14：41

座長　坂巻文雄（東海大学八王子病院呼吸器内科）

19. 診断に苦慮した、カテーテルアブレーション後の肺静脈狭窄症の1例

国立病院機構東京医療センター呼吸器内科

よしだ ひろみち
○吉田博道、篠崎太郎、石井真央、熊木聡美、佐川　偲、渡辺理沙、
長谷川華子、入佐　薫、持丸貴生、里見良輔、小山田吉孝

34歳、男性。血痰を主訴に紹介となり、左上葉に肺炎像を認めた。抗酸菌培養でNTMが1週間で発育し、*M.abscessus*症が疑われた。多剤抗菌薬治療を行うも奏功せず、その後の遺伝子解析で病原性の低い菌種しか検出されなかった。心房細動へのカテーテルアブレーション歴と画像所見から肺静脈狭窄症と診断した。カテーテルアブレーション後の稀な合併症であり、文献的考察を含めて報告する。

20. カテーテルアブレーション後に診断に至った肺静脈狭窄症の一例

公立学校共済組合関東中央病院呼吸器内科[1]、公立学校共済組合関東中央病院放射線科[2]

ひだ けいいちろう
○樋田啓一郎[1]、天野陽介[1]、田中正純[1]、岸野万里子[1]、豊田　光[1]、南部敦史[2]、
川上真樹[1]

3回目のカテーテルアブレーション施行後から数ヶ月後に、血痰及び喀血症状が出現した40代男性。CTでは、左肺下葉に限局して広がる浸潤影とすりガラス影を認めた。気管支鏡では、左主気管支に血管拡張を認め、同部位での生検で悪性所見を認めなかった。肺血流シンチグラフィーや造影CTの画像所見から、カテーテルアブレーション後に生じた肺静脈狭窄症の診断に至った。肺静脈狭窄症の文献的考察を交え報告する。

21. 肺血栓塞栓により巨大な空洞性陰影を生じた肺梗塞の一例

杏林大学医学部附属病院呼吸器内科

まきしま ありさ
○槇島有佐、石川周成、菅野直大、土井和之、中嶋　啓、山田　祥、
秋澤孝虎、高木　涼、黒川のぞみ、麻生純平、小林　史、布川寛樹、
中元康雄、石田　学、佐田　充、高田佐織、皿谷　健、石井晴之

81歳男性。右上肺動脈の急性肺血栓塞栓症の診断で、1ヶ月間の抗凝固療法を施行するも血痰を伴う急性呼吸不全と浸潤影の急速な拡大を認めた。抗凝固薬を中止後は症状の改善にも関わらず、広範な浸潤影が巨大空洞性陰影に変化した。肺血栓塞栓の血管灌流域に合致した壊死性病変であり、肺梗塞と診断した。肺血栓塞栓による巨大空洞形成は稀であり、文献的考察を加えて報告する。

セッションⅦ　14：44～15：05

座長　小熊　剛（東海大学医学部内科学系呼吸器内科学）

22. 豆炭燃焼物の吸引による急性肺傷害/急性呼吸窮迫症候群の1例

独立行政法人国立病院機構水戸医療センター呼吸器科

○藤田弘輝（ふじた　ひろき）、山岸哲也、山崎健斗、渡邊　崚、沼田岳士、太田恭子、遠藤健夫

31歳男性。車内で豆炭に着火し20分後に自力で脱出した。2日後に呼吸困難で来院し、胸部CTで広範な経気道分布のすりガラス影、浸潤影を認めた。ステロイド治療で速やかに呼吸状態は改善し、第14病日には胸部CTの所見はほぼ消失した。化石燃料の燃焼により発生した一酸化炭素等の有毒ガスの吸引は急性肺障害/急性呼吸窮迫症候群を引き起こすと考えられており、本症例でも同様の機序が示唆された。文献的考察を含めて報告する。

23. 成人で発見された先天性肺気道奇形の一例

国立国際医療研究センター病院呼吸器内科

○勝矢知里（かつや　ちさと）、辻本佳恵、田村旺子、森田智枝、草場勇作、石田あかね、
橋本理生、寺田純子、森野英里子、鈴木　学、高崎　仁、西村直樹、
軒原　浩、泉　信有、放生雅章

乳幼児期に4回の右肺炎の既往がある30歳男性。発熱、咳嗽の持続があり胸部CT検査実施したところ右下葉腫瘤を指摘された。腫瘤は増大傾向となり診断的治療のため胸腔鏡下右下葉切除術を実施したところ、内腔に液体貯留を伴う嚢胞病変を認めた。病理組織診断にて広範囲の非乾酪性類上皮肉芽腫、間質のリンパ球浸潤を伴う先天性肺気道奇形（CPAM）と診断した。成人で発見されたCPAMの一例を文献的考察を含めて報告する。

24. 気管支鏡で続発性びまん性肺骨化症の診断に至った高齢男性の一例

東海大学医学部付属八王子病院呼吸器内科

○吉川知宏（よしかわともひろ）、坂巻文雄、大高道康、後田美香、近藤祐介、田崎　厳

80歳男性。胸部単純写真で両側肺野の粒状影を指摘され、当院を受診。捻髪音を聴取し、胸部CTで両側肺野の胸膜直下優位に多発する粒状影と微細石灰化、蜂巣肺および牽引性気管支拡張を認めた。TBLBを施行し病理所見で石灰化した器質を背景に多数の骨細胞が存在し、肺内の骨組織を認め、特発性肺線維症に続発したびまん性肺骨化症と診断した。特発性肺線維症とびまん性肺骨化症の関連について文献的考察を加えて報告する。

コーヒーブレイクセミナーⅣ　15：10〜16：10

座長　佐藤　崇（北里大学医学部呼吸器内科学）

「高齢者肺がん治療〜黎明期に何を考えるか〜」

演者：清家正博（日本医科大学大学院医学研究科呼吸器内科学分野）

肺がんの罹患者数は年々増加しており、2019 年には約 12 万 6000 人が新たに肺がんと診断された。年齢が上がるほど罹患率も高くなり、罹患者全体に占める 75 歳以上の割合は 50％を超えている。近年、免疫チェックポイント阻害薬やドライバー遺伝子異常に対する分子標的薬の登場により、肺癌化学療法の治療戦略は大きく変化し、予後も延長している。しかし、高齢がん患者においては、加齢による生理機能の低下や複数の併存疾患など個人差が非常に大きいため、画一的な治療ではなく、患者個々のリスク評価と希望に沿った治療選択が必要となる。

国内の各種ガイドラインでは、高齢者のリスク評価として高齢者機能評価（GA：Geriatric Assessment）の実施を提案されており、GA を用いた臨床試験では、GA を実施した群において患者の治療満足度の向上や、副作用の発現率の低下が認められている。

高齢者への治療選択は、若年者と同様の標準治療が可能な“fit”、標準治療よりも強度が低い治療が可能な“vulnerable”、そして BSC や緩和ケアが対象となる“frail”に区分される。しかし、高齢者に多い“vulnerable”な患者は、従来の臨床試験の登録基準から外れることが多く、最適な薬剤選択には依然として課題がある。

本セミナーでは、高齢者肺がん患者の特徴を踏まえ、治療を実施する際に考慮すべき点や当院での高齢者機能評価の活用方法について概説する。

共催：中外製薬株式会社

セッションⅧ　16：15〜16：43

座長　福井朋也（湘南鎌倉総合病院呼吸器内科）

25. 5 次治療の免疫チェックポイント阻害薬（ICI）併用化学療法が奏効した小細胞肺癌の 1 例

湘南鎌倉総合病院呼吸器内科

○瀬戸悠介（せと　ゆうすけ）、野間　聖、荒牧宏江、福井朋也

80 歳男性。cT4N0M0 の限局型小細胞肺癌と診断。CBDCA + VP-16 療法後に逐次放射線療法を行う方針となったが、2 サイクル終了時点で新たに転移が出現し 2 次治療に移行した。後治療も効果が乏しかったが、5 次治療で CBDCA + VP-16 + Durvalumab を施行したところ腫瘍縮小が得られ約 1 年間効果が持続している。治療抵抗性小細胞肺癌に ICI の効果があった希少な症例であり考察を加え報告する。

26. 診断時 PS 不良であったが治療が奏功した ALK 融合遺伝子陽性肺癌の 2 例

茨城県立中央病院呼吸器内科[1]、茨城県立中央病院病理診断科[2]、自治医科大学呼吸器内科[3]

○渡邊安祐美（わたなべ　あゆみ）[1]、田村智宏[1]、橋本幾太[1]、山口昭三郎[1]、吉川弥須子[1]、
山田　豊[1]、飯嶋達生[2]、中山雅之[3]、鏑木孝之[1]

初診時脳転移により PS 不良であったものの分子標的治療薬が奏功した ALK 融合遺伝子陽性肺癌 2 例を経験したため報告する。症例 1 は 40 歳男性、症例 2 は 51 歳男性で、いずれも脳転移、脳浮腫に伴い PS 不良であった。生検後 Amoy 検査で ALK 融合遺伝子陽性が早期に判明、アレクチニブを導入し奏功した。全身転移をきたした進行期でも適切な治療により予後延長が期待できるため、迅速な診断と治療導入が重要である。

27. 膠芽腫を併発し脳転移との鑑別に難渋した肺扁平上皮癌の一例

横須賀共済病院呼吸器内科[1]、横須賀共済病院化学療法科[2]

○山本　遼[1]（やまもと　りょう）、石川氷介[1]、安井　渉[1]、熊谷　隆[1]、鴨志田達彦[1]、安田武洋[1]、
富永慎一郎[1]、夏目一郎[1]、坂下博之[2]

X 年 6 月、左肺門部扁平上皮癌（cT4N3M1c cStageIVB）に対しカルボプラチン、ナブパクリタキセル、ペムブロリズマブを開始。8 月に痙攣と左上下肢不全麻痺が出現、頭部造影 MRI でリング状造影効果を伴う右頭頂葉腫瘤と硬膜肥厚を認めた。転移性脳腫瘍として全脳照射施行したがその後も病変は増大、開頭腫瘍摘出術により膠芽腫と診断された。肺癌と膠芽腫の重複は稀であり、文献的考察を加えて報告する。

28. 治療 7 年目の EGFR 変異肺癌の気道狭窄に対し、硬性鏡下処置（core out+APC+Y-stent）を実施した 1 例

聖マリアンナ医科大学呼吸器内科[1]、北里大学病院呼吸器内科[2]

○西山和宏[1]（にしやまかずひろ）、森川　慶[1]、沼田　雄[1]、西　由紘[1]、鶴岡　一[1]、半田　寛[1]、
峯下昌道[1]、中原善朗[2]、猶木克彦[2]

進行期肺癌は薬物治療だけでなく、局所治療が QOL 改善および予後延長に寄与する可能性がある。75 歳女性、7 年前から EGFR 変異肺癌で長期治療中、気道狭窄で紹介となった。硬性鏡下の観察では右主気管支がポリープ性病変でほぼ閉塞、加えて #7LN の腫大と周囲の浸潤で気管分岐部も著明に閉塞。異なる病態の狭窄に対し、右主気管支は硬性鏡で core out、気管分岐部は APC で焼灼し開存、再狭窄予防で Y-stent を透視下に挿入し処置を終了した。

今後のご案内

❑第 265 回日本呼吸器学会関東地方会

会　　期：2025 年 7 月 12 日（土）
会　　場：ライトキューブ宇都宮
会　　長：前門戸　任（自治医科大学内科学講座呼吸器内科学部門）

❑第 266 回日本呼吸器学会関東地方会
（合同開催：第 188 回日本結核・非結核性抗酸菌症学会関東支部学会）

会　　期：2025 年 9 月 13 日（土）
会　　場：秋葉原コンベンションホール
会　　長：森本　耕三（公益財団法人結核予防会複十字病院呼吸器センター）

❑第 267 回日本呼吸器学会関東地方会

会　　期：2025 年 11 月 22 日（土）
会　　場：シャトレーゼホテル談露館（山梨県甲府市）
会　　長：副島　研造（山梨大学大学院総合研究部医学域内科学講座呼吸器内科学教室）

❑第 268 回日本呼吸器学会関東地方会
（合同開催：第 189 回日本結核・非結核性抗酸菌症学会関東支部学会）

会　　期：2026 年 2 月 28 日（土）
会　　場：秋葉原コンベンションホール
会　　長：松山　政史（筑波大学医学医療系呼吸器内科）

※初期研修医ならびに医学生の発表を積極的に受け付けています。
　初期研修医・医学生には入会義務はありません。
　多数のご参加をお待ちしています。

謝　辞

旭化成ファーマ株式会社

アストラゼネカ株式会社

インスメッド合同会社

MSD 株式会社

小野薬品工業株式会社

オリンパスマーケティング株式会社

第一三共株式会社

大鵬薬品工業株式会社

中外製薬株式会社

日本イーライリリー株式会社

日本化薬株式会社

日本ベーリンガーインゲルハイム株式会社

ブリストル・マイヤーズ スクイブ株式会社

メルクバイオファーマ株式会社

ヤンセンファーマ株式会社

（五十音順）

2025 年 4 月 1 日現在

本会を開催するにあたり、上記の皆様よりご協賛いただきました。
ここに厚く御礼申し上げます。

第 264 回日本呼吸器学会関東地方会
会長　　猶木　克彦
（北里大学医学部呼吸器内科学）