第 257 回日本呼吸器学会関東地方会
プログラム・抄録集

会　　長 相良　博典（昭和大学医学部内科学講座呼吸器・アレルギー内科学部門）
日　　時 2023 年 11 月 11 日（土）
開催方式 ハイブリッド開催（会場 +WEB）
会　　場 秋葉原コンベンションホール
〒101-0021　東京都千代田区外神田 1-18-13
参 加 費 1,000 円
【無料】医学生（大学院生除く）・初期研修医

交通案内図

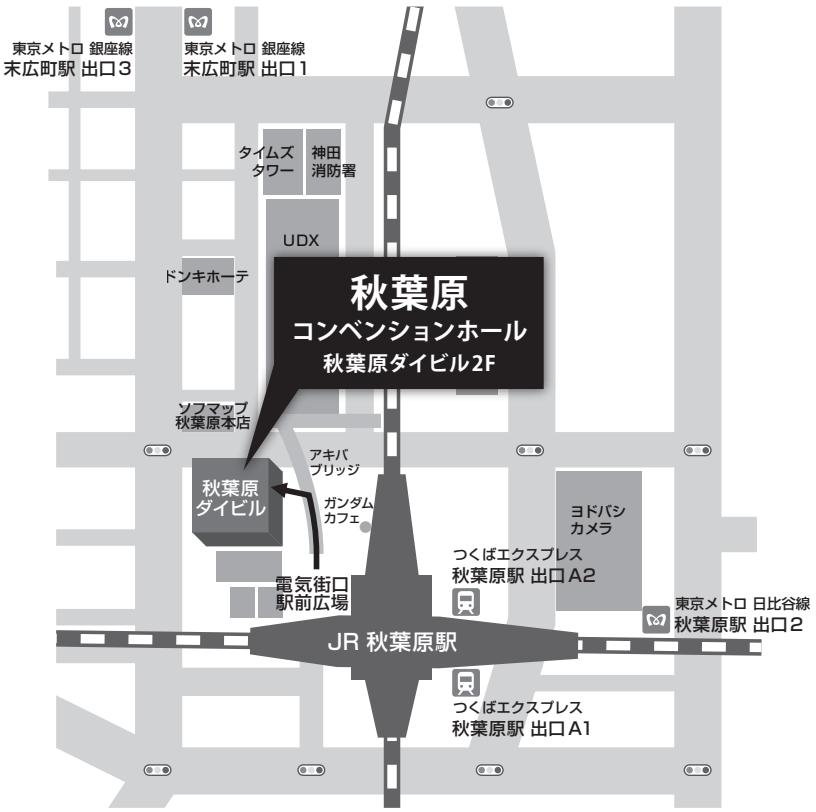

電気街口駅前広場のエスカレーターから歩行者デッキ（アキバブリッジ）に上がって左に曲がり、ダイビルの 2F 入口をご利用ください。

■交通アクセス

電 車

- ● JR 秋葉原駅（電気街口）徒歩 1 分
- ●東京メトロ銀座線 末広町駅（1 番出口）徒歩 3 分
- ●東京メトロ日比谷線 秋葉原駅（2 番出口）徒歩 4 分
- ●つくばエクスプレス 秋葉原駅（A1 出口）徒歩 3 分

◆参加受付

1. 本会は、現地会場（秋葉原コンベンションホール）とオンライン（WEB）の両方で参加可能なハイブリッド方式で開催いたします。
   ご参加には本会ホームページ（https://www.jrs.or.jp/shibu/kanto/no257/）から参加登録が必要です。
   参加登録および参加費のお支払いが完了した方に、当日の視聴ページの URL とパスワードをメールでお送りいたします（11 月初旬頃）。
   ＜参加登録期間＞11 月 11 日（土）16 時まで
   当日、現地会場で参加受付も可能ですが、オンラインでの参加登録を推奨いたします。
   ＜参加受付時間＞11 月 11 日（土）10 時から 16 時まで
   なお、現地会場では感染対策に万全を期して運営いたしますが、体調に少しでも不安を感じる方は、オンライン（WEB）でのご参加のご検討をお願いいたします。
   演題のご発表は、可能な限り現地会場を基本といたしますが、難しい場合はリモートも可能です。
   演題発表を行う方も、オンライン参加登録を必ず行ってください。
2. 参加費　1,000 円
   ただし、医学生（大学院生除く）と初期研修医は無料です。
   オンライン参加登録時に、医学生・初期研修医を証明できる書類（証明書、ネームプレートなど）をスキャンまたは撮影したデータ（JPEG・PDF など）のアップロードが必要となります。
   領収書は、参加費の決済が完了した後、オンライン参加登録ページからダウンロード（保存・印刷）してください。
3. 参加証明書
   ・日本呼吸器学会員
   　オンライン参加登録の際に、会員番号のご入力があった場合、学会ホームページのマイページ（会員専用）にて会期の約 1 週間後からダウンロード（保存・印刷）が可能となります。
   ・非会員
   　11 月末日頃までに、オンライン参加登録時に入力された住所宛てに郵送いたします。
4. 現地会場で参加される方へ
   参加受付にてネームカード（兼参加証明書）をお渡ししますので、所属・氏名をご記入のうえ、会場内では必ずご着用ください。なお、ネームカード（兼参加証明書）の再発行はいたしませんのでご注意ください。また、日本呼吸器学会員で、オンライン参加登録を完了されている場合は、会員カードの提示は不要です。
5. 参加で取得できる単位
   ・日本呼吸器学会　呼吸器専門医　5 単位（筆頭演者　3 単位）
   ・日本呼吸ケア・リハビリテーション学会　呼吸ケア指導士　7 単位（筆頭演者　7 単位）
   ・3 学会合同呼吸療法認定士　20 単位
   ・ICD 制度協議会　5 単位（筆頭演者　2 単位）
6. 参加にあたっての注意事項
   ・抄録ならびにオンライン視聴で掲載されるスライド・画像・動画等に関して、ビデオ撮影・録音・写真撮影（スクリーンショットを含む）は禁止いたします。
   ・参加登録後の取り消しは、お受けいたしかねます。お支払いされた参加費は理由の如何に関わらず返金いたしません。また、二重登録にご注意ください。

◆座長、演者の先生方へ

1. （オンライン（WEB）のみ）セッションの開始 60 分前から指定された URL へ接続して、待機してください。
2. 座長紹介のアナウンスを行いますので、その後、セッションを開始してください。

3. 演者の紹介は所属と氏名のみとし、演題名は省略してください。
4. 発表5分、質問2分です。時間厳守でお願いいたします。

◆利益相反（COI）申告のお願い

日本呼吸器学会では、医学研究に関する発表演題での公明性を確保するため、筆頭演者および共同演者はCOI（利益相反）申告書の提出が義務付けられます。COI申告書の提出がない場合は受付できません。
申告方法は、1）演題登録画面での利益相反事項の入力、2）発表データでの利益相反事項の開示となります。

◆ PC発表についてのご案内

［現地会場での発表の場合］
・発表形式はPC発表のみです。
・発表スライドの2枚目（タイトルスライドの次）にCOI状態を記載した画面を掲示してください（必須）。
・会場で使用するパソコンのOSおよびアプリケーションはWindows10、Microsoft Office 365（PowerPoint）です。
・発表データは、USBメモリでご持参ください。PCの持ち込みはできません。
・Windows標準フォントを使用してください。
・動画は必ずWindows Media Player形式とし、データは作成したPC以外で動作を確認してください。念のため、ご自身のPCもバックアップとしてご持参ください。
・発表予定時刻の30分前までにスライド受付をお済ませください。
・演台にはキーパッドとマウスをご用意しておりますので、ご自身で操作をお願いいたします。
・発表者ツールは使用できません。

［オンライン（WEB）での発表の場合］
・発表はZoomを使用して行います。
・マニュアルと手順を運営事務局よりご案内しますので、内容を必ず確認のうえ、当日ご発表ください。なお、セッションの開始60分前から通信状況とスライド共有の確認を行います。
・発表スライドの2枚目（タイトルスライドの次）にCOI状態を記載した画面を掲示してください（必須）。
・発表スライドの事前提出（アップロード）は不要です。

◆医学生・初期研修医セッション　表彰式

11月11日（土）17時05分〜17時20分　A会場
医学生・初期研修医セッションの演題を対象に、優秀者を表彰いたします。
現地会場でご参加の演者および指導医の方は、表彰式にご出席ください。
オンライン（WEB）でご参加の演者の方は、賞状と記念品を後日郵送いたします。
採点結果は後日、日本呼吸器学会ホームページにて発表いたします。
なお、優秀者は第64回日本呼吸器学会学術講演会企画「ことはじめ甲子園」でもご発表いただく予定です。詳細は、本会ホームページ（https://www.jrs.or.jp/shibu/kanto/no257/）をご確認ください。

◆その他注意事項

1. プログラム・抄録集は、本会ホームページ（https://www.jrs.or.jp/shibu/kanto/no257/）で閲覧（ダウンロード・印刷）が可能です（現地会場での配付はありません）。
2. 現地会場での掲示・印刷物の配布・ビデオ撮影等は、会長の許可が無い場合ご遠慮ください。
3. 発言は全て座長の指示に従い、必ず所属・氏名を述べてから簡潔に発言してください。

4. 会場内の呼び出しは、緊急でやむを得ない場合以外行いません。
5. 責任者は本会の会員に限ります。ただし、筆頭著者・共著者は非会員でも可とします。

◆発表演題等に関する個人情報の取り扱いについて

講演内容あるいはスライド等において、患者個人情報に抵触する可能性のある内容は、患者あるいはその代理人からインフォームド・コンセントを得たうえで、患者個人情報が特定されないよう十分留意して発表してください。不必要な年月日の記載は避ける、年齢表記は40歳代などとする、など十分にご配慮ください。個人情報が特定される発表は禁止します。

◆プログラム・抄録集の会員への事前発送について

関東地方会のプログラム・抄録集は、2021年度開催の地方会より事前発送を控えさせていただくこととなりました。恐れ入りますが、本会ホームページ（https://www.jrs.or.jp/shibu/kanto/no257/）よりPDFデータにてご取得をお願い申し上げます。

◆当日の問い合わせ

会期当日は問い合わせ窓口を設置いたします。
連絡先は参加登録時のメールアドレスに会期前にお知らせいたします。

第 257 回日本呼吸器学会関東地方会　日程表

	A 会場	B 会場
	開会式 10:25～10:30	
11:00	10:30～11:12 **セッションⅠ** 感染症中心Ⅰ 1～6 座長：山口　史博	10:30～11:12 **セッションⅤ** 感染症中心Ⅱ 24～29 座長：石黒　　卓
	11:17～11:59 **セッションⅡ** びまん性肺疾患Ⅰ 7～12 座長：成本　　治	11:17～11:59 **セッションⅥ** 腫瘍性疾患Ⅱ 30～35 座長：関根　朗雅
12:00		
13:00	12:10～13:10 **ランチョンセミナーⅠ** 肺NTM症診療アップデート： 治療の変遷から紐解く肺NTM症の臨床の進歩 演者：林　　誠 座長：森本　耕三 共催：インスメッド合同会社	12:10～13:10 **ランチョンセミナーⅡ** 次なるステップ：3剤配合吸入薬が拓く喘息診療の可能性 演者：原田　紀宏 座長：檜澤　伸之 共催：グラクソ・スミスクライン株式会社
	13:20～13:55 **医学生・初期研修医セッションⅠ** 研1～研5 座長：杉山　智英	13:20～13:55 **医学生・初期研修医セッションⅢ** 研10～研14 座長：中島　　啓
14:00	14:00～14:28 **医学生・初期研修医セッションⅡ** 研6～研9 座長：髙山　賢哉	14:00～14:28 **医学生・初期研修医セッションⅣ** 研15～研18 座長：白井　　剛
15:00	14:35～15:35 **教育セミナー** 本邦における重症喘息治療の課題と薬剤選択 演者：鈴川　真穂 座長：松瀬　厚人 共催：アストラゼネカ株式会社	14:35～15:25 **若手向け教育セッション** 病態から理解する好酸球・アレルギーがかかわる呼吸器疾患 演者：関谷　潔史 座長：相良　博典 2019年度GSK助成対象
16:00	15:40～16:15 **セッションⅢ** 感染症、希少疾患 13～17 座長：佐々木　衛	15:30～16:12 **セッションⅦ** びまん性肺疾患Ⅱ 36～41 座長：光石陽一郎
17:00	16:20～17:02 **セッションⅣ** 腫瘍性疾患Ⅰ 18～23 座長：和久井　大	16:20～17:02 **セッションⅧ** 希少疾患・臨床諸問題 42～47 座長：仁多　寅彦
	17:05～17:20 **医学生・初期研修医セッション表彰式・閉会式**	

A 会場

セッションⅠ　感染症中心Ⅰ　10：30〜11：12

座長　山口史博（昭和大学藤が丘病院呼吸器内科）

1.　治療薬選択に難渋した多剤耐性結核による肺結核・結核性髄膜炎の1例

聖路加国際病院[1]、秋田大学医学部附属病院[2]

○田中三千穂（たなか　みちほ）[1]、長谷川諒[2]、石川和宏[1]、森　信好[1]

中国吉林省出身の24歳女性。肺結核と結核性髄膜炎の診断で入院し、意識障害のため経鼻胃管でRFP＋INH＋PZA＋EB＋LVFXを開始した。多剤耐性結核と判明したため、中枢移行性と経管投与可否を考慮しPZA＋CS＋LVFX＋LZDに変更し治療を継続した。神経予後は不良であったが循環や呼吸状態は安定し、自宅へ退院した。第一選択薬4剤（RFP、INH、EB、SM）耐性の結核を経験したので、治療選択について文献的考察を含め報告する。

2.　Rifampicinの耐性選択過程をDeeplex® Myc-TBにより確認した多剤耐性肺結核の一例

国立病院機構茨城東病院呼吸器内科[1]、国立病院機構茨城東病院臨床研究部[2]、
公益財団法人結核予防会結核研究所抗酸菌部[3]

○上田航大（うえだ　こうだい）[1]、齋藤武文[1]、松本紘明[1]、竹内恵理[1]、小竹理奈[1]、武石岳大[1]、
野中　水[1]、荒井直樹[1]、兵頭健太郎[1]、金澤　潤[1]、薄井真悟[2]、大石修司[1]、
林原賢治[1]、髙木明子[3]、御手洗聡[3]、石井幸雄[1]

不規則服薬による薬剤耐性菌の出現と選択の過程が実地臨床で観察された報告はない。47歳男性で有空洞例の全剤感受性結核に対し2HREZ/7HRで治療を行った。維持期に不規則内服があり多剤耐性結核として再燃した。Deeplex® Myc-TBによりRFP耐性（59%）と感受性（41%）バリアントの混在を認めた。RFPの耐性選択の過程が明示された症例であり、考察を含め報告する。

3.　胸水中のADA高値を認めず結核性胸膜炎の診断に至った1例

国保直営総合病院君津中央病院

○佐藤嵩浩（さとう　たかひろ）、漆原崇司、鈴木健一、楽満紳大郎、杉浦拓馬、佐久間俊紀、
田村　啓

右側胸部痛が出現し、胸部CTで右胸水貯留を認めた。細菌性胸膜炎として抗菌薬加療を開始したが改善を認めず、胸腔穿刺を施行したところリンパ球優位で好酸球上昇も伴う滲出性胸水であり、ヒアルロン酸やADAの有意な上昇や糖低下は認めなかった。石灰化を伴う胸膜肥厚や国鉄勤務歴からアスベスト関連疾患を疑い抗菌薬を終了した。胸水の増加や胸痛なく経過していたが、胸水培養で結核菌が検出され結核性胸膜炎の診断となった。

4. リンパ節病変からの浸潤または穿破により気管支結核に至ったと考えられた一例

国立病院機構茨城東病院胸部疾患・療育医療センター内科診療部呼吸器内科[1]、同病理診断科[2]、同臨床研究部[3]

たけいしたかひろ
○武石岳大[1]、竹内理恵[1]、松本紘明[1]、小竹理奈[1]、上田航大[1]、野中　水[1]、荒井直樹[1]、兵頭健太郎[1]、金澤　潤[1]、南　優子[2]、薄井真悟[3]、大石修司[1]、林原賢治[1]、石井幸雄[1]、齋藤武文[1]

Dr's delay を起こしやすい気管支結核の発症機序は必ずしも明確ではない。症例：83 歳男性。咳嗽あり、近医受診し、両肺の陰影を指摘され、当院紹介となった。喀痰結核菌陽性、CT 所見と合わせリンパ節・気管支結核と診断した。気管支結核の発症様式は「肺病変からの経気道的な連続進展」と「リンパ節病変からの浸潤または穿破」に分かれる。症例を提示し、自験例を含め、発症様式について考察を加えて報告する。

5. 多発肺結節とすりガラス陰影を呈し胸腔鏡下肺生検で診断した好酸球性肺炎合併肺ムコール症の 1 例

埼玉県立循環器・呼吸器病センター呼吸器内科[1]、埼玉県立循環器・呼吸器病センター病理診断科[2]、千葉大学真菌医学研究センター[3]

たけうち ゆうき
○武内裕希[1]、鍵山奈保[1]、古野　肇[1]、小野寺葉子[1]、丸山智也[1]、磯野泰輔[1]、小島彩子[1]、西田　隆[1]、小林洋一[1]、石黒　卓[1]、高久洋太郎[1]、倉島一喜[1]、柳澤　勉[1]、清水禎彦[2]、渡邉　哲[3]

未治療の糖尿病がある 73 歳男性。X 年 4 月から咳嗽、悪寒が出現し CT でランダム分布の多発肺結節とすりガラス陰影を認めた。気管支肺胞洗浄で好酸球分画の上昇があり好酸球性肺炎と診断し、ステロイドを投与したが結節影は残存した。胸腔鏡下肺生検を行い肺実質に糸状菌と類上皮肉芽腫を認め PCR 法で Rhizopus microsporus と同定し肺ムコール症と診断した。好酸球性肺炎を伴う肺ムコール症は稀であり文献的考察を含め報告する。

6. 肛門管癌を侵入門戸とした MRSA による敗血症性肺塞栓および肺化膿症の一例

日本医科大学付属病院呼吸器内科[1]、埼玉医科大学総合医療センター呼吸器内科[2]

にしむらひろあき
○西村博明[1,2]、鏑木翔太[1]、飯田博紀[1]、村田亜香里[1]、神尾孝一郎[1]、笠原寿郎[1]、清家正博[1]

49 歳男性。肛門管癌に対して術前化学療法中、ふらつきを自覚した。胸部 CT 検査で両肺に多発する結節影および空洞影を指摘され、血液・喀痰培養検査から MRSA が検出された。肛門管癌周囲は感染徴候はなく、肛門管癌を侵入門戸とした敗血症性肺塞栓による肺化膿症と診断した。抗 MRSA 薬投与により軽快し退院した。直腸癌を侵入門戸とした MRSA 敗血症性肺塞栓の報告はなく、文献的考察を加え報告する。

セッションⅡ　びまん性肺疾患Ⅰ　11：17〜11：59

座長　成本　治（国立病院機構東京病院呼吸器内科）

7.　メトトレキサート中止後に自然縮小するも再燃したリンパ増殖性疾患の1例

昭和大学藤が丘病院呼吸器内科

○神崎満美子（かんざき　まみこ）、清水翔平、草鹿砥るい、郷　佳洋、能美詩穂、吉崎千夏、
吉田有毅、平田健人、丁　一澤、安部貴志、阪倉俊介、林　三奈、
北野はるか、新　健史、小菅美玖、川村さおり、中本真理、山口史博、
横江琢也

68歳男性。58歳時に関節リウマチと診断され、メトトレキサート（MTX）を開始した。66歳時に胸部CTで右上葉腫瘤影と肺門縦隔リンパ節腫大を認め、気管支鏡検査を施行するも組織診断は得られず、MTX中止のみで経過観察となった。その後腫瘤影は消退したが、68歳時に新規に左頚部リンパ節腫大を認め、生検にて悪性リンパ腫の診断に至った。自然消退後に再燃を認めたリンパ増殖性疾患を経験したので、文献的考察を含めて報告する。

8.　慢性骨髄性白血病に対するimatinibによる薬剤性肺障害の一例

順天堂大学医学部呼吸器内科[1]、順天堂大学医学部病理診療科[2]、順天堂大学医学部放射線診療科[3]、
順天堂大学医学部血液内科[4]、国立病院機構東京病院臨床検査科[5]、虎の門病院呼吸器内科[6]、
防衛医科大学校放射線科[7]、杏林大学呼吸器内科[8]

○平野遥彦（ひらの はるひこ）[1]、加藤元康[1]、香丸真紀子[1]、巾麻奈美[1]、吉川仁美[1]、光石陽一郎[1]、
宿谷威仁[1]、林大久生[2]、鈴木一廣[3]、築根　豊[4]、木谷匡志[5]、宮本　篤[6]、
杉浦弘明[7]、安藤美樹[4]、佐々木信一[1]、石井晴之[8]、髙橋和久[1]

63歳女性。慢性骨髄性白血病に対してイマチニブを導入後寛解に至ったが、7ヶ月後に胸部CTで両下葉優位に小葉辺縁部のすりガラス状陰影を認めた。KL-6 7310 ng/mLと高値であり、クライオ生検を施行し病理所見は器質化肺炎パターンであった。イマチニブ中止で陰影とKL-6が改善、MDDを行いイマチニブによる薬剤性肺障害と診断した。特徴的な画像所見がありMDDが診断に有用であった一例であり報告する。

9.　肺腫瘤影を契機に診断されたMTX関連Hodgkinリンパ腫の1例

独立行政法人地域医療機能推進機構埼玉メディカルセンター内科

○鈴木理紗子（すずき　りさこ）、内田智也、加賀谷尽、矢崎夏美、佐々木衛、木村勇太、
得平道英、上田壮一郎

67歳女性。胸部X線で左肺門部腫瘤影を指摘され気管支鏡検査を施行したが診断に至らず、造影CTで認めた左腋窩の壊死傾向を伴う腫大リンパ節の生検で古典的Hodgkinリンパ腫（CHL）と診断した。関節リウマチに対しメトトレキサート（MTX）内服中であり、MTX関連リンパ増殖性疾患（MTX-LPD）と考え中止すると肺腫瘤影は縮小した。節外病変の肺腫瘤を契機に診断されたMTX-CHLの症例を経験したため、文献的考察を加えて報告する。

10. 肺小細胞癌に対してアテゾリズマブ投与中に肺胞出血を発症した一例

順天堂大学医学部附属浦安病院呼吸器内科[1]、順天堂大学医学部附属順天堂医院呼吸器内科[2]

○本島（もとじま）　舞（まい）[1]、金森幸一郎[1]、松本卓也[2]、田中志樹[1]、中村洸太[1]、鈴木洋平[1]、
南條友央太[1]、長島　修[1]、佐々木信一[1]、髙橋和久[2]

82 歳男性、肺小細胞癌 cT4N3M1c stageIVB 進展型に対して、X-2 年よりカルボプラチン、エトポシド、アテゾリズマブで治療を開始し、アテゾリズマブで維持療法を行っていた。X 年 5 月に CT で両肺にびまん性に広がるすりガラス影が出現した。気管支肺胞洗浄を施行し、肺胞出血と診断し、ステロイド治療で改善した。免疫関連有害事象（irAE）による肺胞出血は稀で、文献的考察とともに報告する。

11. ビカルタミドで肝機能障害が出現した後に、アパルタミドで薬剤性肺障害をきたした一例

日本大学医学部附属板橋病院

○根本陽介（ねもと ようすけ）、中山龍太、横田　峻、山田志保、神津　悠、中川喜子、
清水哲男、丸岡秀一郎、權　寧博

66 歳男性。前立腺癌 stage 3 期の診断で、ビカルタミドが開始になるも、肝機能障害が出現した。アパルタミドに変更するも、皮疹を認め、被疑薬として中止となった。乾性咳嗽、労作性の呼吸困難を自覚し入院となる。胸部 CT 画像では、びまん性すりガラス陰影を認めた。薬剤性肺障害を疑い、プレドニゾロンで治療開始したところ、改善傾向を示した。アパルタミドには、薬剤性肺障害による死亡例も報告されているため、これらを踏まえて症例を検討する。

12. 左上葉肺癌の陽子線治療後に認めた広範な放射線性肺臓炎の 1 例

昭和大学横浜市北部病院

○岸啓太郎（きし けいたろう）、松倉　聡、林　　誠、柿内佑介、酒井翔吾、高野賢治、
瀧島弘康、岸野壮真

症例は 87 歳男性。前医にて 7 か月前に左上葉肺癌に対して陽子線治療を施行していた。乾性咳嗽を主訴に当院を受診し、左上下葉に広範な非区域性の浸潤影を認めた。抗菌薬治療に不応のため、放射線製肺臓炎と判断し、全身性ステロイドによる治療を開始した。症状、画像所見の改善を確認した上でステロイドの漸減を施行し治療を継続している。陽子線治療後の広範な放射線性肺臓炎は比較的稀であるため、文献的考察を加えて報告する。

ランチョンセミナーⅠ　12：10〜13：10

座長　森本耕三（公益財団法人結核予防会複十字病院呼吸器センター）

「肺 NTM 症診療アップデート：治療の変遷から紐解く肺 NTM 症の臨床の進歩」

演者：林　　誠（昭和大学横浜市北部病院呼吸器センター/昭和大学藤が丘病院呼吸器センター）

肺 NTM 症は国際的にも罹患率・有病率の増加が指摘されているが日本ではその程度は群を抜いており、世界でも有数の NTM 蔓延国と言える。

そのなかで 2023 年 7 月に日本呼吸器学会と日本結核・非結核性抗酸菌症学会から「成人非結核性抗酸菌症化学療法に関する見解―2023 年改訂―」が発出された。これは 2012 年以来約 10 年ぶりの改訂であり、この間に蓄積された知見や 2020 年に公表された国際ガイドラインを踏まえた大幅な変更が加えられている。具体的には肺 NTM 症治療の基本的な考え方が記載され、治療開始や治療効果の評価についての全体像が提示された。また治療については改訂前に記載されていた MAC および *M. kansasii* に加えて *M. abscessus* species についても記載され、それぞれの菌種について治療の選択肢が提示された。

最近約 10 年で肺 NTM 症の臨床は著しく進歩した。診断技術の向上、予後や自然経過についての知見の蓄積は疾患に対する適切な対応の方向性を示し、また治療の有効性が評価されその選択肢が増加したことによって予後の改善も期待されるようになった。しかし一方で治療の認容性や難治例の存在、治療後の再発など未解決の問題も残っていると思われる。

本セミナーでは今回の改訂のポイントを概説しながら肺 NTM 症診療における最近の知見をまとめ、日常診療における個々の患者への対応の最適化について議論する。

共催：インスメッド合同会社

医学生・初期研修医セッションⅠ　13：20〜13：55

座長　杉山智英（栃木県立がんセンター呼吸器内科）

研 1.　悪性胸膜中皮腫の経過中に胸水消失を認めた一例

がん・感染症センター都立駒込病院初期研修医[1]、がん・感染症センター都立駒込病院呼吸器内科[2]

○西田紗佳（にしだ　さやか）[1]、鳥山和俊[2]、淺井麻依子[2]、橋本佳奈[2]、弥勒寺紀栄[2]、川合祥子[2]、渡邊景明[2]、成田宏介[2]、四方田真紀子[2]、細見幸生[2]

69 歳男性。X-4 年 6 月に胸部 X 線で右胸水を指摘され、当科を受診した。胸部 CT で右胸膜に接する複数の小結節影を認めたものの、同年 10 月の胸部 X 線で胸水が消失したため終診となった。X 年 6 月の胸部 X 線で異常影を指摘され、再度当科を受診した。胸部 CT で以前指摘された結節影は増大傾向を示し、悪性胸膜中皮腫の診断となった。悪性胸膜中皮腫の経過中に胸水消失を認めた症例は稀であり、文献的考察を加えて発表する。

研 2.　一次治療後に遺伝子パネル検査を施行し、RET 融合遺伝子陽性が判明し分子標的薬を開始できた 1 例

昭和大学医学部内科学講座呼吸器アレルギー内科学部門

○西村太一（にしむら たいち）、眞鍋　亮、江田陽子、松永智宏、楠本壮二郎、田中明彦、相良博典

61 歳男性。X-8 年に進行期肺腺癌と診断され約 7 年間、一次治療（CBDCA+PEM + Bev → PEM + Bev 維持療法）で病勢制御されていた。X 年に病勢進行を認め再生検を施行し遺伝子パネル検査（パネル検査）を行った。RET 融合遺伝子陽性が判明し分子標的薬を開始した。パネル検査承認前の診断で、その後長期間経過した症例では、再発時にパネル検査を行うことで個別化医療につながる可能性がある。

研 3.　免疫チェックポイント阻害剤による遅発性免疫関連有害事象を呈した小細胞肺癌の 1 例

東海大学医学部臨床研修部[1]、東海大学医学部内科学系呼吸器内科学[2]

○鈴木耀二郎（すずき　ようじろう）[1]、小野容岳[2]、榎田啓十[2]、田中　淳[2]、滝口寛人[2]、端山直樹[2]、伊藤洋子[2]、小熊　剛[2]、浅野浩一郎[2]

進展型小細胞肺癌に対する免疫化学療法中に薬剤性副腎不全を疑い経口ステロイド薬を開始し、腎機能障害も併発したため 3 コースで中止した。免疫チェックポイント阻害薬（ICI）最終投与 5 か月後、経口ステロイド薬減量 2 週後に免疫関連有害事象（irAE）と思われる大腸炎を発症し、経口ステロイド薬増量により改善した。ICI 中止 3 か月後以降に発症する場合は遅発性 irAE とされ、本例では経口ステロイド減量により irAE が顕在化したと思われる。

研 4.　EGFR 遺伝子変異陽性肺扁平上皮癌に対して Osimertinib が著効した一例

大森赤十字病院呼吸器内科

○木下美乃里（きのした　みのり）、太田智裕、石塚貴之、太田宏樹

88 歳女性。X-6 年右肺腺癌に対し切除術が施行された。X 年 4 月から血痰が出現し、再発が疑われた。6 月に気管支鏡検査を施行。その後、急速に呼吸困難が悪化し、検査 1 週間後に救急搬送された。入院後急速に PS が低下したが、EGFR 遺伝子変異陽性肺扁平上皮癌と判明。Osimertinib を開始した所、腫瘍の縮小と含気の改善、PS の改善を認めた。EGFR 遺伝子変異陽性扁平上皮癌に対し Osimertinib が著効した 1 例について報告する。

研 5.　Atezolizumab による irAE 麻痺性イレウスを発症した小細胞肺癌の一例

横浜市立大学附属病院

○大木麻帆（おおき　まほ）、久保創介、村岡　傑、平田萌々、大津佑希子、長澤　遼、田中克志、室橋光太、藤井裕明、渡邉恵介、堀田信之、原　　悠、小林信明、金子　猛

75 歳男性。進展型小細胞肺癌に対し CBDCA + ETP + Atezolizumab を 2 コース投与し、頚椎転移に対し緩和放射線照射を行った。その後、嘔吐を主訴に受診。CT で著明な腸管拡張を認めたが閉塞起点はなかった。下部内視鏡では大腸炎を示唆する所見はなかった。Atezolizumab による irAE 麻痺性イレウスの診断で mPSL125mg を開始したところ、投与 2 日後から排ガスを認め、投与 15 日後から排便を認めた。文献的考察を含め報告する。

医学生・初期研修医セッションⅡ　14：00～14：28

座長　髙山賢哉（獨協医科大学埼玉医療センター呼吸器・アレルギー内科）

研 6.　培養結果は陰性であったが臨床経過から粟粒結核と診断し、治療開始後に初期悪化を来した一例

国立国際医療研究センター国府台病院呼吸器内科[1]、
国立国際医療研究センター国府台病院総合内科[2]、
国立国際医療研究センター国府台病院リウマチ膠原病内科[3]

○藤井莉栄[1]、堀中　萌[2]、足立洋希[2]、津田尚法[3]、大藤　貴[1]、佐藤輝彦[1]

前立腺癌に対し放射線治療後ホルモン療法中であった 83 歳男性。発熱と体重減少のため受診し、CT で胸膜石灰化やびまん性微小粒状影を認めた。各種培養は陰性であったが骨髄生検で肉芽腫に矛盾しない所見を得、粟粒結核と診断した。抗結核薬を投与し改善傾向であったが投与 4 週後に炎症が再燃し初期悪化と診断。ステロイドが奏功した。今回培養陰性ながら画像及び臨床経過から粟粒結核と診断した症例を経験したため報告する。

研 7.　肺炎球菌ワクチン非含有の血清型 24B による侵襲性肺炎球菌感染症の一例

聖路加国際病院呼吸器内科

○岩崎もにか、徐クララ、石川和宏、仁多寅彦、中村友昭、岡藤浩平、
北村淳史、冨島　裕、西村直樹

Sjogren 症候群、甲状腺機能低下症、下垂体前葉萎縮のある 47 歳女性。入院 3 日前より 40℃の発熱があり呼吸困難も出現し、当院受診し入院。肺炎像を認め、喀痰培養と血液培養から肺炎球菌が検出され侵襲性肺炎球菌感染症の診断となった。肺炎球菌の莢膜血清型は 24B 型、耐性遺伝子解析では pbp2X 遺伝子単独変異株であった。抗菌薬投与、ガンマグロブリン投与により軽快した。侵襲性肺炎球菌感染症の臨床的課題について考察し報告する。

研 8.　V-A ECMO 管理を要した COVID-19 XBB 株の 1 例

東京品川病院呼吸器内科[1]、東京品川病院総合内科[2]、東京品川病院循環器内科[3]

○川田貴教[1]、高橋秀徳[1]、中川理穂[1]、金子奈稚[1]、永松寛基[1]、山田有佳[1]、
廣瀬龍太郎[1]、鳥羽直弥[1,2]、高坂美央[1]、太田真一郎[1]、森川美羽[1,2]、
篠田雅宏[1]、田尻勇太[3]、鳴井亮介[3]、高木拓郎[3]、新海正晴[1]

69 歳女性、9 ヶ月前に COVID-19 罹患歴あり。咽頭痛・嘔吐があった翌日自宅で倒れ救急搬送。搬送時 SpO_2 92%（酸素 6L/分）、肺うっ血像、トロポニン I 高値と心尖部の無収縮を伴う低左心機能を認めたが CAG で一致する病変なし、ショック状態が遷延したため V-A ECMO を行い救命した。SARS-CoV-2 PCR 陽性、genotyping 検査で XBB 株の特徴に合致し、臨床経過からたこつぼ型心筋症による急性心不全と考えた。XBB 株は肺炎以外の機序で重症化しうる。

研 9.　ECMO と CHDF を用いて救命しえた重症レジオネラ肺炎の一例

国立病院機構水戸医療センター

○宮坂直樹（みやさか なおき）、太田恭子、山崎健斗、高瀬志穂、羽鳥貴士、山岸哲也、
沼田岳士、箭内英俊、遠藤健夫

66 歳男性。発熱、意識障害、体動困難により救急搬送された。呼吸不全、多臓器不全、右上下葉に浸潤影を認め尿中抗原陽性より重症レジオネラ肺炎と診断した。人工呼吸器装着し LVFX、AZM で治療を開始したが呼吸状態は悪化し血圧低下、腎不全が進行したため ECMO、IABP、CHDF を導入。急性下肢動脈閉塞症を発症したが状態は改善傾向となったため ECMO 離脱後に両下肢切断し救命に至った。治療に難渋した症例であり考察を加えて報告する。

教育セミナー　14：35〜15：35

「本邦における重症喘息治療の課題と薬剤選択」

座長　松瀬厚人（東邦大学医療センター大橋病院呼吸器内科）

演者：鈴川真穂（独立行政法人国立病院機構東京病院喘息・アレルギー・リウマチセンター）

喘息患者の約 5〜10％に重症喘息が存在すると考えられており、今後の喘息診療においては、重症喘息患者の症状コントロールおよび将来のリスク回避が重要な課題であると考えられる。国立病院機構ネットワークにおいて、約 10 年間隔で計 3 回に渡り重症喘息の実態調査を行なってきた。この 30 年間で喘息診療は大きな変化を遂げ、軽症〜中等症の喘息患者コントロールは確実に向上している。さらに近年は複数の生物製剤の開発により、重症喘息患者の喘息コントロールの向上が期待されるだけでなく、抗炎症作用を発揮する生物製剤がステロイド薬から置き換わることにより、重症喘息患者の将来のリスク回避につながる可能性が考えられる。重症喘息治療薬の選択には、喘息患者のフェノタイプが重要になる。喘息予防・管理ガイドライン 2021 の難治例への対応のためのフローチャートでは、末梢血好酸球、FeNO、血清総 IgE 値などから 2 型炎症優位な病態と考えられれば生物製剤を選択することが示されている。以降、抗 TSLP 抗体も選択肢として加わり、非 2 型炎症に対しても生物製剤が有効となり、これまで以上に薬剤選択が難しい時代を迎えている。本講演では、国立病院機構ネットワーク研究などから得られた知見も紹介しつつ、重症喘息治療の課題と薬剤選択につき考察を加えたい。

共催：アストラゼネカ株式会社

セッションⅢ　感染症、希少疾患　15：40〜16：15

座長　佐々木衛（地域医療機能推進機構埼玉メディカルセンター呼吸器内科）

13. 外科的治療介入が困難な肺膿瘍に対してCTガイド下ドレナージが奏効した1例

昭和大学医学部内科学講座呼吸器・アレルギー内科学部門

○後藤唯子（ごとう　ゆいこ）、神野恵美、山本成則、佐藤奈緒、岩住衣里子、伊地知美陽、池田　均、江田陽子、吉津千慧、江波戸貴哉、賀嶋絢佳、菅沼宏充、松永智弘、金子佳右、三國肇子、宮田祐人、楠本壮二郎、鈴木慎太郎、田中明彦、相良博典

肺真菌症で右上葉切除後、維持透析中、低体重の52歳女性。右肺上部に空洞性病変と液体貯留を認め肺膿瘍と診断した。抗菌薬のみで改善せず、多数の併存症や右肺上葉切除後のため、外科的治療は困難であった。CTガイド下ドレナージにより空洞内部の液体が消失し、懸念された気管支婁や気胸、出血などの合併症は併発せず、膿瘍は改善した。外科的治療が困難な肺膿瘍に対して、CTガイド下ドレナージが有効かつ安全であり報告する。

14. 高安動脈炎に伴う肺動脈狭窄にバルーン肺動脈形成術と免疫抑制療法を行った1例

千葉県済生会習志野病院肺高血圧センター[1]、千葉県済生会習志野病院呼吸器内科[2]、千葉大学大学院医学研究院呼吸器内科学[3]

○佐久間俊紀（さくま　としき）[1,2]、杉浦寿彦[1,2,3]、須田理香[1,2,3]、緑川遥介[1,2]、永田　淳[1,2]、伊藤　誠[2]、勝俣雄介[2]、家里　憲[2]、黒田文伸[2]、田邉信宏[1,2,3]

34歳女性。5ヶ月前から呼吸困難、肺高血圧が疑われ当院を受診。肺動脈狭窄と重症肺高血圧、HLA-B52陽性、繰り返すCRP上昇認め肺動脈炎が疑われた。PET-CTで集積認めず、バルーン肺動脈形成術を先行し、自覚症状と血行動態は改善した。8ヶ月後に炎症反応増悪しPET-CTで高安動脈炎の診断となったがMRI所見は正常だった。更に4ヶ月後PET-CTと炎症所見増悪し、免疫抑制療法を開始した。治療時期の検討に貴重な症例であり報告する。

15. 経皮的嚢胞ドレナージ後の切除術により呼吸不全から脱した肺癌合併の両側性巨大気腫性肺嚢胞の1例

筑波記念病院呼吸器内科[1]、筑波記念病院呼吸器外科[2]

○長谷川祥愛（はせがわ　さちえ）[1]、石川宏明[1]、乾　年秀[1]、渡邊裕子[1]、木村正樹[2]、吉田　進[2]、坂本　透[1]

57歳、男性。COVID-19を契機に呼吸困難が増悪。胸部CTでは両側巨大気腫性肺嚢胞が認められ、圧排された両側の肺内には腫瘤が確認された。緊張性気胸予防のため左胸腔内にトロッカーカテーテルを留置後、左肺嚢胞の経皮的ドレナージを行った。これにより呼吸不全状態は改善し、嚢胞切除術を施行することができた。術中に吸引式生検針を用いて肺腫瘤の生検を行い、非小細胞肺癌の診断を得た。現在、肺癌化学療法中である。

16. 終末期せん妄にブロナンセリン貼付剤が奏効し、血中・胸水中の薬剤濃度を測定しえた在宅肺癌患者の一例

ソフィアメディ訪問看護ステーション小山[1]、目黒ケイホームクリニック[2]

○根本友紀子[1]、安藤克利[2]、鈴木　歩[2]、松本　力[1]、丸山祐富子[1]

症例は73歳、男性。肺腺癌、脳転移の進行により在宅医療が導入となる。オピオイドや胸水穿刺、等で緩和治療を継続していたが、夜間せん妄が出現し、介護負担が増強した。ブロナンセリン貼付剤を開始したところ、奏効した。看取りまで3ヶ月療養継続が可能となったが、経過中にブロナンセリンの血中・胸水中の濃度を測定した。担癌患者においてブロナンセリン血中濃度の報告はこれまでになく、文献的考察を含めて報告する。

17. 肺炎を契機に診断に至った気管気管支巨大症（Mounier-Kuhn 症候群）の一例

JR 東京総合病院

○鈴木峻輔、西　由紘、石田友邦、田中　萌、川述剛士、梅澤弘毅、
田中健介、福岡みずき、鈴木未佳、河野千代子

54歳男性。発熱、湿性咳嗽で近医を受診。経口抗菌薬を処方されたが改善に乏しく、当院紹介受診。胸部CTで気管及び両側気管支の拡張所見に加え、肺野では気管支拡張周囲の多発浸潤影を認め、気管気管支巨大症に合併した肺炎と診断した。肺炎の改善後に施行した気管支鏡検査では、呼気時に気管の扁平化を認め、両側の第二気管支分岐部には多数の憩室が確認された。気管気管支巨大症は稀な疾患であり、報告する。

セッションⅣ　腫瘍性疾患Ⅰ　16：20〜17：02

座長　和久井大（東京慈恵会医科大学附属病院呼吸器内科）

18. 難治性神経症状を伴う肺癌原発の嚢胞性転移性脳腫瘍の1例

昭和大学病院呼吸器・アレルギー内科

○吉津千慧、内田嘉隆、賀嶋絢佳、佐藤奈緒、岩住衣里子、伊地知美陽、
後藤唯子、江田陽子、田中明彦、相良博典

症例は70代、男性、右上肢麻痺を主訴に入院した。画像より右下葉肺癌原発の転移性嚢胞性脳腫瘍と診断した。脳圧管理、皮下髄液貯留槽留置術、定位放射線療法を実施した。その後も転移性嚢胞性脳腫瘍の増大し皮下髄液貯留槽から定期的な排液、脳圧管理薬の容量調整を必要とした。本来転移性嚢胞性脳腫瘍の腫瘍制御率は良好であるが本症例は難治性であり比較的稀な症例のため文献的考察を加え報告する。

19. ニボルマブ＋イピリムマブの投与後、Pseudo-progression を生じた悪性胸膜中皮腫の一例

さいたま赤十字病院

○山田尭徳、山川英晃、中谷大輔、宇塚千紗、草野賢次、太田啓貴、
大場智広、川辺梨恵、佐藤新太郎、赤坂圭一、天野雅子、松島秀和

症例は77歳男性。X年に悪性胸膜中皮腫、上皮型と診断、一次治療のニボルマブ＋イピリムマブの投与を開始。2コース目投与前に咳嗽が悪化し、原発巣および胸水の増悪からPD判定を考えたが、胸水検査結果などからPseudo-progressionを疑い治療を継続したところ、症状、陰影ともに改善した。肺癌領域で同様の報告は複数みられるが、悪性胸膜中皮腫では少なく、文献的考察を加えて報告する。

20. アテゾリズマブによる唾液腺炎の一例

神奈川県立循環器呼吸器病センター

くまがい　こすみ
○熊谷こすみ、馬場智尚、福島高志、田畑恵里奈、中澤篤人、小倉高志

73 歳女性、右下葉肺腺癌術後再発に対し、4th line の、カルボプラチン、パクリタキセル、ベバシズマブ、アテゾリズマブを投与した。4 クール目投与 17 日目に発熱、口腔内乾燥、および両側耳下腺、顎下腺の腫脹を認めた。アテゾリズマブによる免疫関連有害事象と考え、プレドニゾロン 0.5mg/kg/日を投与し、腫脹は速やかに改善した。アテゾリズマブによる唾液腺炎は稀であり、文献的考察を加えて報告する。

21. 胃癌術後に十数年を経て肺・胸壁転移の再発を認めた 1 例

杏林大学医学部付属病院呼吸器内科学[1]、杏林大学医学部付属病院消化器外科学[2]、
杏林大学医学部付属病院病理診断科[3]

ますの　よしつぐ
○増野禄紀[1]、布川宏樹[1]、阿部太郎[1]、秋澤孝虎[1]、高木　涼[1]、家城恵梨子[1]、
石川周成[1]、麻生純平[1]、中元康雄[1]、石田　学[1]、佐田　充[1]、中本啓太郎[1]、
高田佐織[1]、皿谷　健[1]、阿部展次[2]、藤原正親[3]、石井晴之[1]

スキルス胃癌 T2N0M0 stage1B に対し胃全摘術を行った 86 歳男性。術後 13 年後に左側胸部の胸壁腫瘤を認め針生検でスキルス胃癌の胸壁転移と診断された。同時期に胸部 CT で左上葉にコンソリデーションを認め、気管支鏡下肺生検でも肺転移と診断した。一般的に Stage1 のスキルス胃癌の予後は 5 年生存率が約 20％で術後 13 年に晩期再発として肺、胸壁転移した報告例は極めて稀であり文献的考察を交えて報告する。

22. EGFR 遺伝子 ex19del+ex20ins 複合変異を認めた原発性肺腺扁平上皮癌に対し、オシメルチニブが奏功した 1 例

東京都立豊島病院呼吸器内科[1]、日本大学医学部内科学系呼吸器内科学分野[2]

たなか　りょうま
○田中良磨[1,2]、山川裕司[1]、中本匡治[1,2]、櫻中晴康[1]、伊藝孔明[1,2]、淺井康夫[1,2]、
清水哲男[2]、權　寧博[2]

症例は 61 歳、男性。胸部異常陰影を指摘され気管支鏡検査施行し、肺腺扁平上皮癌 cT2bN3M0 StageIIIB の診断となり、EGFR 遺伝子 ex19del+ex20ins 複合変異を認めた。CRT 施行し、デュルバルマブ維持療法 15 コース施行した所、意識障害を認め、多発脳転移を認めた。全能照射後、オシメルチニブ 80mg を投与し、脳転移の明らかな縮小を認めた。ex19del+ex20ins 重複転移に対しオシメルチニブ奏功例を経験した。文献的考察を含め報告する。

23. 進展型小細胞肺癌治療中に転移性肝腫瘍の破裂出血をきたした 1 例

信州大学医学部付属病院

やまざき　りょう
○山崎　椋、田中駿ノ介、山中美和、生山裕一、赤羽順平、曽根原圭、
立石一成、北口良晃、牛木淳人、花岡正幸

52 歳の男性。進展型小細胞肺癌（cT4N2M1c、stage4B、PLE、HEP、OSS、LYM）に対する 1 次治療で CBDCA + ETP 1 コース目を開始した。第 26 病日に突然発症した呼吸困難・胸痛を主訴に来院した。造影 CT で肺原発巣は縮小し、胸水も減少していたが、腹水、肝転移の一部に血管外漏出像を認め、肝転移破裂出血と診断し緊急で肝動脈塞栓術を行った。転移性肝腫瘍の破裂出血は稀であり、文献的考察を含めて報告する。

B 会場

セッションⅤ　感染症中心Ⅱ　10：30〜11：12

座長　石黒　卓（埼玉県立循環器・呼吸器病センター呼吸器内科）

24. PVL 産生市中感染型 MRSA による敗血症性肺膿瘍を発症した 50 代男性の一例

公益財団法人結核予防会複十字病院呼吸器内科

○馬上伊織（もうえ いおり）、下田真史、國東博之、森本耕三、吉森浩三、大田　健、田中良明

59 歳男性、敗血症性肺膿瘍と口唇の蜂窩織炎で入院した。血液と口唇創部の一般細菌培養で MRSA を検出したためバンコマイシンを投与した。その翌日より急性呼吸促迫症候群を認め、両側気胸を繰り返したことから急速に呼吸状態が悪化し、第 15 病日に永眠した。当症例の MRSA は白血球溶解毒素（PVL）産生 USA300 株であった。PVL 産生 MRSA による市中感染例は、本邦では小児での報告が散見されるが、本症例のように 50 代では極めて稀である。

25. 肺胞出血をきたした播種性糞線虫症の一例

独立行政法人地域医療機能推進機構埼玉メディカルセンター呼吸器内科

○内田智也（うちだ ともや）、矢崎夏美、鈴木理沙子、加賀谷尽、佐々木衛、上田壮一郎

63 歳男性。X 年 11 月に食欲不振を主訴に受診し、腸炎と進行性の貧血を認め入院となった。第 4 病日に酸素化低下を認め、CT で両肺びまん性すりガラス影を認め、BAL で肺胞出血と診断した。第 5 病日から第 7 病日に mPSL 1000mg を投与したが肺胞出血及び意識障害や呼吸循環が悪化した。第 2 病日に施行した下部消化管内視鏡及び BALF 検体から糞線虫が検出されたが治療は実施できず、第 10 病日に死亡した。その後 HTLV-1 陽性であることが判明した。

26. 新型コロナウイルス感染症（COVID-19）治療後に、びまん性肺胞障害と肺塞栓症をきたした一剖検例

日本赤十字社長野赤十字病院呼吸器内科[1]、日本赤十字社長野赤十字病院病理部[2]

○神津侑希（こうづ ゆうき）[1]、倉石　博[1]、轟　有希[1]、近藤大地[1]、廣田周子[1]、山本　学[1]、
小山　茂[1]、山下名帆[2]、伊藤以知郎[2]

78 歳男性。2023 年 2 月中等症 2　COVID-19 肺炎と診断。抗ウイルス薬とステロイドにより改善したが、3 月末に急性呼吸不全のため入院となった。ウイルス肺炎か感染後に発生した間質性肺炎か判断に迷ったが、抗原定量検査は陰性であり間質性肺炎と診断した。D ダイマー高値、右心負荷所見から肺塞栓症を疑った。ステロイドと抗凝固療法を行ったが改善なく死亡した。剖検所見では硝子膜形成を伴う肺障害と肺動脈内に多発の血栓が判明した。

27. 頭部血管肉腫治療中に器質化肺炎を生じた一例

東京医科歯科大学呼吸器内科[1]、東京医科歯科大学放射線診断科[2]、東京医科歯科大学病理部[3]

○安田朋加[1]（やすだ　ともか）、園田史朗[1]、澤田　淳[1]、島田　翔[1]、青木　光[1]、柴田　翔[1]、
榊原里江[1]、本多隆行[1]、白井　剛[1]、古澤春彦[1]、立石知也[1]、岡本　師[1]、
佐藤有紗[2]、足立拓也[2]、桐村　進[3]、宮崎泰成[1]

64 歳男性。頭部血管肉腫に対し X 年 3 月から PTX を開始したが 6 月に発熱、咳嗽が出現し胸部 CT で右上葉・下葉にびまん性の浸潤影を認めた。抗菌薬では改善不十分であり気管支鏡により器質化肺炎と診断した。本症例においては器質化肺炎の原因鑑別に腫瘍、薬剤、感染が挙がったが経過からは感染が最終的な誘因となったと考えられた。血管肉腫に合併する器質化肺炎の知見はまだ少なく文献的な考察を加え報告する。

28. 咽頭痛を主訴に来院された降下性壊死性縦郭炎の一例

昭和大学内科学講座呼吸器アレルギー内科学部門[1]、昭和大学外科学講座呼吸器外科学部門[2]

○菅沼宏充[1]（すがぬまひろみつ）、三國肇子[1]、江田陽子[1]、遠藤哲哉[2]、田中明彦[1]、相良博典[1]

64 歳男性。X 年 4 月上旬より発熱、咽頭痛があり第 3 病日に前医外来を受診した。CT でミギ喉頭蓋の膿瘍、縦隔への炎症の波及が認められた。同日胸腔鏡下ドレナージ術を実施されたが改善せず、第 5 病日に当院へ転院した。その後当院で 2 回の外科手術を行ったが、敗血症による循環不全、呼吸不全のため長期間の人工呼吸器管理を必要とした。降下性壊死性縦郭炎は比較的稀だが、致死率の高い疾患でもある。文献的考察を加えて考察する。

29. アレルギー性気管支肺アスペルギルス症（ABPA）と好酸球性多発血管炎性肉芽腫症（EGPA）を併発した一例

山梨大学医学部呼吸器内科

○森川穂奈美（もりかわ　ほなみ）、篠原　健、島村　壮、大森千咲、大越広貴、内田賢典、
齊木雅史、池村辰之介、副島研造

65 歳女性。気管支喘息の既往あり。発熱、息切れ、下肢痛で受診。好酸球増加、血清総 IgE 及びアスペルギルス特異的 IgE 上昇があり、CT で両肺に気管支拡張及び粘液栓、浸潤影を認め、気管支洗浄液の細胞診でアスペルギルスを疑う菌糸が検出され ABPA と診断した。紫斑、神経伝導速度検査で下肢優位の多発性単神経炎を認め EGPA と診断した。PSL、ITCZ、IVCY パルスで良好な治療効果を得た。ABPA と EGPA を併発した稀な症例について報告する。

セッションⅥ　腫瘍性疾患Ⅱ　11：17～11：59

座長　関根朗雅（神奈川県立循環器呼吸器病センター呼吸器内科）

30. 術後病理検査にて左主気管支の多形腺腫と診断した一例

亀田総合病院呼吸器内科[1]、亀田総合病院呼吸器外科[2]

○河合太樹（かわい たいき）[1]、伊藤博之[1]、川上博紀[1]、佐藤勇気[1]、山路創一郎[1]、出光玲菜[1]、
猪島直樹[1]、藤岡遥香[1]、林　　潤[1]、本間雄也[1]、栃木健太朗[1]、窪田紀彦[1]、
森本康弘[1]、永井達也[1]、大槻　歩[1]、金子教宏[1]、杉村裕志[2]、中島　啓[1]

咳嗽を主訴に来院した72歳女性。胸部単純CTにて左主気管支内に腫瘤を認め、気管支鏡下生検では診断が付かず、超音波内視鏡下経食道穿刺吸引生検を施行し、病理所見から腺様嚢胞癌 cT1bN0M0 Stage IA2と診断した。左主気管支管状切除術を施行し、術後病理では多形腺腫の診断となった。多形腺腫は、唾液腺腫瘍で最も一般的 であり、気道での発生は稀であるため、文献的考察も含めて報告する。

31. 4次治療のALK-TKIにより多発脳転移の縮小を認めた一例

聖マリアンナ医科大学病院呼吸器内科

○西田（にしだ）　真（まこと）、松澤　慎、木田博隆、松島　彩、沼田　雄、大中真之介、
西山和宏、篠崎勇輔、田中智士、鶴岡　一、森川　慶、古屋直樹、
石田敦子、半田　寛、西根広樹、峯下昌道

57歳男性、X-9年に肺腺癌Stage4と診断。CBDCA＋PEM導入後、ALK陽性が判明しAlectinib導入しX-2年にPD。その後、CBDCA+PEM+ベバシズマブで治療効果を認めたが患者都合でベバシズマブ中止。PEM維持療法で治療効果得られていたが本人希望でX-1年PEM中止し経過観察。X年ふらつきが出現しMRIで多発脳転移を認めた。PS2でありBrigatinibにて多発脳転移の縮小を認めた。Alectinib耐性症例にBrigtinibが有効であった症例に文献的考察を加え報告する。

32. 化学療法後にEGFR-TKIが長期奏功している一例

昭和大学藤が丘病院

○郷（ごう）　佳洋（よしひろ）、山口史博、草鹿砥るい、能美詩穂、吉崎千夏、吉田有毅、
泉崎謙介、齋藤祐一郎、神崎満美子、小林　仁、近藤智香、丁　一澤、
平田健人、見代健太、安部貴志、阪倉俊介、横江琢也

82歳女性。X-24年に肺腺癌（pT2N0M0、StageIB）にて右下葉切除術後にUFTを2年間内服した。X-21年左下葉に再発を認めDTXを投与しその後にGefitinibを開始した。X-19年に縦隔リンパ節腫大を認め放射線照射を施行した。X-14年に両肺の多発結節を認めCBDCA＋PEMを投与。右下葉切除検体からEGFRL858Rを検出しGefitinibを再開した。現在も継続中であるが再発を認めていない。化学療法後のEGFR-TKIによる地固め療法を示唆する症例である。

33. 薬剤性腎障害発症後にセルペルカチニブを再投与した一例

自治医科大学内科学講座呼吸器内科学部門

○斎藤瑞穂（さいとう みずほ）、川崎樹里、高崎俊和、瀧上理子、間藤尚子、久田　修、
中山雅之、坂東政司、前門戸任

RET 融合遺伝子陽性肺癌 stage4 期の 68 歳男性。セルペルカチニブ開始 1 週間後からの発熱と腎機能障害で投与を中止した。薬剤誘発性リンパ球刺激試験が陽性で、腎生検の病理所見から薬剤性腎障害と診断した。他剤に治療抵抗性で、急速な腫瘍増大を認める事から、プレドニゾロン併用下にセルペルカチニブを少量から漸増投与し、著明な縮小効果を得た。薬剤性腎障害発症後の再投与について、文献的考察を含め報告する。

34. ステント留置、放射線治療後に肉芽形成による気道狭窄をきたした気管腺様嚢胞癌の 1 例

獨協医科大学埼玉医療センター呼吸器・アレルギー内科

○近藤智香（こんどう　ちか）、髙山賢哉、草間春菜、吾妻早瀬、伊藤祐香理、高橋智美、
色川正洋、廣川尚慶、尾崎敦孝、佐藤淳哉、多田和弘、長谷川智貴、
見代健太、小林貴行、杉立　渓、有福　一、渡邉浩祥、佐藤英幸、
平田博国、福島康次

40 歳台、女性。X-1 年 4 月咽頭違和感、咳嗽、呼吸困難を主訴に当科紹介受診。CT、FDG-PET にて気管壁の肥厚、気管内腔に突出する腫瘤を認め、気管支内視鏡検査にて気管腺様嚢胞癌と診断した。X-1 年 5 月気道確保のため Ultraflex metallic stent を留置し、IMRT66Gy の放射線治療を行った。15 ヶ月後の X 年 8 月、肉芽形成による下部気管の狭窄進行のため人工呼吸器管理となり、ECMO 下にて stent 再留置となった症例の経過を報告する。

35. 線維形成性悪性胸膜中皮腫に対し、Nivolumab/Ipilimumab を投与し奏効を得た一例

栃木県立がんセンター呼吸器内科[1]、栃木県立がんセンター病理診断科[2]

○杉山智英（すぎやまともひで）[1]、金野晃大[1]、岸川孝之[1]、中村洋一[1]、笠井　尚[1]、星　暢夫[2]

症例は 78 歳男性。電気工事に従事しアスベスト暴露歴あり。呼吸困難感を主訴に前医を受診、右胸水と右びまん性不整結節状胸膜肥厚を認め、当科紹介となった。CT ガイド下胸膜生検を施行、線維形成性悪性胸膜中皮腫と診断した。Nivolumab/Ipilimumab を投与、奏効を得た。線維形成性胸膜中皮腫は悪性胸膜中皮腫の中でも比較的稀な腫瘍とされており、文献的考察を加え報告する。

ランチョンセミナーⅡ　12：10〜13：10

座長　檜澤伸之（筑波大学医学医療系呼吸器内科）

「次なるステップ：3剤配合吸入薬が拓く喘息診療の可能性」

演者：原田紀宏（順天堂大学医学部内科学教室呼吸器内科学講座）

喘息治療の基本は、気道炎症に対する抗炎症治療であり、ステロイド吸入薬の進歩と普及により喘息症状管理は格段に向上した。しかし、未だ管理不十分な喘息患者が多く、そのような患者には複数の薬剤が必要とされる。現在は長時間作用性抗コリン薬（LAMA）を含む3剤配合吸入薬が使用可能であるが、LAMAについては、これまで喘息に適応のある製剤が日本に一つしかなかったため、COPDの薬というイメージが払拭できずにいる。私たちが開発した「ぜんそくログ」という携帯電話専用の臨床研究用アプリを使用した臨床研究の結果からは、日本の喘息患者では吸入ステロイド薬の使用率は高いものの、適切な管理ができていないことが判明しました。さらに、LAMAの使用率が低かったことも明らかになり、喘息治療においてLAMAの重要性を再評価する必要性が示唆されました。現在、喘息症状を充分に管理できていない患者に対して、吸入ステロイド薬とβ2刺激薬、そしてLAMAを含む3剤配合吸入薬が利用可能です。この3剤配合吸入薬により、より効果的な喘息治療が可能になり、患者の生活の質を向上させる一助となっています。本講演では、この3剤配合吸入薬の可能性を中心に概説させていただきます。

共催：グラクソ・スミスクライン株式会社

医学生・初期研修医セッションⅢ　13：20〜13：55

座長　中島　啓（亀田総合病院呼吸器内科）

研10. 気管支喘息を合併し診断に苦慮した運動誘発性喉頭閉塞症の一例

筑波大学附属病院呼吸器内科[1]、和歌山県立医科大学耳鼻咽喉科・頭頸部外科学講座[2]

○紺野雄大（こんの　ゆうた）[1]、阿部　優[1]、森島祐子[1]、中村研太[1]、會田有香[1]、吉田和史[1]、
北澤晴奈[1]、谷田貝洋平[1]、松山政史[1]、塩澤利博[1]、中澤健介[1]、増子裕典[1]、
小川良子[1]、際本拓未[1]、大谷真喜子[2]、檜澤伸之[1]

運動誘発性喉頭閉塞症は運動中に急激に発症する呼吸困難を特徴とした喉頭閉塞症である。呼吸器診療で遭遇しうる疾患であるが、本邦ではその認知度が低く、運動誘発性喘息や過換気症候群として治療されていることも多いとされている。今回我々は喘息治療中に発症し、診断に苦慮した若年男性の運動誘発性喉頭閉塞症を経験した。声門上形成術を施行し良好な経過を得られており、文献学的考察を加えて報告する。

研 11. 慢性血栓塞栓性肺高血圧症を良好に管理し、同時に診断された原発性肺癌の根治切除も達成できた一例

千葉大学医学部附属病院総合医療教育研修センター[1]、千葉大学医学部附属病院呼吸器内科[2]、
千葉県済生会習志野病院呼吸器内科[3]、神戸大学医学部附属病院循環器内科[4]

○磯松（いそまつ）　慧（けい）[1]、塩谷　優[2]、竹田健一郎[2]、杉浦寿彦[2]、宮田志津[2]、今井　俊[2]、
永田　淳[2,3]、谷口　悠[2,4]、内藤　亮[2]、須田理香[2,3]、重田文子[2]、鈴木拓児[2]

55 歳女性。X 年 1 月発症の労作時呼吸困難から前医を受診し、胸部画像検査より 1 期右上葉肺癌と疑われた。術前心電図での右心負荷所見を契機に慢性血栓塞栓性肺高血圧症（CTEPH）とも診断され、X+1 年 9 月に当科へ紹介された。重症肺高血圧症を呈し周術期リスクが高いと考え、CTEPH への内科的治療と血管内治療を先行し改善を得た上で、12 月に右肺上葉切除術を行った。CTEPH と肺癌の双方を良好に管理しえたモデルケースとして報告する。

研 12. 野生型トランスサイレチン（ATTRwt）アミロイドーシスに肺胞低換気を生じた 1 例

総合東京病院呼吸器疾患センター[1]、総合東京病院循環器内科[2]、総合東京病院脳神経内科[3]

○竹澤（たけざわ）　稜（りょう）[1]、青山眞弓[1]、新井理乃[1]、大中真之介[1]、谷口凜太郎[2]、中野雅嗣[2]、
佐野元規[3]、桑平一郎[1]

91 歳女性。呼吸困難と浮腫にて入院。99mTc ピロリン酸シンチグラフィ、免疫電気泳動、遺伝子解析より、ATTRwt による心アミロイドーシスの診断に至る。末梢神経障害もみられた。心不全は改善傾向を示すも肺胞低換気が持続。呼吸機能、血液ガス、MIP、MEP、胸部 XP、CT、MRI 動態画像、横隔膜誘発電位所見から、横隔膜の筋力低下が疑われた。ATTRwt により呼吸筋障害を生じた症例は極めて稀である。

研 13. 繰り返す COVID-19 肺炎の経過中に Good 症候群が判明した 1 例

慶應義塾大学医学部呼吸器内科[1]、同感染症学教室[2]、同臨床検査医学教室[3]

○松島孝英（まつしまたかひで）[1]、小山　薫[1]、中川原賢亮[1]、加畑宏樹[1]、扇野圭子[1]、正木克宜[1]、
南宮　湖[2]、上蓑義典[3]、福永興壱[1]

COVID-19 ワクチンの接種歴がある 59 歳男性。X-1 年 8 月から X 年 4 月にかけて、COVID-19 中等症を 3 回発症した。いずれも Remdesivir または Nirmatrelvir/Ritonavir の投与により、臨床症状と画像所見の改善が得られた。経過中に胸腺腫と末梢血 B 細胞の減少を認め、Good 症候群と診断し、胸腺摘出術を行った。Good 症候群の COVID-19 に関する報告は少なく、B 細胞の減少と COVID-19 の関連、さらに今後の治療戦略について文献的考察を加え報告する。

研 14. 中枢気道粘液栓スコア、気道樹所見、気道内体積の変化と病勢が連動した dupilumab 使用重症喘息の一例

横浜市立大学大学院医学研究科呼吸器病学

○高安笙太（たかやすしょうた）、原　　悠、室橋光太、藤井裕明、長澤　遼、大津佑希子、
平田萌々、井澤亜美、村岡　傑、田中克志、久保創介、渡邉恵介、
堀田信之、小林信明、金子　猛

70 歳台、男性。好酸球性副鼻腔炎合併重症喘息で dupilumab を開始。Multi-detector CT をバイオ開始時、4 か月、8 か月、12 カ月後と追跡した。中枢気道粘液栓スコア（MS）はそれぞれ 18 点、4 点、5 点、5 点、気道内体積も 89 mL、105 mL、110 mL、109 mL と改善を維持し、気道樹の描出も改善した。MS は気道内体積、一秒量と相関した（R=-0.96、-0.97）。MS、気道樹の描出、気道内体積は、バイオ製剤効果判定のバイオマーカーとなり得る。

医学生・初期研修医セッションⅣ　14：00〜14：28

座長　白井　剛（東京医科歯科大学呼吸器内科）

研 15. 抗 MDA5 抗体陽性皮膚筋炎関連間質性肺炎に対し、多剤免疫抑制薬・血漿交換療法により改善した 1 例

日本医科大学千葉北総病院呼吸器内科[1]、日本医科大学大学院医学研究科呼吸器内科学分野[2]

○石橋祐輔（いしばしゆうすけ）[1]、宮下稜太[1]、菅原崇広[1]、鄒　奮飛[1]、三上恵莉花[1]、清水理光[1]、
清家正博[2]、岡野哲也[1]

症例は 52 歳女性で筋力低下と呼吸困難を主訴に受診した。血清学的検査と、画像所見から、抗 MDA5 抗体陽性皮膚筋炎関連間質性肺炎の診断となり、ステロイドとタクロリムスを開始したが状態改善しなかった。VV-ECMO を併用し、IVCY と血漿交換療法を繰り返し行ったところ状態は改善した。抗 MDA5 抗体陽性皮膚筋炎関連間質性肺炎で VV-ECMO 導入まで至り、改善した 1 例を経験した。文献的考察を加え報告する。

研 16. 男性乳癌に対するアベマシクリブによる治療継続中に薬剤性間質性肺炎を発症した 1 例

横浜労災病院呼吸器内科[1]、横浜市立大学大学院呼吸器病学教室[2]

○鳥谷悠花（とりや　ゆか）[1]、江口晃平[1]、庄内志織[1]、吉見　聡[1]、松本幸子[1]、逸見優里[1]、
石井宏志[1]、高橋良平[1]、小澤聡子[1]、伊藤　優[1]、金子　猛[2]

76 歳男性。再発男性乳癌に対して 9 ヶ月前よりアベマシクリブを開始されていたが発熱と呼吸不全を認め、胸部単純 CT で両側肺のびまん性すりガラス影を認めて入院となった。アベマシクリブを中止後、経気管支肺生検を施行した。アベマシクリブによる薬剤性間質性肺炎と診断し、ステロイド治療を開始して呼吸不全と両側肺すりガラス影は改善した。アベマシクリブによる間質性肺炎は複数報告があり当院で経験した他 2 例と併せて報告する。

研 17. 半夏白朮天麻湯による薬剤性間質性肺炎の一例

東邦大学医学部内科学講座呼吸器内科学分野（大森）

○桃原（とうばる）　彩（あや）、関口　亮、清水宏繁、臼井優介、関谷宗之、三好嗣臣、
仲村泰彦、卜部尚久、磯部和順、坂本　晋、岸　一馬

56 歳女。X 年 3 月から半夏白朮天麻湯を内服開始。X 年 5 月に発熱、SpO2 90％と低下し、当院紹介受診。胸部 CT では、両側びまん性すりガラス病変、一部小葉間隔壁の肥厚を認めた。気管支鏡検査を施行したが、非特異的所見であった。病歴や胸部 CT 所見から薬剤性肺炎を疑い、半夏白朮天麻湯の DLST を施行し、陽性となった。このため、半夏白朮天麻湯による薬剤性肺炎と診断し、PSL25mg から開始し軽快した。

研 18. アレクチニブによる肺胞出血が疑われた 1 例

昭和大学江東豊洲病院呼吸器・アレルギー内科[1]、
昭和大学医学部内科学講座呼吸器・アレルギー内科学部門[2]

○小澤和正（おざわ かずまさ）[1]、藤原明子[1]、佐藤春奈[2]、寺師義直[1]、木村友之[1]、桑原直太[1]、
福田陽佑[2]、岡田壮令[1]、相良博典[2]

56 歳男性。ALK 融合遺伝子陽性の肺腺癌（cT4N2M1c、stage4B）と診断しアレクチニブを開始した。内服 4 日目より咳嗽が生じ、施行した胸部 CT で両側肺野にすりガラス影が出現した。気管支鏡検査を行いびまん性肺胞出血と診断した。アレクチニブによる薬剤性の肺胞出血と判断し、内服を中止の上ステロイド治療を行い改善した。その後ロルラチニブを開始したが、ステロイド治療終了後も肺胞出血の再燃はない。

若手向け教育セッション　14：35〜15：25

座長　相良博典（昭和大学医学部内科学講座呼吸器・アレルギー内科学部門）

「病態から理解する好酸球・アレルギーがかかわる呼吸器疾患」

演者：関谷潔史（国立病院機構相模原病院アレルギー・呼吸器科/臨床研究センター）

好酸球やアレルギーがかかわる呼吸器疾患には様々なものがあり、末梢血における好酸球増多や特異的 IgE 抗体の検出が手掛かりとなり、発見されることが多い。代表的な疾患としては、喘息・好酸球性肺炎・過敏性肺炎・アレルギー性気管支肺真菌症・好酸球性多発血管炎性肉芽腫症などが挙げられるが、類似点・共通点が多く、その鑑別は非常に重要である。好酸球性あるいはアレルギー性の気道炎症は、Type2 炎症・非 Type2 炎症に大別して考えることが主流となっており、なかでも Type2 炎症は、好酸球性炎症の主体となる病態と考えられている。Type2 炎症には、主に 2 つの経路があり、Th2 細胞を中心としてアレルゲンを認識して活性化する獲得免疫系と ILC2 を中心としてアレルゲン認識と無関係に活性化する自然免疫系の経路に大別される。これらの活性化に大きくかかわるのが、気道上皮への外的因子の曝露により発現が誘導される上皮サイトカインである TSLP・IL-33・IL-25 および炎症性サイトカインである IL-4・IL-5・IL-13 やアレルゲン特異的 IgE 抗体である。上皮サイトカインは Th2 細胞や ILC2 からの IL-4・IL-5・IL-13 の産生増強に関与しており、IL-4・IL-5・IL-13・IgE 抗体が炎症細胞に働き、好酸球性・アレルギー性炎症を惹起させる。またアレルギー性炎症抑制においてはアレルゲン回避が重要であり、各アレルゲンの特徴を知ることが大切である。本講演では代表的な疾患におけるこのような炎症経路のかかわりについて解説する。好酸球・アレルギーがかかわる呼吸器疾患の理解を深める一助となれば幸いである。

2019 年度 GSK 助成対象

セッションⅦ　びまん性肺疾患Ⅱ　15：30〜16：12

座長　光石陽一郎（順天堂大学医学部附属順天堂医院呼吸器内科）

36. 好酸球増多を伴う放射線肺炎の一例

昭和大学医学部内科学講座呼吸器・アレルギー内科学部門

○佐藤奈緒（さとう　なお）、宇野知輝、賀嶋絢佳、三國馨子、内田嘉隆、眞鍋　亮、
神野恵美、宮田祐人、大田　進、渡部良雄、楠本壮二郎、鈴木慎太郎、
田中明彦、相良博典

症例は48歳の女性。左乳癌に対する放射線治療後に咳嗽を自覚したため当科外来を受診した。末梢血好酸球数1458/μl、肺胞洗浄液の好酸球比率81％と好酸球増多を認めた。胸部X線検査では左中葉に浸潤影を認め、胸部CTでは同部位に浸潤影と周囲にすりガラス影を認めた。浸潤影は放射線照射部位と一致しており放射線肺炎の診断とした。好酸球増多を伴う放射線肺炎はまれであり、文献的考察を加えて報告する。

37. 前立腺病変が先行した肺の多発血管炎性肉芽腫症の一剖検例

湘南大磯病院呼吸器内科[1]、湘南藤沢徳洲会病院呼吸器内科[2]、湘南藤沢徳洲会病院総合内科[3]、
湘南藤沢徳洲会病院病理診断科[4]

○戸邉駿一（とべ しゅんいち）[1]、比嘉ひかり[2]、渡邉茂弘[2]、鎌田理子[2]、前田一成[2]、堀内滋人[3]、
日比野真[2]、石川典由[4]、近藤哲理[3]

多発血管炎性肉芽腫症が前立腺病変を呈することは稀である。本症例は、初期症状に下部尿路症状を認めていた71歳男性が肺膿瘍精査で施行した気管支鏡検査で確定診断に至った多発血管炎性肉芽腫症の一例である。治療反応性不良で死亡し病理解剖を施行して死因を明らかにした。既報にて前立腺病変を呈した多発血管炎性肉芽腫症の症例報告はあるものの病理解剖を施行した報告はない。ここで過去の報告を踏まえて本症例の報告を行う。

38. 多発骨病変を合併した肺サルコイドーシスの一例

日本医科大学多摩永山病院呼吸器・腫瘍内科[1]、日本医科大学多摩永山病院病理診断科[2]、
日本医科大学大学院医学研究科呼吸器内科学分野[3]

○門間直大（かどま なおひろ）[1]、渥美健一郎[1]、白倉ゆかり[1]、二島駿一[1]、久金　翔[1]、永田耕治[2]、
清家正博[3]、廣瀬　敬[1]

症例は69歳、男性。CTで両肺に6cmの腫瘤、多発粒状影、全身リンパ節腫大を認め、PETで椎骨・骨盤病変、骨シンチで手指骨病変を確認した。眼病変（ぶどう膜炎、網膜血管周囲炎・結節）があり、肺腫瘤への経気管支生検で非乾酪性類上皮細胞肉芽腫を認めサルコイドーシスと診断、PSL 30 mg（0.5 mg/kg）を開始し、肺・骨病変の縮小を得た。サルコイドーシスの多発骨病変は稀であり、出現部位、画像評価手段に関する考察を加え報告する。

39. Reversed halo signを呈した加湿器肺の一例

東京慈恵会医科大学附属第三病院呼吸器内科[1]、東京慈恵会医科大学附属第三病院放射線部[2]、
東京慈恵会医科大学附属病院呼吸器内科[3]

○溝渕柚子[1]、長谷川司[1]、佐藤　怜[1]、高塚真規子[1]、新福響太[1]、山田真紗美[1]、
山中友美絵[1]、保坂悠介[1]、劉　　楷[1]、関　　文[1]、高坂直樹[1]、福田大記[2]、
石川威夫[1]、荒屋　潤[3]

82歳男性。前立腺癌に対しdarolutamideを開始して48日後、体動困難で受診した。CT上両側末梢優位に非区域性の広範なすりガラス影とreversed halo signを認め、急性肺炎として入院した。Darolutamide中止と抗菌薬投与で肺炎像は改善し退院したが、数日後に同様な陰影を呈する肺炎を生じ再入院した。超音波加湿器の使用を確認し、誘発試験にて加湿器肺と診断した。加湿器肺でreversed halo signを呈した症例を経験したため報告する。

40. 重症筋無力症に自己免疫性肺胞蛋白症が合併した一例

日本大学医学部内科学系呼吸器内科学分野

○小野瑞季、清水哲男、水野　悠、中山龍太、日鼻　凉、中本匡治、
野本正幸、西澤　司、中川喜子、權　寧博

42歳男性。重症筋無力症で通院中、労作時息切れを認め当科受診となった。胸部CTでcrazy paving patternを伴うびまん性すりガラス陰影を認め、気管支鏡で白濁したBAL液を認め、細胞診でライトグリーンに染まる顆粒状・無構造物質があり、抗GM-CSF抗体陽性より自己免疫性肺胞蛋白症の診断となった。重症筋無力症に自己免疫性肺胞蛋白症を合併した報告は稀であり、文献的考察を加え報告する。

41. アレルギー性気管支肺アスペルギルス症に合併した自己免疫性肺胞蛋白症の一例

日本赤十字社武蔵野赤十字病院呼吸器科

○八巻春那、惠島　将、佐藤希美、久保田夏史、東　盛志、高山幸二、
花田仁子、瀧　玲子

83歳女性。咳嗽と呼吸困難を契機に、胸部CTで左下葉中枢気管支内粘液栓、痰培養でAspergillus fumigatusを検出し、アレルギー性気管支肺アスペルギルス症と診断した。抗真菌薬と経口ステロイド薬で治療中に、両側性のcrazy-paving patternを呈する肺野陰影が出現し、気管支肺胞洗浄液所見と抗GM-CSF抗体陽性により自己免疫性肺胞蛋白症と診断した。両疾患が合併することは稀であり、その後の治療経過を含めて報告する。

セッションⅧ　希少疾患・臨床諸問題　16：20～17：02

座長　仁多寅彦（聖路加国際病院呼吸器センター）

42. 当院で発生したCRE感染

昭和大学病院呼吸器・アレルギー内科

○賀嶋絢佳（かしま　あやか）、内田嘉隆、吉津千慧、藤原明子、大田　進、楠本壮二郎、
鈴木慎太郎、田中明彦、相良博典

89歳中国人女性。中国と日本を行き来していた。入院13日前 に日本に到着し、入院6日前に意識障害があり前医へ搬送された。血液検査で貧血があり、貧血に伴う意識障害と考えられ同日から入院した。血算で芽球35%であり血液疾患が疑われ当院に転院した。喀痰検査でKlebsiella pneumoniae CPE（CRE）が検出され、その後同病棟内で2名の感染が判明した。CREの感染患者への治療・対応について検討した。

43. ミノマイシン、OK-432による胸膜癒着術後免疫チェックポイント阻害薬に関連した薬剤性肺障害を発症した1例

神奈川県立循環器呼吸器病センター呼吸器内科[1]、神奈川県立循環器呼吸器病センター病理部[2]

○芳賀三四郎（はが　さんしろう）[1]、関根朗雅[1]、金子太一[1]、田上陽一[1]、大利亮太[1]、小松　茂[1]、
武村民子[2]、小倉高志[1]

症例は72歳男性、肺腺癌cT4N3M1c PD-L1 TPS 95%の診断となり、左癌性胸膜炎に対しミノマイシン、OK-432による胸膜癒着術を施行した。癒着術後19日後ペムブロリズマブ治療を開始したが、day4に咳嗽、その後呼吸不全が出現。胸部CTで癒着側に限局した浸潤影、すりガラス影を認め、ソルメドロール開始後陰影は速やかに改善した。胸膜癒着術後免疫チェックポイント阻害薬を使用する場合、癒着側に出現しうる肺障害に注意が必要である。

44. 多発空洞性病変を呈した気管支閉鎖症の一例

独立行政法人国立病院機構東京病院呼吸器内科[1]、独立行政法人国立病院機構東京病院臨床検査科[2]

○戸田嶺路（とだ　みねみち）[1]、成本　治[1]、本村英明[1]、中野恵理[1]、渡辺将人[1]、島田昌裕[1]、
鈴木純子[1]、佐々木結花[1]、木谷匡志[2]、松井弘稔[1]

44歳女性。X-3年前置胎盤で他院受診し左肺尖部多発結節影を指摘されたが妊娠中であり経過観察された。X-1年9月結節内鏡面形成を認め、10月喀痰から*M. avium*を検出し、肺MAC症疑いにて当院紹介された。左上葉に限局する多発空洞性病変を認め*M. avium*感染を合併しておりX年2月胸腔鏡下左上大区域切除を施行した。病理で気管支閉鎖症と診断した。画像的に非典型的な気管支閉鎖症であった為報告する。

45. 胸部造影 CT で肺底動脈大動脈起始症の診断に至った一例

帝京大学医学部内科学講座呼吸器・アレルギー学

○永田真紀（ながた　まき）、杉本直也、中原拓海、田中悠太郎、石塚眞菜、服部沙耶、
上原有貴、竹下裕理、井本早穂子、豊田　光、小林このみ、石井　聡、
長瀬洋之

X 年 3 月に肺炎の罹患歴がある 44 歳女性。5 月に咳嗽と喀痰が継続し当院受診となった。胸部造影 CT で左肺 S10 に腫瘤影と流入動脈・流出静脈を認め、気管支の分岐は正常であることから、肺底動脈大動脈起始症の診断となった。画像診断技術の進歩により、胸部造影 CT のみでも異常血管や気管支の連続性を確認でき、診断に繋げることができた。肺底動脈大動脈起始症は稀な疾患であり、文献的考察と共に報告する。

46. 喘息・COPD 治療薬の 3 剤吸入配合剤（テリルジー®）についてのアンケート調査結果

聖隷横浜病院アレルギー内科[1]、東京アレルギー・呼吸器疾患研究所[2]

○渡邉直人（わたなべ なおと）[1,2]

【目的】テリルジー®に対する印象を調査した。

【対象・方法】通院中の喘息患者 30 名にアンケート調査し解析した。

【結果】効果面で、良かったと回答した者が 89％で、使い易いが 84％、副作用は 20％で、別に苦味は 87％に認められ、対策は慣れや気にしないが多かったが、うがいを多くする、うがい後に水を飲む等している回答もあった。

【考察】効果有効なら副作用に対する工夫を説明し、可能な限り吸入継続させることが肝要である。

47. 多種のアクティブラーニングを採用した医学部卒前の呼吸器内科教育の実践報告

昭和大学医学部内科学講座呼吸器・アレルギー内科学部門[1]、昭和大学医学部医学教育学講座[2]

○鈴木慎太郎（すずき　しんたろう）[1]、内田嘉隆[1]、眞鍋　亮[1]、楠本壮二郎[1]、田中明彦[1]、相良博典[1]、
土屋静馬[2]、泉　美貴[2]

医師の生涯学修を推進するためには従来型の詰め込み型教育ではなく自主学修を促すアウトプット重視の教育手法が望ましいと考えられている。本学では 2020 年度の新カリキュラムから複数のアクティブラーニングを軸とした授業・実習に改革した。授業後の学生向けアンケートでは座学中心の内容よりも様々な自律性の高い学び方に対する評価が得られた。こうした教育・学修手法に適合しやすい学生にとっては能力を高める機会に成り得る。

今後のご案内

❑第 258 回日本呼吸器学会関東地方会
（合同開催：第 185 回日本結核・非結核性抗酸菌症学会関東支部学会）

会　　期：2024 年 2 月 17 日（土）
会　　場：秋葉原コンベンションホール
会　　長：髙橋　典明（板橋区医師会病院/日本大学医学部内科学系呼吸器内科学分野）

❑第 259 回日本呼吸器学会関東地方会

会　　期：2024 年 5 月 11 日（土）
会　　場：秋葉原コンベンションホール
会　　長：福島　康次（獨協医科大学埼玉医療センター呼吸器・アレルギー内科）

❑第 260 回日本呼吸器学会関東地方会

会　　期：2024 年 7 月 6 日（土）
会　　場：秋葉原コンベンションホール
会　　長：清家　正博（日本医科大学大学院医学研究科呼吸器内科学分野）

❑第 261 回日本呼吸器学会関東地方会
（合同開催：第 186 回日本結核・非結核性抗酸菌症学会関東支部学会）

会　　期：2024 年 9 月 28 日（土）
会　　場：秋葉原コンベンションホール
会　　長：吉山　　崇（公益財団法人結核予防会複十字病院結核センター）

※初期研修医ならびに医学生の発表を積極的に受け付けています。
初期研修医・医学生には入会義務はありません。
多数のご参加をお待ちしています。

謝　辞

旭化成ファーマ株式会社

アストラゼネカ株式会社

インスメッド合同会社

杏林製薬株式会社

グラクソ・スミスクライン株式会社

サノフィ株式会社

塩野義製薬株式会社

大鵬薬品工業株式会社

中外製薬株式会社

日本イーライリリー株式会社

日本ベーリンガーインゲルハイム株式会社

ノバルティス ファーマ株式会社

ブリストル・マイヤーズ スクイブ株式会社

（五十音順）

2023 年 10 月 1 日現在

本会を開催するにあたり、上記の皆様よりご協賛いただきました。
ここに厚く御礼申し上げます。

第 257 回日本呼吸器学会関東地方会
会長　　相良　博典
（昭和大学医学部内科学講座呼吸器・アレルギー内科学部門）