第 252 回日本呼吸器学会関東地方会
プログラム・抄録集

会　　長 川名　明彦（防衛医科大学校内科学講座（感染症・呼吸器））

日　　時 2022 年 11 月 5 日（土）

開催方式 ハイブリッド開催（会場＋WEB）

会　　場 秋葉原コンベンションホール
〒101-0021　東京都千代田区外神田 1-18-13

参 加 費 1,000 円
【無料】医学生（大学院生除く）・初期研修医

交通案内図

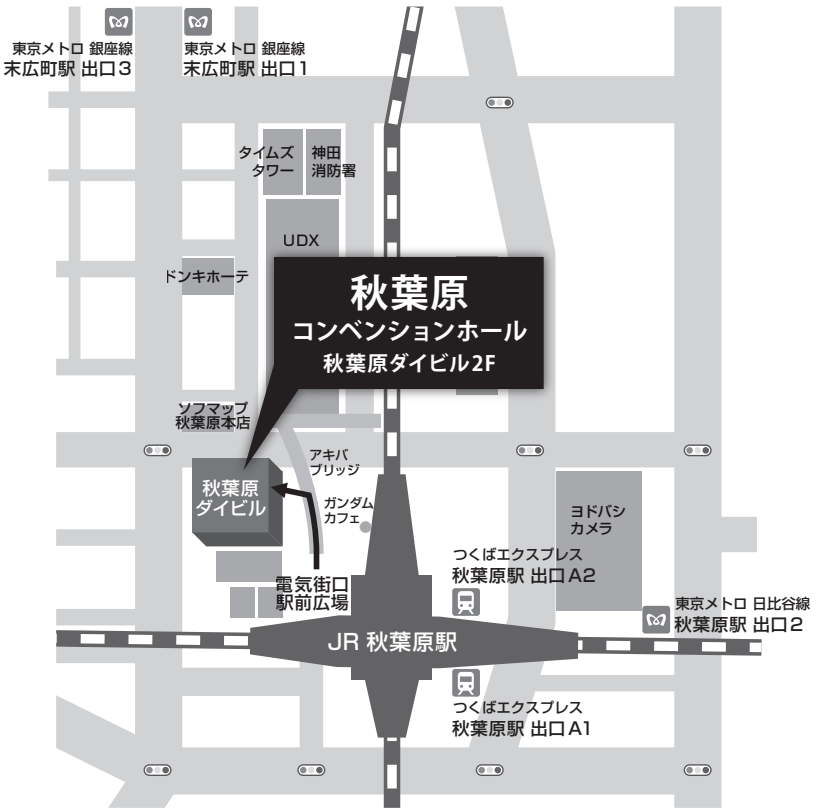

電気街口駅前広場のエスカレーターから歩行者デッキ（アキバブリッジ）に上がって左に曲がり、ダイビルの 2F 入口をご利用ください。

■交通アクセス

電 車

- ● JR 秋葉原駅（電気街口）徒歩 1 分
- ●東京メトロ銀座線 末広町駅（1 番出口）徒歩 3 分
- ●東京メトロ日比谷線 秋葉原駅（2 番出口）徒歩 4 分
- ●つくばエクスプレス 秋葉原駅（A1 出口）徒歩 3 分

We chase the *miracles* of science to improve people's lives

私たちは人々の暮らしをより良くするため、科学のもたらす奇跡を追求します。

サノフィ株式会社
〒163-1488 東京都新宿区西新宿三丁目20番2号 東京オペラシティタワー
www.sanofi.co.jp

sanofi

SONG
for you!
あしたの感染症と、
たたかっている。
感染症がこの世からなくなることはない。
パンデミックも、きっとまた起こる。
だからこそ、SHIONOGIは逃げずに向き合い続けます。
その時私たちの創るワクチンが、治療薬が、
強く、強く、ひとつでも多くのいのちを守れるように。
薬ができることの、その先へ。
SHIONOGI
2022.7.A41

GILEAD

抗ウイルス剤

処方箋医薬品注)

ベクルリー® 点滴静注用 100mg

VEKLURY® for Intravenous Injection ［薬価基準収載］

（レムデシビル・注射用凍結乾燥製剤）

注）注意－医師等の処方箋により使用すること

※効能又は効果、用法及び用量、禁忌を含む使用上の注意等につきましては添付文書をご参照ください。

製造販売元

ギリアド・サイエンシズ株式会社

〒100-6616 東京都千代田区丸の内1-9-2 グラントウキョウサウスタワー

https://www.gilead.co.jp/

文献請求先及び問い合わせ先

ギリアド・サイエンシズ株式会社
メディカルサポートセンター

フリーダイヤル: **0120-506-295** 9:00-17:30（土日祝日及び会社休日を除く）

VKY21DS0087AD
2021年11月作成

AsahiKASEI

Creating for Tomorrow

昨日まで世界になかったものを。



旭化成ファーマ株式会社

まだないくすりを
創るしごと。

世界には、まだ治せない病気があります。

世界には、まだ治せない病気とたたかう人たちがいます。

明日を変える一錠を創る。

アステラスの、しごとです。

明日は変えられる。

astellas
アステラス製薬株式会社

www.astellas.com/jp/

INVENTING FOR LIFE
人々の生命を救い
人生を健やかにするために、挑みつづける。
最先端の医薬品の創造。それは長く険しい道のりです。
懸命な研究開発の99%以上は実を結ばない現実。
でも、決してあきらめない。
あなたや、あなたの大切な人の「いのち」のために、
革新的な新薬とワクチンの発見、開発、提供を
私たちは続けていきます。
MSD製薬
INVENTING FOR LIFE
MSD株式会社 www.msd.co.jp 東京都千代田区九段北1-13-12北の丸スクエア

未来へ。もっとその先へ。
挑戦は、止まらない。
健康は キョーリンの願いです。
Kyorin
キョーリン製薬グループ
キョーリン製薬ホールディングス
キョーリン製薬
キョーリン リメディオ
キョーリン製薬グループ工場
https://www.kyorin-gr.co.jp/

持続性がん疼痛治療剤　薬価基準収載

ナルサス®錠 2mg 6mg 12mg 24mg

劇薬、麻薬、処方箋医薬品：注意ー医師等の処方箋により使用すること
ヒドロモルフォン塩酸塩徐放錠

がん疼痛治療剤　薬価基準収載

ナルラピド®錠 1mg 2mg 4mg

劇薬、麻薬、処方箋医薬品：注意ー医師等の処方箋により使用すること
ヒドロモルフォン塩酸塩錠

がん疼痛治療用注射剤　薬価基準収載

ナルベイン®注 2mg 20mg

劇薬、麻薬、処方箋医薬品：注意ー医師等の処方箋により使用すること
ヒドロモルフォン塩酸塩注

※「効能又は効果」、「用法及び用量」、「禁忌を含む使用上の注意」等については添付文書をご参照ください。

製造販売元
第一三共プロファーマ株式会社
東京都中央区日本橋本町3-5-1

販売元（文献請求先及び問い合わせ先を含む）
Daiichi-Sankyo
第一三共株式会社
東京都中央区日本橋本町3-5-1

2021年4月作成



選択的SGLT2阻害剤ー2型糖尿病治療剤ー　薬価基準収載

ルセフィ®錠 2.5mg 5mg

SGLT2

処方箋医薬品（注意ー医師等の処方箋により使用すること）

Lusefi® tablets

ルセオグリフロジン水和物製剤
®登録商標

※効能又は効果、用法及び用量、禁忌を含む使用上の注意等については、製品添付文書をご参照ください。

製造販売［文献請求先］
大正製薬株式会社
〒170-8633東京都豊島区高田3-24-1
お問い合わせ先：0120-591-818
メディカルインフォメーションセンター

2019年6月作成

Better Health, Brighter Future

タケダは、世界中の人々の健康と、輝かしい未来に貢献するために、
グローバルな研究開発型のバイオ医薬品企業として、革新的な医薬品やワクチンを創出し続けます。

1781 年の創業以来、受け継がれてきた価値観を大切に、
常に患者さんに寄り添い、人々と信頼関係を築き、社会的評価を向上させ、
事業を発展させることを日々の行動指針としています。

武田薬品工業株式会社
www.takeda.com/jp

Takeda

KAITEKI Value for Tomorrow
三菱ケミカルホールディングスグループ

田辺三菱製薬

この手で、
未来を。

感じる　描く　動かす
創る　育てる　届ける
そして　抱きしめる

健康で長生きできる未来を
病とその不安を乗り越える未来を
理想のその先にある未来を

一人ひとりの手で
みんなの手で
希望を信じるこの手で

田辺三菱製薬のシンボルマークは手のひらをモチーフにしています。
www.mt-pharma.co.jp

いのちの輝きに、
Denkaができること。

生物由来製品 劇薬 処方箋医薬品 注)　ウイルスワクチン類

日本薬局方 インフルエンザHAワクチン　薬価基準未収載

インフルエンザHAワクチン「生研」

注）注意ー医師等の処方箋により使用すること

●効能又は効果、用法及び用量、接種不適当者を含む接種上の注意等につきましては、添付文書をご参照ください。

できるをつくる。

Denka

製造販売元
デンカ株式会社
新潟県五泉市木越字鐙田1359-1

お問い合わせ先（資料請求先）
デンカ株式会社　ワクチン学術担当
東京都中央区日本橋室町2-1-1 日本橋三井タワー　0120-206-071

2020年5月作成　VAC-2020-0006-2

抗悪性腫瘍剤 ヒト型抗EGFR注）モノクローナル抗体
生物由来製品、劇薬、処方箋医薬品*

ポートラーザ®点滴静注液 800mg

Portrazza® Injection　ネシツムマブ（遺伝子組換え）注射液

注）EGFR：Epidermal Growth Factor Receptor（上皮細胞増殖因子受容体）
＊注意ー医師等の処方箋により使用すること

薬価基準収載

製造販売元 日本化薬株式会社
東京都千代田区丸の内二丁目1番1号

文献請求先及び問い合わせ先
日本化薬 医薬品情報センター
0120-505-282（フリーダイヤル）

日本化薬 医療関係者向け情報サイト
https://mink.nipponkayaku.co.jp/

'20.11 作成

※効能又は効果、用法及び用量、警告・禁忌を含む使用上の注意等については、添付文書をご参照ください。

NOVARTIS

3成分配合喘息治療剤

エナジア® 吸入用カプセル 中用量・高用量

ENERZAIR® inhalation capsules

インダカテロール酢酸塩／グリコピロニウム臭化物／モメタゾンフランカルボン酸エステル吸入用カプセル

処方箋医薬品 注意一医師等の処方箋により使用すること　薬価基準収載

効能又は効果、用法及び用量、禁忌を含む使用上の注意等につきましては添付文書をご参照ください。

製造販売　（文献請求先及び問い合わせ先）
ノバルティス ファーマ株式会社
東京都港区虎ノ門1-23-1　〒105-6333

ノバルティス ダイレクト
TEL：0120-003-293
受付時間：月～金 9:00～17:30（祝日及び当社休日を除く）

販売情報提供活動に関するご意見
TEL：0120-907-026

ENZ00013IH0001
2021年10月作成

◆参加受付

1. 本会は、現地会場（秋葉原コンベンションホール）とオンライン（WEB）の両方で参加可能なハイブリッド方式で開催いたします。
   ご参加には本会ホームページ（https://www.jrs.or.jp/meeting/kanto/local/）から参加登録が必要です。参加登録および参加費のお支払いが完了した方に、当日の視聴ページの URL とパスワードをメールでお送りいたします（10 月下旬頃）。
   ＜参加登録期間＞ 11 月 5 日（土）16 時まで
   当日、現地会場で参加受付も可能ですが、感染対策の観点からオンラインでの参加登録を推奨いたします。
   なお、現地会場では感染対策に万全を期して運営いたしますが、新型コロナウイルスの感染拡大状況や体調に少しでも不安を感じる方は、オンライン（WEB）でのご参加のご検討をお願いいたします。
   演題のご発表は、可能な限り現地会場を基本といたしますが、難しい場合はリモートも可能です。
   演題発表を行う方も、必ず参加登録を行ってください。
2. 参加費　1,000 円
   ただし、医学生（大学院生除く）と初期研修医は無料です。
   参加登録完了後、医学生・初期研修医を証明できる書類（証明書、ネームプレートなど）をスキャンまたは撮影したデータ（JPEG・PDF など）を、運営事務局（kanto252@coac.co.jp）宛てにメール添付にて必ずお送りください。
   領収証は、参加費決済完了メールに記載の URL からダウンロード（保存・印刷）してください。
3. 参加証明書
   ・日本呼吸器学会員
   　学会ホームページのマイページ（会員専用）にて会期の約 1 週間後からダウンロード（保存・印刷）が可能となります。
   ・非会員
   　参加登録時に入力された住所宛てに 11 月下旬頃までに郵送いたします。
4. 現地会場で参加される方へ
   参加受付にてネームカード（兼参加証明書）をお渡ししますので、所属・氏名をご記入のうえ、会場内では必ずご着用ください。なお、ネームカード（兼参加証明書）の再発行はいたしませんのでご注意ください。
   また、日本呼吸器学会の会員の方は、参加受付にて会員カードまたは web 会員証を用いてバーコードによる参加登録をしてください。必ずご自身の会員カード、web 会員証での参加登録をお願いいたします。
   web 会員証は会員専用ページの中にあります。あらかじめ WEB ページをご確認のうえ、いつでも提示できるようご準備ください。
   会員カードまたは web 会員証をお持ちいただかなかった専門医の方は、専門医更新時に参加証をご提出ください。専門医更新時以外の登録はできません。
5. 参加で取得できる単位
   ・日本呼吸器学会　呼吸器専門医　5 単位（筆頭演者　3 単位）
   ・日本呼吸ケア・リハビリテーション学会　呼吸ケア指導士　7 単位（筆頭演者　7 単位）
   ・3 学会合同呼吸療法認定士　20 単位
   ・ICD 制度協議会　5 単位（筆頭演者　2 単位）
6. 参加にあたっての注意事項
   ・抄録ならびにオンライン視聴で掲載されるスライド・画像・動画等に関して、ビデオ撮影・録音・写真撮影（スクリーンショットを含む）は禁止いたします。
   ・参加登録後の取り消しは、お受けいたしかねます。お支払いされた参加費は理由の如何に関わらず返金いたしません。また、二重登録にご注意ください。

◆座長、演者の先生方へ

1. （オンライン（WEB）のみ）セッションの開始 60 分前に指定された URL へ接続して、待機してください。
2. 座長紹介のアナウンスを行いますので、その後、セッションを開始してください。
3. 演者の紹介は所属と氏名のみとし、演題名は省略してください。
4. 発表 5 分、質問 2 分です。時間厳守でお願いいたします。

＜利益相反（COI）申告のお願い＞
日本呼吸器学会では、医学研究に関する発表演題での公明性を確保するため、筆頭演者および共同演者は COI（利益相反）申告書の提出が義務付けられます。COI 申告書の提出がない場合は受付できません。
申告方法は、1）演題登録画面での利益相反事項の入力、2）発表データでの利益相反事項の開示となります。

◆ PC 発表についてのご案内

［現地会場での発表の場合］
・発表形式は PC 発表のみです。
・発表スライドの 2 枚目に COI 状態を記載した画面を掲示してください（必須）。
・会場で使用するパソコンの OS およびアプリケーションは Windows10、PowerPoint2019 です。
・発表データは、USB メモリ・CD-R でご持参ください。PC の持ち込みはできません。
・動画は必ず Windows Media Player 形式とし、データは作成した PC 以外で動作を確認してください。念のため、ご自身の PC もバックアップとしてご持参ください。
・発表予定時刻の 30 分前までにスライド受付をお済ませください。
・演台にはキーパッドとマウスをご用意しておりますので、ご自身で操作をお願いいたします。
・発表者ツールは使用できません。

［オンライン（WEB）での発表の場合］
・発表は Zoom を使用して行います。
・マニュアルと手順を運営事務局よりご案内しますので、内容を必ず確認のうえ、当日ご発表ください。なお、セッションの開始 60 分前から通信状況とスライド共有の確認を行います。
・発表スライドの 2 枚目に COI 状態を記載した画面を掲示してください（必須）。
・発表スライドの事前提出（アップロード）は不要です。

◆医学生・初期研修医セッション　表彰式

11 月 5 日（土）16 時 35 分～16 時 45 分　A 会場
医学生・初期研修医セッションの演題を対象に、優秀者を表彰いたします。
現地会場でご参加の演者および指導医の方は、表彰式にご出席ください。
オンライン（WEB）でご参加の演者の方は、賞状と記念品を後日郵送いたします。
採点結果は後日、日本呼吸器学会ホームページにて発表いたします。

◆その他注意事項

1. プログラム・抄録集は、日本呼吸器学会ホームページで閲覧（ダウンロード・印刷）が可能です（現地会場での配付はありません）。
2. 現地会場での掲示・印刷物の配布・ビデオ撮影等は、会長の許可が無い場合ご遠慮ください。
3. 発言は全て座長の指示に従い、必ず所属・氏名を述べてから簡潔に発言してください。
4. 会場内の呼び出しは、緊急でやむを得ない場合以外行いません。
5. 責任者は本会の会員に限ります。ただし、筆頭著者・共著者は非会員でも可とします。

◆発表演題等に関する個人情報の取り扱いについて

講演内容あるいはスライド等において、患者個人情報に抵触する可能性のある内容は、患者あるいはその代理人からインフォームド・コンセントを得たうえで、患者個人情報が特定されないよう十分留意して発表してください。不必要な年月日の記載は避ける、年齢表記は40歳代などとする、など十分にご配慮ください。個人情報が特定される発表は禁止します。

◆抄録集の会員への事前発送について

関東地方会の抄録集については、2021年度開催の地方会より事前発送を控えさせていただくこととなりました。恐れ入りますが、日本呼吸器学会関東支部ホームページ（https://www.jrs.or.jp/meeting/kanto/local/）よりPDFデータにてご取得をお願い申し上げます。

◆当日の問い合わせ

会期当日は問い合わせ窓口を設置いたします。
連絡先は参加登録時のメールアドレスに会期前にお知らせいたします。

第 252 回日本呼吸器学会関東地方会　日程表

	A 会場	B 会場
10:00		
	開会式 10:25～10:30	
	セッションⅠ 10:30～11:05 肺癌 1～5 座長：井川　　聡	**セッションⅤ** 10:30～11:05 様々な呼吸器疾患 21～25 座長：黄　　英文
11:00		
	セッションⅡ 11:10～11:45 びまん性肺疾患 6～10 座長：間藤　尚子	**セッションⅥ** 11:10～11:45 免疫関連肺疾患 26～30 座長：岡本　　師
12:00	**ランチョンセミナーⅠ** 11:55～12:55 膠原病に伴う間質性肺疾患の治療戦略＆今後の展望 演者：山川　英晃 座長：佐々木信一 共催：日本ベーリンガーインゲルハイム株式会社	**ランチョンセミナーⅡ** 11:55～12:55 重症喘息治療の現状とアンメットメディカルニーズ 演者：多賀谷悦子 座長：杣　　知行 共催：アストラゼネカ株式会社
13:00	**医学生・初期研修医セッションⅠ** 13:00～13:35 様々な呼吸器疾患 研1～研5 座長：藤倉　雄二	**セッションⅦ** 13:00～13:35 結核・NTMほか 31～35 座長：君塚　善文
	医学生・初期研修医セッションⅡ 13:40～14:08 腫瘍 研6～研9 座長：渡邉　恵介	**医学生・初期研修医セッションⅢ** 13:40～14:08 感染症 研10～研13 座長：森野英里子
14:00	**教育セミナー** 14:15～15:15 IM130の最適なポジションを考える～治療選択肢はひとつじゃない～ 演者：長井　良昭 座長：植松　和嗣 肺癌における周術期薬物療法の新たな幕開け 演者：解良　恭一 座長：水谷　英明 共催：中外製薬株式会社	**若手向け教育セッション** 14:15～15:05 COVID-19流行下におけるインフルエンザ診療 演者：石田　　直 座長：川名　明彦 2019年度GSK助成対象
15:00	**セッションⅢ** 15:20～15:55 癌　合併症 11～15 座長：磯部　和順	**セッションⅧ** 15:10～15:45 ウイルス感染症（COVID-19を含む） 36～40 座長：篠田　雅宏
16:00	**セッションⅣ** 16:00～16:35 癌　合併症・診断 16～20 座長：宮永　晃彦	**セッションⅨ** 15:50～16:32 感染症、その他 41～46 座長：塩見　哲也
	表彰式・閉会式 16:35～16:45	
17:00		

A 会場

セッションⅠ　肺癌　10：30〜11：05

座長　井川　聡（北里大学病院呼吸器内科）

1.　食道狭窄を伴う MET Ex14 skipping 陽性肺腺癌に、経胃瘻的にテポチニブを懸濁法投与し縮小効果を認めた一例

日本医科大学千葉北総病院呼吸器内科[1]、日本医科大学大学院医学研究科呼吸器内科分野[2]

○永野惇浩[1]（ながの あつひろ）、清水理光[1]、井上智康[1]、宮下稜太[1]、齋藤　翔[1]、高橋　聡[1]、小齋平聖治[1]、岡野哲也[1]、清家正博[2]

75 歳男性。10 年前、左下葉原発肺腺癌 pT2aN0M0 stageIB に対して胸腔鏡下下葉切除術を行い、3 年前、多発縦隔リンパ節再発を認め CBDCA+nabPTX を施行した。リンパ節再増大し再生検施行し、MET Ex14 skipping 変異を認めた。リンパ節増大による食道狭窄顕著で経口摂取困難だったため胃瘻造設し、テポチニブを懸濁法投与した。良好な腫瘍縮小効果を認め、2 ヶ月で経口摂取可能となった。テポチニブの懸濁法投与は報告がなく、文献考察を加え報告する。

2.　ニボルマブ＋イピリムマブを含む複合免疫療法が奏功した大細胞肺癌の 1 例

武蔵野赤十字病院

○恵島　将（えじま　まさる）、花田仁子、佐藤希美、八巻春那、青柳　慧、小澤達志、東　盛志、高山幸二、瀧　玲子

78 歳男性。左頸部腫瘤で発見し、同部位の針生検で大細胞癌（左肺上葉原発 7cm、cT4N3M1a、StageIVA、PD-L1 TPS＜1%、ドライバー遺伝子変異陰性）と診断。薬物療法（CBDCA+PTX+Nivo+Ipi）を 2 コース実施し腫瘍は縮小、3 コース目（Nivo+Ipi）より腫瘍は一時増大も、継続により縮小に転じた。有害事象の薬疹と好中球減少は制御可能であった。薬物療法のエビデンスの乏しい大細胞癌に複合免疫療法が奏功した貴重な症例であり報告する。

3.　嚢胞状転移性脳腫瘍を伴う肺紡錘細胞癌に対して脳局所療法と pembrolizumab 投与を行い良好な経過を得た一例

日野市立病院内科[1]、日野市立病院脳神経外科[2]、日野市立病院病理診断科[3]

○浜邊健多[1]（はまべ　けんた）、黒島義明[2]、森永正二郎[3]、奥隅真一[1]、柿本知勇[1]、峰松直人[1]

82 歳男性。経皮生検にて肺紡錘細胞癌（stage3B、PD-L1 TPS 90%）と診断され、緩和療法中に単発の嚢胞状転移性脳腫瘍による症候性てんかんを発症した。転移性脳腫瘍に対して嚢胞内容吸引と Ommaya reservoirs 留置、γナイフ分割照射を行い、良好な局所制御を得た。その後、pembrolizumab 投与を行い、部分奏功を得たのち、約 1 年間の無増悪生存を維持している。嚢胞状転移性脳腫瘍を伴う肺紡錘細胞癌の治療例は稀であり、文献的考察を加えて報告する。

4. 皮膚筋炎と診断され悪性腫瘍検索で小細胞肺癌を認め、化学放射線治療を施行した一例

北里大学病院

○西村亜佑美（にしむら　あゆみ）、楠原政一郎、渡辺温子、風呂友博、遠藤淳平、赤澤悠希、笠島真志、中原善朗、佐藤　崇、井川　聡、三藤　久、佐々木治一郎、猶木克彦

【背景】抗 TIF-1γ 抗体陽性皮膚筋炎ではしばしば悪性腫瘍を合併する。【症例】70 歳男性。抗 TIF-1γ 抗体陽性の皮膚筋炎と診断され、精査により限局型小細胞肺癌（cT4N2M0、StageIIIB）の合併が判明した。化学放射線療法（CDDP＋VP-16＋加速過分割照射）により、原発巣の縮小とともに皮膚筋炎による皮疹・筋力低下の改善を認めた。【結論】皮膚筋炎合併の小細胞肺癌に対して積極的に肺癌治療を行うことが勧められる。

5. アポトーシスに着目した EGFR 阻害薬の耐性を克服する新たな肺がん治療の開発

国立がん研究センター研究所腫瘍免疫研究分野[1]、メモリアルスローンケタリングがんセンター[2]

○田中広祐（たなか こうすけ）[1,2]、Yu Helena[2]、Shaoyuan Yang[2]、Song Han[2]、Shriam Ramani[2]、Yogesh Ganesan[2]、Allison Moyier[2]、Xie Yuchen[2]、Charles Rudin[2]、Mark Kris[2]、James Hsieh[2]、Emily Cheng[2]

EGFR 遺伝子変異肺がんにおいて EGFR 阻害薬は高い腫瘍縮小効果を示すものの約 9-18 か月で再増大する。第 3 世代 EGFR 阻害薬の耐性獲得のメカニズムは多岐にわたるのに加え、しばしば同時多発することが問題となっている。本研究ではアポトーシスを相乗的に高めることにより EGFR 阻害薬の耐性獲得を予防および克服する併用治療のスクリーニングを実施した。候補薬のメカニズム解析および PDX・CDX モデルでの併用治療の有効性を検証する。

セッションⅡ　びまん性肺疾患　11：10〜11：45

座長　間藤尚子（自治医科大学内科学講座呼吸器内科学部門）

6. 抗リン脂質抗体（aPL）陽性を呈した ANCA 陽性間質性肺炎の 1 例

上尾中央総合病院呼吸器内科[1]、上尾中央総合病院呼吸器・アレルギーセンター[2]

○前田隆志（まえだ　たかし）[1]、宇塚千紗[1]、矢澤克昭[1]、小牧千人[1]、鈴木直仁[2]

症例は 10 年間定期通院歴の無い 84 歳男性。発熱、呼吸困難で緊急搬送。間質性肺炎＋細菌性肺炎＋血栓塞栓症として当科入院となった。LD、KL-6、D-dimer 高値、抗 CL-β2GPI、PR3-ANCA、RPR 陽性、MPO-ANCA、ANA、TP 抗体陰性であった。ステロイド、抗血栓薬、抗生剤で症状改善が得られ入院 6 週で退院した。12 週後（PSL 12.5mg 内服中）の検査で aPL、RPR は陰性化していた。PR3-ANCA 単独陽性間質性肺炎に aPL 陽性を合併した例は稀であり報告する。

7. アミオダロンによるびまん性肺胞出血を発症した1例

佐久総合病院佐久医療センター呼吸器内科[1]、佐久総合病院佐久医療センター循環器内科[2]

○武内裕希[1]（たけうち ゆうき）、和佐本諭[1]、畑　侑希[1]、長谷川智也[2]、柳澤　悟[1]、大浦也明[1]、両角延聡[1]

78歳男性。慢性心不全、僧帽弁閉鎖不全症、心房頻拍などの既往がありX-2年3月からアミオダロンの内服が開始された。X年4月から咳嗽が出現し、CTでは広汎なすりガラス影を認めた。気管支肺胞洗浄液は血性で泡沫様マクロファージを疑わせる所見であった。アミオダロンによるびまん性肺胞出血（DAH）と診断し、ステロイドおよびタクロリムスで治療し改善を得た。アミオダロンによるDAHは稀な肺合併症であり文献的考察を含めて報告する。

8. クライオ生検で診断に至った、リジン尿性蛋白不耐症（LPI）に合併した間質性肺炎の一例

千葉大学医学部附属病院呼吸器内科

○小野真裕美（おの　まゆみ）、安部光洋、齋藤　合、鹿野幸平、伊狩　潤、鈴木拓児

30代男性。乳児期にLPIと診断された。腎不全が進行し8年前に生体腎移植が施行された。術前のCTで両側肺野にびまん性のすりガラス影を認めており、陰影は緩徐に悪化傾向であった。経過中に気管支鏡で経気管支肺生検を2度施行するも診断に至らなかったが、クライオ生検を行いfibrosing nonspecific interstitial pneumoniaの診断を得た。LPIは極めて稀な常染色体劣性遺伝の疾患であり、間質性肺炎は主な合併症として重要である。

9. ホジキンリンパ腫治療中にサルコイドーシスを合併した一例

東京医科大学病院

○爲永伶奈（ためなが　れな）、冨樫佑基、久冨木原太郎、青柴直也、秋山真哉、塩入菜緒、水島麗生、木下逸人、長友燿子、菊池亮太、河野雄太、阿部信二

症例は29歳男性。ホジキンリンパ腫に対し化学療法施行中。発症後6ヶ月時のPET/CTにて縦隔リンパ節の再増大及び両側肺野に斑状陰影の出現を認めた。経気管支肺生検を施行し組織球が集簇した肉芽腫病変を認め肺野病変はサルコイドーシスと考えられた。一方で縦隔リンパ節がサルコイドーシスなのかリンパ腫の再燃なのか鑑別に難渋した。サルコイドーシスとリンパ腫の関連については諸説あり、若干の文献的考察と併せて発表する。

10. SARS-CoV-2 mRNAワクチン接種後に多発すりガラス陰影が出現した一例

自治医科大学内科学講座呼吸器内科学部門

○新井郷史（あらい　さとし）、高崎俊和、新井直人、川埼樹里、内山　歩、瀧上理子、山内浩義、久田　修、中山雅之、間藤尚子、坂東政司、萩原弘一

73歳男性。3回目のSARS-CoV-2 mRNAワクチンを接種し、1週間後に咳嗽が出現した。近医を受診し、胸部CTで両側肺野に多発する非区域性の多発すりガラス陰影を認め当院へ紹介となった。器質化肺炎パターンの間質性肺炎と診断し、プレドニゾロン30mg/日で治療を開始し、すりガラス陰影は改善した。ワクチン接種との関連性を含め、文献的考察を加え報告する。

ランチョンセミナーⅠ　11：55〜12：55

座長　佐々木信一（順天堂大学医学部附属浦安病院呼吸器内科）

「膠原病に伴う間質性肺疾患の治療戦略＆今後の展望」

演者：山川英晃（さいたま赤十字病院呼吸器内科）

膠原病は間質性肺疾患（ILD）の合併頻度が高く、生命予後へ与えるインパクトは大きい。特発性肺線維症（IPF）と比較すると予後良好とされるが、膠原病は若年発症者も多く長期管理を要する。つまり我々臨床医は、その長期管理を適切に行えなければ、若年患者の予後を不良な転帰にし得るため重大な責務がある。そこで最も大事なのは、疾患挙動を常に意識して診療することである。近年 IPF 以外の進行性線維化性 ILD（PF-ILD）に対して、抗線維化薬であるニンテダニブの有効性が報告され、膠原病を含めたいかなる原因の ILD にも同薬が使用可能となった。予後不良な可能性と、治療法を今こそ再検討すべきだという意識づけをさせる、この PF-ILD（2022 年のガイドラインでは progressive pulmonary fibrosis：PPF）という概念は非常に大事である。抗線維化薬をどのタイミングで開始すべきかの議論はつきないが、少なくとも使用するタイミングを逸しない管理姿勢が求められる。一方、膠原病 ILD の管理時は、薬剤性肺障害、急性増悪、感染症など多岐にわたる呼吸器合併症を経験する。さらに膠原病においては、ステロイドや免疫抑制剤など多数の抗炎症治療薬の歴史があり、治療薬の選択や使用方法について、どの間質性肺炎にも活かせるであろう。いかなる薬もリスクベネフィットを勘案しいかにうまく使いこなすかが勝負で、膠原病 ILD を理解することは呼吸器科医にも必須である。本講演がこれからの若い先生方の今後の ILD 診療の一助となれば幸いである。

共催：日本ベーリンガーインゲルハイム株式会社

医学生・初期研修医セッションⅠ　様々な呼吸器疾患　13：00〜13：35

座長　藤倉雄二（防衛医科大学校内科学講座（感染症・呼吸器））

研 1.　特発性間質性肺炎治療中に緊張性縦隔気腫をきたした 1 例

筑波記念病院呼吸器内科

○並木智宏（なみき ともひろ）、渡邊裕子、石川宏明、乾　年秀、川島　海、坂本　透

82 歳男性。特発性間質性肺炎に対してステロイド剤で治療中に呼吸困難感と前胸部違和感が出現したため入院。胸部 Xp と CT にて心臓が前後に著しく圧排され、continuous diaphragm sign を示す緊張性縦隔気腫が認められた。吸気時には収縮期血圧が 36 mmHg 低下する奇脈が確認された。また、CT では Macklin effect を示唆する気管支血管束の気腫が認められた。間質性肺炎症例に起こる縦隔気腫の発生機序についての考察を含め報告する。

研 2.　抗 MDA5 抗体陽性皮膚筋炎合併間質性肺炎の治療経過中に、自己免疫性肺胞蛋白症（APAP）を発症した 1 例

群馬大学医学部附属病院呼吸器・アレルギー内科[1]、群馬大学大学院医学系研究科皮膚科学[2]、
群馬大学大学院保健学研究科[3]

ちだ　みずき
○千田瑞季[1]、矢冨正清[1]、神戸美欧[1]、澤田　英[1]、横田　暢[1]、若松郁生[1]、
武藤壮平[1]、佐藤麻里[1]、山口公一[1]、三浦陽介[1]、鶴巻寛朗[1]、櫻井麗子[1]、
原健一郎[1]、古賀康彦[1]、砂長則明[1]、山崎咲保里[2]、遠藤雪恵[2]、茂木精一郎[2]、
久田剛志[3]、前野敏孝[1]

50 歳代女性。X-1 年 4 月に抗 MDA-5 抗体陽性皮膚筋炎合併間質性肺炎を発症し、PSL、TAC、IVCY、IVIG で治療した。間質影は改善し PSL 漸減したが、同年 11 月に間質影が再増悪した。PSL 増量と IVCY 再投与で改善を認めず、X 年 5 月に気管支鏡検査、抗 GM-CSF 抗体を測定し、APAP と診断した。抗 MDA-5 抗体陽性皮膚筋炎合併間質性肺炎の治療経過中の APAP 発症は稀であるが、治療抵抗例では早期に気管支鏡や抗 GM-CSF 抗体測定を考慮する必要がある。

研 3.　成人後に判明した静脈管開存症に合併した肺高血圧症の一例

千葉大学医学部[1]、千葉大学医学部附属病院呼吸器内科[2]、千葉大学医学部附属病院消化器内科[3]

おおつじ　るか
○大辻琉加[1]、笠井　大[2]、竹田健一郎[2]、葉山奈美[2]、杉浦寿彦[2]、鈴木拓児[2]、
渡部主樹[3]、近藤孝行[3]、藤原希彩子[3]、加藤直也[3]

22 歳女性。肺動静脈瘻・肺高血圧症の加療目的に当科を紹介された。肺動静脈瘻に対するコイル塞栓術後、経過観察中に腹部エコーと腹部造影 CT から静脈管開存症と診断した。静脈管造影時、試験的に静脈管閉塞を行うと、肺動脈圧は低下する一方で門脈圧が上昇し腹満感が出現した。塞栓術は困難と判断し、経過観察を継続した。肺高血圧症の原因として成人発見の静脈管開存症も稀に経験され、その血行動態の考察とともに報告する。

研 4.　非侵襲的陽圧換気療法離脱困難な 2 型呼吸不全から診断に至った抗 MuSK 抗体陽性重症筋無力症の 1 例

東京都立広尾病院呼吸器科

たなか　りえ
○田中梨絵、齊藤　均、芳賀三四郎、須賀実佑里、中西明日香、楢戸律子、
山本和男

81 歳女性。Basedow 病にて近医通院中、労作時呼吸困難のため入院となった。拘束性換気障害、動脈血二酸化炭素貯留、CO2 ナルコーシスとなり、非侵襲的陽圧換気療法を施行した。上肢挙上困難となり、抗 MuSK 抗体陽性を認め、重症筋無力症（MG）と診断された。ステロイド投与、免疫グロブリン大量療法を行うも、気管切開、人工呼吸器管理となった。2 型呼吸不全の発症から MG の診断に至った症例を経験したため、考察を加え報告する。

研 5.　タダラフィルで治療した気管支喘息―COPD オーバーラップに伴う重症 3 群肺高血圧症の 1 例

長野赤十字病院初期臨床研修医[1]、長野赤十字病院呼吸器内科[2]

○松本悠輔[1]、正村寿山[2]、佐藤公洋[2]、武知寛樹[2]、小澤亮太[2]、山本　学[2]、
増渕　雄[2]、倉石　博[2]、小山　茂[2]

ACO で近医通院中の 70 歳男性。労作時呼吸困難を訴え気道感染症を背景とした同症の増悪で入院した。治療後も呼吸不全は残存した。心エコーでは TRPG 50mmHg と上昇あり。BNP 47pg/mL、% DLco は 35%だった。このため精査目的に右心カテーテル検査を行った。mPAP 38mmHg、PAWP 11mmHg で WHO 分類 III の 3 群肺高血圧症と診断しタダラフィルおよび LTOT を導入し退院した。3 か月後も自覚症状は悪化なく、mPAP は 31mmHg と低下を維持していた。

医学生・初期研修医セッションⅡ　腫瘍　13：40～14：08

座長　渡邉恵介（横浜市立大学大学院医学研究科呼吸器病学）

研 6.　アファチニブが奏効した EGFR L858/L747V 複合変異陽性肺腺癌の 1 例

群馬大学医学部呼吸器・アレルギー内科[1]、群馬大学大学院保健学研究科[2]

○神澤佑実[1]、砂長則明[1]、神戸美欧[1]、澤田　英[1]、宇野翔吾[1]、若松郁生[1]、
武藤壮平[1]、佐藤麻里[1]、三浦陽介[1]、鶴巻寛朗[1]、矢冨正清[1]、櫻井麗子[1]、
古賀康彦[1]、前野敏孝[1]、久田剛志[2]

50 代男性。X-20 年原発性肺癌に対して右上葉切除術施行。X-18 年肺転移再発に対してゲフィチニブが奏効するも X-11 年肺転移再発し、その後肺転移に対する手術、リンパ節転移への照射、化学療法による治療と再発を繰り返していた。肺転移切除検体の FoundationOne CDx 検査で L858R/L747V 複合変異が判明し、X 年より肺・膵・縦隔リンパ節転移に対してアファチニブ開始後、部分奏効と 1 年の無増悪生存が得られた。

研 7.　生前診断が困難であった未分化胸腺癌の 1 例

東海大学医学部内科学系呼吸器内科学[1]、東海大学医学部専門診療学系画像診断学[2]、
東海大学医学部基盤診療学系病理診断学[3]

○関野利紗[1]、貞廣弘三郎[1]、竹内友恵[1]、沓澤直賢[1]、滝口寛人[1]、新美京子[1]、
岡崎　隆[2]、小倉　豪[3]、端山直樹[1]、伊藤洋子[1]、小熊　剛[1]、浅野浩一郎[1]

56 歳男性。3 ヶ月前に健診で異常陰影を指摘、4 日前より呼吸困難を認め当院に紹介、緊急入院。胸部造影 CT で上、前縦隔から中縦隔に多発する縦隔腫瘤を認めた。腫瘍は上大静脈や左房に浸潤し還流障害による循環不全を伴った。気管支鏡検査は困難で、病変の局在、NSE 高値から小細胞肺癌を疑いカルボプラチン、エトポシドを投与したが、入院 37 日に循環不全で死亡した。病理解剖で未分化胸腺癌の診断となった。稀な疾患であり報告する。

研 8.　原発性気管内 MALT リンパ腫の 1 例

信州大学医学部内科学第一教室

○瀧川直也（たきかわ なおや）、石田由希子、山中美和、荒木太亮、小松雅宙、曽根原圭、
北口良晃、牛木淳人、山本　洋、花岡正幸

75 歳の女性。X-1 年 8 月から労作時呼吸困難、X 年 1 月から喘鳴が出現した。X 年 6 月、喘鳴が悪化し前医を受診した。CT 検査で気管内腫瘤を認め、当科を紹介された。気管支鏡検査で、声門から約 2cm の部位に気管内腔の 80%を占める腫瘤を認めた。APC による気管拡張術を施行しながら腫瘤を生検し、組織診断は MALT リンパ腫であった。原発性気管内 MALT リンパ腫は稀な疾患であり、報告する。

研 9.　両側上葉優位にびまん性粒状影を認め、早期診断に至った血管内 B 細胞性大細胞型リンパ腫の一例

邑楽館林医療事務組合館林厚生病院[1]、群馬大学医学部付属病院病理診断科[2]

○野口祐美恵（のぐち　ゆみえ）[1]、神宮浩之[1]、松崎晋一[1]、猪島一朗[1]、横尾英明[2]

症例は 69 歳男性。2 週間続く発熱で入院となった。気道症状なく呼吸音正常、酸素化良好、胸部 CT で両側上葉優位にびまん性粒状影を認めた。細気管支炎を疑い加療を行ったが、抗菌薬・解熱鎮痛薬への反応性は乏しかった。L/D で LDH および可溶性 IL-2R の上昇を認めたため、血液系悪性腫瘍を鑑別に気管支肺生検・ランダム皮膚生検を施行し、血管内 B 細胞性大細胞型リンパ腫の診断となった。現在、R-CHOP 療法を施行している。

教育セミナー　14：15〜15：15

「IM130 の最適なポジションを考える〜治療選択肢はひとつじゃない〜」

座長　植松和嗣（埼玉医科大学総合医療センター呼吸器内科）

演者：長井良昭（自治医科大学附属さいたま医療センター呼吸器内科）

この 15 年間、非小細胞肺癌（non-small cell lung cancer：NSCLC）の薬物療法は分子的薬の登場により急速な進歩を遂げてきた。これを第一の波とするならば、免疫チェックポイント阻害剤（immune checkpoint inhibitor：ICI）の臨床導入は第二の波にたとえることができる。そしてそのインパクトの大きさは第一の波に勝るとも劣らない。しかしながら現在 NSCLC で使える免疫チェックポイント阻害剤のレジメンは非常に多くなり、まさに「群雄割拠」と呼ぶに相応しい状況である。その中で Atezolizumab の IMpower130 レジメンが対象と考えられるセグメントについて紹介したい。

IMpower130 レジメンは Atezolizumab＋carboplatin+nab-Paclitaxel であり、nab-Paclitaxel を有効に活かすことができると考えられる組織型、高齢者、腎機能障害の観点から対象セグメントについて言及する。組織型においては形態学的な判断が出来ず、免疫染色でも全て陰性の場合、NOS（Not Otherwise Specified）と診断される症例や TTF-1/低分化腺癌について、高齢者においては有効性、安全性について、腎機能障害については治療効果に対する影響について紹介したい。

「肺癌における周術期薬物療法の新たな幕開け」

座長　水谷英明（埼玉県立がんセンター呼吸器内科）

演者：解良恭一（埼玉医科大学国際医療センター呼吸器内科）

現在、進行非小細胞肺癌の初回治療ではドライバー変異が陰性であれば、抗 PD-1/PD-L1 抗体を主体とした免疫治療が標準治療である。従来から、外科的切除施行がなされた非小細胞肺癌に対してシスプラチン併用化学療法が術後補助療法として行われていたが、最近、抗 PD-L1 抗体であるアテゾリズマブ単剤を施行することで、有意な予後改善が認められた。特に PD-L1 1% 以上の症例に対して予後延長効果が認められたため、現在、保険診療で術後補助化学療法としてアテゾリズマブ単剤が使用されるようになった。しかし、最近の臨床試験の結果で、抗 PD-1 抗体併用療法が術前補助化学療法として有用である報告など周術期治療において免疫チェックポイント阻害剤の役割が明確になってきた。ただ、臨床病期 III 期について術後補助化学療法、術前補助化学療法または化学放射線同時併用と逐次的 Durvalumab 療法いずれが最適な治療選択であるか？臨床上、判断に悩む場面も今後多くなることが予想される。特に PD-L1 発現以外、役立つ指標はなく周術期治療におけるバイオマーカーの議論も益々重要になっていく。本教育セミナーでは、周術期治療における免疫チェックポイント阻害剤の役割を中心に、上記の臨床的な問題点を考察しながら今後の治療戦略について考えていく予定である。

共催：中外製薬株式会社

セッションⅢ　癌　合併症　15：20〜15：55

座長　磯部和順（東邦大学医療センター大森病院呼吸器内科）

11. HIV 感染者の ALK 陽性肺癌術後再発にアレクチニブが奏功した一例

国立病院機構東京病院呼吸器内科[1]、国立病院機構東京病院呼吸器外科[2]、
国立病院機構東京病院臨床検査科[3]

○吉永忠嗣（よしながただつぐ）[1]、小田島丘人[1]、井上恵里[1,3]、日下　圭[1]、島田昌裕[1]、成本　治[1]、
鈴木純子[1]、田村厚久[1]、永井英明[1]、深見武史[2]、木谷匡志[3]

症例は 73 歳男性。X-21 年に HIV 感染判明、抗 HIV 薬継続でコントロール良好であった。X 年に肺腺癌診断され、左下切（pT3N0M0）及び術後 CDDP＋VNR 施行。X＋3 年に縦隔リンパ節に再発を認めたが、ALK 陽性でアレクチニブ開始。重篤な副作用なく、抗 HIV 薬併用しつつ X＋6 年の現在も PR 維持している。肺癌は代表的な非エイズ関連腫瘍で予後不良例が多いが、ALK-TKI による治療奏功例を経験したので報告する。

12. 免疫療法施行後に irAE の自己免疫性溶血性貧血を発症した一例

自治医科大学附属さいたま医療センター呼吸器内科[1]、
社会医療法人さいたま市民医療センター内科[2]、自治医科大学附属さいたま医療センター血液科[3]

○田原浩樹（たはら　ひろき）[1]、椎原　淳[1]、湯澤　基[2]、吉村一樹[3]、前田悠希[1]、長井良昭[1]、
太田洋充[1]、山口泰弘[1]

【症例】72 歳女性。【主訴】貧血【現病歴】肺腺癌と診断後、CBDCA＋PEM＋Ipi＋Nivo で治療を開始したが、irAE による下垂多機能低下のため治療を中断した。さらに中断後 63 日目に著明な貧血を認めた。直接クームス試験は陰性だったが赤血球結合 IgG が高値だったため、クームス陰性 AIHA と診断した。PSL 内服により貧血は改善した。【考察】免疫療法施行後の貧血は AIHA の可能性を検討すべきである。

13. フィルグラスチム（G-CSF）により大動脈炎をきたした原発性肺腺癌の1例

東邦大学医学部医学科内科学講座呼吸器内科学分野（大森）

○時田（ときた）　望（のぞみ）、清水宏繁、鹿子木拓海、臼井優介、関谷宗之、三好嗣臣、
仲村泰彦、卜部尚久、磯部和順、坂本　晋、高井雄二郎、岸　一馬

65歳男性。左上葉肺腺癌 cT4N3M1c stageIVB と診断。3次治療でドセタキセルを投与し、第11病日に発熱性好中球減少症となり抗菌薬、フィルグラスチム（G-CSF）を連日投与し解熱した。第16病日に発熱しCRP7.6mg/dl、WBC16800/μL、造影CTで大動脈壁肥厚、周囲の脂肪織濃度上昇を認め、G-CSF関連大血管炎と診断した。PSL1mg/kgにより解熱し、CT所見も改善した。

14. Selpercatinibが奏功した、全身状態不良の高齢男性におけるRET融合遺伝子陽性4期非小細胞肺癌の1例

千葉大学医学部附属病院呼吸器内科[1]、千葉大学医学部附属病院薬剤部[2]、
千葉大学大学院医学研究院診断病理学[3]

○呉（くれ）　藤浩（ふじひろ）[1]、竹田健一郎[1]、内藤　亮[1]、宮田志津[1]、齋藤　合[1]、鹿野幸平[1]、
安部光洋[1]、今井千晶[2]、太田昌幸[3]、笠井　大[1]、鈴木拓児[1]

症例は喫煙歴のない84歳男性。両肺多発結節で当院を紹介された。精査の結果、RET融合遺伝子陽性4期非小細胞肺癌と診断した。PS2であったがselpercatinibを導入し、PS改善と腫瘍縮小が得られた。過敏症により一時的な休薬は要したが、認容可能だった。高齢、全身状態不良患者においてもドライバー遺伝子異常の可能性を考慮して遺伝子パネル検査を含めた積極的な精査が重要である。

15. ROS1とHER2遺伝子変異共陽性の肺腺癌が炎症性乳癌様の転移をきたした1例

東邦大学医療センター佐倉病院内科学講座呼吸器内科分野[1]、東邦大学医療センター佐倉病院病理部[2]

○塩屋萌映（しおや　もえ）[1]、蛭田啓之[2]、金子開知[1]、入江珠子[1]、若林宏樹[1]、内堀　超[1]、
高島健太[1]、村上　悠[1]、入江祐介[1]、酒井大輝[1]、松澤康雄[1]

67歳女性。右胸水よりROS1融合遺伝子変異陽性肺腺癌と診断した。クリゾチニブにより完全奏効となったが2年後に左乳房の発赤をみとめた。ER陽性、HER2陽性の炎症性乳癌と診断し化学療法後に乳房全摘術を予定した。術前に乳腺検体を再検討したところ、ROS1とTTF1陽性であり肺癌の乳房転移と診断した。一般に相互排他的なROS1とHER2遺伝子変異共陽性肺癌は本邦で報告がなく、肺癌の乳房転移も稀である。文献的考察を交えて報告する。

セッションⅣ　癌　合併症・診断　16：00～16：35

座長　宮永晃彦（日本医科大学付属病院呼吸器内科）

16. 症候性多発脳転移に対してダブラフェニブ、トラメチニブ療法が奏功したBRAF陽性肺癌の一例

北里大学病院

○眞邉英明（まなべ ひであき）、中原善朗、赤澤悠希、山田薫梨、八上有里、山本浩貴、
伊藤弘紀、貝塚宣樹、佐藤　崇、井川　聡、横場正典、三藤　久、
佐々木治一郎、久保田勝、猶木克彦

80歳代女性。検診にて胸部異常陰影を指摘され受診。2か月前からふらつきを自覚していた。右下葉肺腺癌cT4N2M1c stage4B（脳転移）と診断。オンコマインDx Target Testマルチ CDxによりBRAF V600E遺伝子変異が判明しダブラフェニブ＋トラメチニブ併用療法を開始。1か月後には原発巣、脳転移に対して奏効がみられ、ふらつきも改善した。脳転移を伴うBRAF肺癌の治療に関して考察する。

17. ラムシルマブによる毛細血管拡張性肉芽腫を来した肺腺癌の1例

日本医科大学付属病院呼吸器内科[1]、日本医科大学付属病院皮膚科[2]、
日本医科大学付属病院病理診断科[3]

○鄒（すう）　奮飛（ふんひ）[1]、野呂林太郎[1]、中道真仁[1]、松本　優[1]、武内　進[1]、宮永晃彦[1]、
笠原寿郎[1]、市山　進[2]、山田麻以[2]、濱田里沙[2]、寺崎泰弘[3]、船坂陽子[2]、
清家正博[1]

74歳女性。EGFR遺伝子変異陽性肺腺癌IVA期に対する3次治療としてドセタキセルとラムシルマブ5コース施行後、体幹および四肢広範囲に鮮紅色の点状の紅色丘疹が出現し、出血を認めた。皮膚生検を施行し、毛細血管拡張性肉芽腫と診断した。ラムシルマブ中止にて、改善を認めた。ラムシルマブによる毛細血管拡張性肉芽腫の報告は少なく、文献的考察を踏まえて報告する。

18. 非典型的な画像を呈した肺腺癌・癌性リンパ管症の1例

独立行政法人国立病院機構水戸医療センター

○高瀬志穂（たかせ　しほ）、沼田岳士、山崎健斗、岡田悠太、太田恭子、箭内英俊、遠藤健夫

症例は62歳男性。主訴は持続する咳嗽と微熱。胸部CTでは、右全肺葉と左下葉に気管支血管束の肥厚や小葉中心性の粒状影、GGOが散在し、縦隔リンパ節腫大も認めた。気管支鏡検査で、左上葉支に多発する白色の隆起性病変を認めた。右B8からのTBLBと左上葉支の隆起性病変からの生検より肺腺癌と診断した。癌性リンパ管症としては非典型的な分布を呈しており、文献的考察を加えて報告する。

19. 医原性リンパ増殖性疾患との鑑別を要したROS1陽性肺腺癌の1例

練馬光が丘病院呼吸器内科[1]、東京医科歯科大学呼吸器内科[2]、練馬光が丘病院病理診断科[3]

○丸山総一（まるやまそういち）[1]、久保田夏史[2]、本多隆行[2]、松山俊一[1]、久朗津尚美[1]、高橋太郎[1]、
大林王司[1]、小林大輔[3]、杉山幸比古[1]

43歳女性。全身性エリテマトーデスに対しX年2月よりタクロリムスを開始。胸部違和感を主訴に同年6月に当科初診。CTで右下葉に5cm大の不整形腫瘤、縦隔・鎖骨上窩リンパ節腫大を新たに認めた。EBUS-TBNAでTTF-1陽性の腺癌を認め、cT4N3M0、cStageIIICの肺癌と診断。ROS1融合遺伝子陽性を認め、クリゾチニブを開始しPRを認めた。鑑別に重要であった点を若干の文献を含め考察した。

20. 気管支内視鏡検査にて診断に至れず、VATS 肺生検にて診断した DLBCL の 1 例

獨協医科大学埼玉医療センター呼吸器・アレルギー内科

○多田和弘（ただ かずひろ）、吾妻早瀬、伊藤祐香理、高橋智美、色川正洋、北島　亮、
廣川尚慶、平田健人、尾崎敦孝、佐藤淳哉、長谷川智貴、小林貴行、
尾辻尚龍、佐藤構造、杉立　渓、有福　一、舘脇正充、福島康次

症例は 63 歳男性。咳嗽、胸部異常影に対し前医にて気管支内視鏡検査施行。NTM が疑われ治療開始されたが、肺陰影の悪化を認めた。2 回目の気管支内視鏡検査にても診断に至れず、器質化肺炎を疑い PSL 内服が開始されたが肺陰影悪化のため当科へ紹介。胸部 CT 上、両側肺野に多発する浸潤影、結節影を認め、3 回目となる組織学的検索は外科的肺生検を施行し、T 細胞組織球豊富型大細胞型 B 細胞性リンパ腫の診断に至った。

B 会場

セッションⅤ　様々な呼吸器疾患　10：30〜11：05

座長　黄　英文（国家公務員共済組合連合会立川病院内科）

21. スタチン投与により慢性呼吸不全から回復した自己免疫性肺胞蛋白症の1例

順天堂大学附属順天堂浦安病院

しばやまこうへい
○芝山浩平、牧野文彦、長島　修、南條友央太、鈴木洋平、堤　建男、
金森幸一郎、中村洸太、中沢　舜、藤岡進也、藤岡りこ、佐々木信一、
髙橋和久

症例は62歳、男性。全肺洗浄治療歴のある抗GM-CSF抗体陽性自己免疫性肺胞蛋白症患者で、慢性呼吸不全が進行するため、当院を受診した。再び全肺洗浄を予定していたが、高脂血症に対してスタチン（ピタバスタチン）内服投与を開始したところ、比較的速やかに肺野すりガラス陰影と呼吸不全の改善が認められた。近年、肺胞蛋白症に対するスタチンの有効性を示唆する報告が散見されている。文献的考察を加えて報告する。

22. 肺限局型のびまん性肺胞隔壁型アミロイドーシスの1例

埼玉県立病院機構埼玉県立循環器・呼吸器病センター呼吸器内科

まるやま ともや
○丸山智也、西田　隆、長谷見次郎、西岡彩子、磯野泰輔、小島彩子、
河手絵理子、小林洋一、石黒　卓、高久洋太郎、鍵山奈保、倉島一喜、
柳澤　勉、高柳　昇

74歳女性。労作時呼吸困難を主訴に近医受診、びまん性肺疾患が疑われ紹介受診。クライオ生検でびまん性肺胞隔壁型ALアミロイドーシスと診断した。低ガンマグロブリン血症・遊離軽鎖λ/κ比の異常を認めたが、骨髄生検では形質細胞腫を認めず、腎機能正常で、心エコー・PET-CTや皮膚生検、腹壁脂肪生検、消化管粘膜生検を行うも肺以外に病変を認めなかった。肺限局型のびまん性肺胞隔壁型アミロイドーシスはまれであり報告する。

23. 潰瘍性大腸炎（UC）の経過中に肺病変を認めステロイドが著効した1例

順天堂大学医学部附属順天堂東京江東高齢者医療センター呼吸器内科[1]、
順天堂大学医学部附属順天堂東京江東高齢者医療センター消化器内科[2]、
順天堂大学医学部附属順天堂医院呼吸器内科[3]

すぎたに ほなみ
○杉谷帆波[1]、松野　圭[1]、綾目奈那[1]、堀田沙織[1]、山田朋子[1]、菅野康二[1]、
高馬將郎[2]、髙橋和久[3]

23歳男性。X-1年11月に潰瘍性大腸炎（UC）と診断され、メサラジン内服で症状は安定していた。X年5月に下血を認めた後から発熱、咳嗽が出現し、胸部CT検査で両肺多発浸潤影と右胸水貯留を認めた。抗菌薬治療により改善を認めず呼吸不全が進行し、臨床所見からUCの呼吸器病変と診断した。ステロイド治療を開始したところ、全身状態は著明に改善した。UCの呼吸器病変は稀であり、文献的考察を踏まえ報告する。

24. 孤発性充実性結節を呈した肺ランゲルハンス組織球症の1例

国家公務員共済組合連合会立川病院呼吸器内科[1]、国家公務員共済組合連合会立川病院呼吸器外科[2]、
国家公務員共済組合連合会立川病院病理診断科[3]

○長岡良祐[1]（ながおかりょうすけ）、入江秀大[1]、木下智成[2]、福井崇大[1]、高田奈央[1]、舩津洋平[1]、
中西邦昭[3]、山本達也[2]、黄　英文[1]

症例は69歳女性。X-1年の検診で右肺の結節影を指摘され、胸部CTにて右下葉に孤発性の類円形結節と無気肺を認めたため当院を受診した。X-1年およびX年に気管支鏡検査を実施し、いずれも悪性所見は認めなかったが経時的に増大傾向であったため、X年に右下葉切除術を施行し、ランゲルハンス組織球症の診断となった。肺ランゲルハンス組織球症が肺のみに孤発性の充実性結節を呈することは極めて少なく、文献学的考察を含め報告する。

25. 脳死肺移植術待機中の重症COPD患者に対し胸腔鏡下両側肺容量減量術＜LVRS＞を行った一例

東京大学医学部附属病院呼吸器外科[1]、東京大学医学部附属病院心臓外科[2]

○高田潤一[1]（たかだじゅんいち）、佐藤雅昭[1]、山谷昴史[1]、叢　　岳[1]、山口美保[1]、中尾啓太[1]、
長野匡晃[1]、此枝千尋[1]、井上　龍[2]、嶋田正吾[2]、中島　淳[1]

肺容量減量術＜LVRS＞は、重症COPDの外科治療である。
58歳男性。COPD GOLD IV期。在宅酸素療法導入中。1秒量0.52L。脳死肺移植待機中、急速に呼吸不全が進行しADL低下。肺高血圧症の合併なし。VV-ECMO下に両側胸腔鏡下LVRSを実施。術後60日で自宅退院。気腫が上葉に偏在する低運動能のCOPD患者に対し、周術期リスクを十分に評価・説明し、症状緩和のためLVRSを施行し得る。

セッションⅥ　免疫関連肺疾患　11：10〜11：45

座長　岡本　師（東京医科歯科大学肺免疫治療学講座）

26. デュピルマブの投与後にIgG4関連疾患を発症した重症喘息の1例

東京品川病院呼吸器内科

○武井啓朗（たけい ひろあき）、森川美羽、芹沢悠介、島田長茂、高橋秀徳、高坂美央、
篠田雅宏、新海正晴

74歳、女性。好酸球性副鼻腔炎を合併した重症気管支喘息に対しベンラリズマブを6か月使用後、デュピルマブへ変更した。症状改善を認めたが開始5か月後に左顎下の腫脹を認め、生検にてIgG4陽性細胞の検出、及び血中IgG4の増多を認めた。ベンラリズマブへ再変更し、腫瘤の縮小及びIgG4値の改善が得られた。IgG4関連疾患とデュピルマブの関連について、その作用機序に文献的考察を加え報告する。

27. 繰り返す曝露評価により診断された不燃性ガススプレーによる急性過敏性肺炎の一例

東京医科歯科大学呼吸器内科

○井上（いのうえ）　渉（わたる）、岡本　師、島田　翔、山名高志、飯島裕基、榊原里江、
柴田　翔、本多隆行、白井　剛、三ツ村隆弘、古澤春彦、立石知也、
宮崎泰成

22 歳男性。12 月に発熱と呼吸困難で救急外来を受診。胸部 CT で小葉中心性結節影を認め急性過敏性肺炎を疑った。発症時期に一致し使用していたダウンジャケットが原因と考えた。抗原回避試験は陽性。羽毛製品破棄の上退院したが、2 週間後に症状が再燃し、FVC 低下および KL-6/SP-D 上昇を認めた。趣味で不燃性ガススプレーを使用したことが判明し原因と考えられた。曝露評価を繰り返すことが重要であった症例として報告する。

28. シールはがしスプレー吸入が原因と考えられた過敏性肺炎様急性肺障害の 1 例

独立行政法人国立病院機構茨城東病院胸部疾患・療育医療センター呼吸器内科[1]、
独立行政法人国立病院機構茨城東病院胸部疾患・療育医療センター臨床研究部[2]

○渡邊安祐美（わたなべ　あゆみ）[1]、手島　修[1]、江田陽子[1]、西野顕吾[1]、松田峰史[1]、平野　瞳[1]、
野中　水[1]、荒井直樹[1]、兵頭健太郎[1]、金澤　潤[1]、三浦由記子[1]、林原賢治[1]、
薄井真悟[2]、石井幸雄[1]、大石修司[1]、齋藤武文[1]

有機溶剤スプレー吸入に伴う急性肺障害は、防水スプレー吸入による化学性肺炎が知られ、免疫過敏反応機序による報告はない。症例は 40 歳男性。シールはがしスプレーを吸入した翌日に呼吸困難が出現した。CT で全肺野にすりガラス影を認め、BALF 中リンパ球増加、KL-6 高値から過敏性肺炎様急性肺障害と考え、副腎皮質ステロイドを投与し改善した。吸入性肺障害では本例と同様な免疫過敏反応による機序も考慮すべきである。

29. IgG4 関連疾患の治療中に乳び胸を生じた一例

杏林大学医学部付属病院呼吸器内科

○坂本吉隆（さかもとよしたか）、齊藤正興、阿部太郎、中島裕美、麻生純平、布川寛樹、
中元康雄、石田　学、本多紘二郎、中本啓太郎、高田佐織、皿谷　健、
石井晴之

縦隔リンパ節腫大に対して胸腔鏡下生検を行い、IgG4 関連疾患（IgG4-RD）と診断した 69 歳男性。PSL 開始後に右側優位の胸水貯留があり、胸腔穿刺で胸水 TG 高値から乳び胸と診断。リンパ管造影ではリンパ管の明らかな漏出部位は特定できなかったが胸腔内への漏出を確認。リンパ節腫大に伴う胸管の閉塞や損傷が乳び胸の原因に挙げられた。IgG4-RD と乳び胸合併の報告は少なく文献的考察を交えて報告する。

30. 健康診断受診を契機に診断されたアレルギー性気管支肺アスペルギルス症（ABPA）の 1 例

博慈会記念総合病院呼吸器内科

○岡田浩平（おかだ こうへい）、鈴木彩奈、榊原桂太郎、竹中　圭

43 歳男性。41 歳に気管支喘息と診断され、ICS/LABA で良好にコントロールされていた。毎年健康診断を受け異常を指摘されてなかったが、X 年 4 月の健康診断で胸部異常影と閉塞性喚起障害を指摘されたため当科を受診した。末梢血好酸球増加、血清総 IgE 高値、アスペルギルスに対する RAST 陽性、気管支鏡で中枢気管支に粘液栓、胸部 CT で気管支拡張を伴う高吸収粘液栓を認めたことから ABPA と診断。短期ステロイド投与で粘液栓は改善した。

ランチョンセミナーⅡ　11：55～12：55

座長　杣　知行（埼玉医科大学呼吸器内科/アレルギーセンター）

「重症喘息治療の現状とアンメットメディカルニーズ」

演者：多賀谷悦子（東京女子医科大学内科学講座呼吸器内科学分野）

気管支喘息では、Th2と2型自然リンパ球（ILC2）から産生される2型サイトカインが重要な役割を果たしており、重症喘息の治療において2型炎症に対する生物学的製剤である抗IgE抗体、抗IL-5抗体、抗IL-5受容体α抗体、抗IL-4受容体α抗体が使用されてきた。大規模臨床研究および実臨床の検討では、プラセボと比較して増悪率の減少が40～75％程度減少することが報告されており、重症喘息患者のコントロール改善に寄与してきた。現状では、生物学的製剤投与後もコントロール不良な症例が存在すること、バイオマーカーが複数高値の患者では、最適な生物学的薬剤に切り替えることで、コントロールが改善していることが報告されており、重症喘息の病態には、複雑で様々な炎症経路が関与している。

一方、外的因子による喘息悪化や治療に難渋することが問題視されてきた。外来異物の侵入を防御するバリア機能を有する気道上皮が、アレルゲン、ウイルス、大気汚染などの曝露や機械的刺激により産生する上皮由来のサイトカインのTSLPは喘息患者の軌道で発現が亢進しており重症度との相関もみられている。TSLPを標的とした抗TSLP抗体が開発され、多様な病態を呈する重症喘息の新たな治療薬として重症喘息のさらなるコントロール改善が期待されている。重症喘息治療の現状から、アンメットメディカルニーズを検討する。

共催：アストラゼネカ株式会社

セッションⅦ　結核・NTMほか　13：00～13：35

座長　君塚善文（防衛医科大学校病院感染症・呼吸器内科）

31. 検診で発見され腫瘤影を呈したMycobacterium. shinjukuenseの1例

独立行政法人国立病院機構東京病院呼吸器内科

○佐藤（さとう）　怜（りょう）、鈴木純子、吉永忠嗣、安西七海、鹿子木拓海、井上恵理、
小田島丘人、成本　治、島田昌裕、佐々木結花、守尾嘉晃、松井弘稔

77歳、女性。心窩部不快感で近医を受診し、胸部CT検査で左下葉腫瘤影を指摘され、当院を紹介受診した。肺癌を疑い気管支鏡検査を施行し、肺生検にて類上皮性肉芽腫を認めた。経時的に縮小傾向であったため、経過観察していたが、気管内採痰の抗酸菌培養にて4週目にM. shinjukuenseが検出され、肺M. shinjukuense症の診断に至った。腫瘤影を呈するM. shinjukuenseの症例は稀であり、文献的考察を踏まえて報告する。

32. 入院時、AG開大を伴った代謝性アシドーシスを呈していた肺、腎結核の1例

国立病院機構茨城東病院胸部疾患・療育医療センター呼吸器内科[1]、
国立病院機構茨城東病院胸部疾患・療育医療センター臨床研究部[2]

○手島（てしま）　修（しゅう）[1]、野中　水[1]、渡邊安祐美[1]、江田陽子[1]、西野顕吾[1]、松田峰史[1]、
平野　瞳[1]、荒井直樹[1]、金澤　潤[1]、兵頭健太郎[1]、林原賢治[1]、薄井真悟[2]、
石井幸雄[1]、大石修司[1]、齋藤武文[1]

腎結核の酸塩基平衡に関する報告は乏しい。今回、我々はAG開大を伴う代謝性アシドーシスを呈した肺、腎結核の症例を経験した。症例は68歳男性。胸部異常陰影精査のため当院紹介受診。動脈血液ガスでAG開大を伴う代謝性アシドーシス、画像検査で腎石灰化と肺野の粒状影/浸潤影を認めた。喀痰・中間尿から結核菌が検出され肺、腎結核の診断となった。肺、腎結核の病態生理について、文献的考察を交えて報告する。

33. 肝胆道系酵素の上昇を認め薬剤性肝障害との鑑別を要した播種性結核の一例

国立病院機構茨城東病院呼吸器内科

○西野顕吾（にしの　けんご）、手島　修、渡邊安祐美、江田陽子、松田峰史、平野　瞳、
野中　水、荒井直樹、兵頭健太郎、金澤　潤、三浦由記子、大石修司、
林原賢治、石井幸雄、齋藤武文

播種性結核は肝病変により肝機能障害を呈することがあり、薬剤性肝障害との鑑別を要する。91 歳女性。前医で両肺の多発結節影と喀痰結核菌 PCR 陽性から肺結核と診断された。INH、RFP、LVFX で治療が開始され、当院へ転院となった。転院時、肝胆道系酵素上昇がみられ薬剤性肝障害を当初、疑ったが、抗結核薬継続で肝機能が改善したことから肝結核と診断した。薬剤性肝障害との鑑別に注目し、自験例をまとめ、報告する。

34. アレルギー性気管支肺アスペルギルス症と M. triplex による肺非結核性抗酸菌症が合併した 1 例

防衛医科大学校内科学講座（感染症・呼吸器）

○五十嵐駿也（いがらし　しゅんや）、君塚善文、西村匡司、谷垣智美、野村祥加、芹沢悠介、
伊藤弘毅、倉田雄平、大野智裕、小川卓範、藤倉雄二、川名明彦

気管支喘息を有する 62 歳女性。2 ヶ月続く喀痰と呼吸困難を認めた。血液検査で好酸球数高値、胸部 CT で右中葉の粒状影、両側の浸潤影、粘液栓を認めた。喀痰及び気管支洗浄液から A. fumigatus、M. triplex が検出され、アレルギー性気管支肺アスペルギルス症（ABPA）と非結核性抗酸菌症の合併と診断した。症状の強い ABPA に対し抗真菌薬及びステロイド内服加療を開始した。文献的考察を加えて報告する。

35. CCDC39 遺伝子変異を有する原発性線毛機能不全症候群の 1 例

公益財団法人結核予防会複十字病院呼吸器センター[1]、公益財団法人結核予防会結核研究所[2]

○伊藤優志（いとう　まさし）[1]、森本耕三[1,2]、藤原啓司[1,2]、古内浩司[1,2]、児玉達哉[1,2]、上杉夫彌子[1]、
田中良明[1]、宮林亜希子[2]、若林佳子[2]、山田博之[2]、土方美奈子[2]、慶長直人[1,2]、
大田　健[1]

40 代、男性。X-10 年にびまん性汎細気管支炎の診断となり、マクロライド少量長期療法を施行されたが、増悪を繰り返していた。X 年に原発性線毛機能不全症候群（PCD）の精査を実施した。鼻腔 NO 検査は 10.6nL/min と低値であり、電子顕微鏡検査ではダイニン内腕欠損と軸糸構造の異常を認めた。遺伝子解析では CCDC39 遺伝子変異のホモ接合体が検出された。CCDC39 遺伝子変異による PCD の 1 例を経験したため、文献的考察を加えて報告する。

医学生・初期研修医セッションⅢ　感染症　13：40～14：08

座長　森野英里子（国立国際医療研究センター病院呼吸器内科）

研 10. *Legionella longbeachae*（*L. longbeachae*）によるレジオネラ肺炎の一例

千葉大学医学部医学科[1]、千葉大学医学部附属病院呼吸器内科[2]、
千葉大学医学部附属病院総合医療教育研修センター[3]

○米岡遼太郎（よねおかりょうたろう）[1]、竹田健一郎[2]、小川秀己[2]、笠井　大[2,3]、鹿野幸平[2]、安部光洋[2]、
鈴木拓児[2]

70 歳男性。X 年 5 月に発熱、下痢、呼吸困難が出現し、重症肺炎として入院した。*Legionella pneumophila* の尿中抗原検査は陰性であったが、臨床経過からレジオネラ肺炎も疑い、入院当日から Levofloxacin を投与した。後に喀痰培養から *L. longbeachae* が検出され、同菌による肺炎と確定診断した。本邦における同菌による肺炎は稀であるが、重症肺炎において尿中抗原検査が陰性であってもレジオネラを標的とした培養検査が必要である。

研 11. SARS-CoV2・レジオネラ菌・肺炎球菌の混合感染が疑われた一例

東京品川病院

○松尾紀美年（まつお　きみとし）、高橋秀徳、武井啓朗、芹沢悠介、島田長茂、高坂美央、
森川美羽、篠田雅宏、新海正晴

74 歳男性。食道癌・脾摘術後。温泉旅行後に発熱し救急搬送された。胸部 CT では air bronchogram を伴う consolidation とすりガラス影を呈しており、SARS-CoV2 PCR、尿中レジオネラ抗原、尿中肺炎球菌抗原が陽性、喀痰からムコイド型・非ムコイド型の肺炎球菌が検出され、これらの混合感染と診断した。レムデシビル、レボフロキサシン、セフトリアキソンで治療し軽快した。稀な混合感染の一例と考えられ文献的考察を含め報告する。

研 12. SARS-CoV-2 PCR 検査の検体採取時に鼻咽頭スワブが異物として体内に残存した 1 例

湘南藤沢徳洲会病院病院

○新井千汐（あらい　ちしお）、比嘉ひかり、渡邊茂弘、鎌田理子、戸邉駿一、前田一成、
日比野真、近藤哲理

45 歳女性が咽頭痛、咳嗽、発熱、全身倦怠感を主訴に発熱外来を受診した。SARS-CoV-2 検査のための鼻腔スワブを引き抜いたところ、スワブ先端が消失していた。耳鼻科医による内視鏡検査では異物が確認されず、最終的に上部消化管内視鏡を用い胃からスワブ先端を摘出した。本症例をうけ、我々は 2020 年 4 月から 2022 年 7 月までに当院で SARS-CoV-2 検査を受けた者を対象に鼻咽頭スワブ法に関連する合併症の発生率を後ろ向きに検討した。

研 13. 悪性リンパ腫を背景に再感染・リバウンドを繰り返した COVID-19 肺炎の一例

日本医科大学武蔵小杉病院呼吸器内科[1]、日本医科大学大学院医学研究科呼吸器内科学分野[2]

○細野陽介[1]、谷内七三子[1]、三澤一仁[1]、鈴木貴大[1]、櫻井侑美[1]、佐藤純平[1]、
西島伸彦[1]、神尾孝一郎[1]、清家正博[2]、吾妻安良太[1]

64 歳女性。濾胞性リンパ腫 IV 期、BR 療法後リツキシマブ継続中。X 年 2 月 COVID-19 陽性、3 週間後すりガラス陰影出現。レムデシビル + ステロイドにて軽快、5 月に陰影再増悪。7 月に PCR 陽性（Ct 値 22.7）となりレムデシビルで軽快、8 月に再々増悪し PCR 陽性（Ct 値 25.3）。通常とは異なる経過、画像所見を呈し、感染性判断、治療に難渋した。ウイルス排泄が長引き重症化する血液疾患症例について文献的考察を加え報告する。

若手向け教育セッション　14：15〜15：05

座長　川名明彦（防衛医科大学校内科学講座（感染症・呼吸器））

「COVID-19 流行下におけるインフルエンザ診療」

演者：石田　直（公益財団法人大原記念倉敷中央医療機構倉敷中央病院呼吸器内科）

2020 年からの COVID-19 流行下において、国内でのインフルエンザ発症の報告例は激減していた。しかしながら、北半球の諸国では、以前よりインフルエンザの小流行が続いており、また今年の夏季は、南半球のオーストラリアで 3 年ぶりに大きな流行が認められた。そのため、2022-23 年シーズンは、わが国でもインフルエンザ流行の可能性は高いと考えられ、COVID-19 との同時流行も視野に入れた対策が必要である。

インフルエンザは自然寛解の多い疾患であるが、一定の集団において重症化しやすいことが知られている。日本呼吸器学会では、インターネットを用いて国内におけるインフルエンザ関連入院成人患者の実態のサーベイランスを行ってきたが、重症者は高齢者が多く、なかでも肺炎の合併が多いことが確認された。その一方で、合併症のない非高齢者においても重症化が少なからずみられており、その予測は困難である。

抗インフルエンザ薬は、症状の緩和、罹病期間の短縮、合併症の防止、周囲への伝播抑制に有用であり、発症早期に投与することにより効果が得られる。

インフルエンザ予防の基本はワクチン接種であるが、その効果は必ずしも高くはなく、特に高齢者や A（H3N2）亜型に対しては低下が指摘されており、新たな戦略も模索されている。

早期診断、早期治療を実践してきた日本は、世界の中でも先進的なインフルエンザ診療を行ってきた国であり、COVID-19 流行下でも従来通りの医療を継続することが重要と考えられる。

2019 年度 GSK 助成対象

セッションⅧ　ウイルス感染症（COVID-19 を含む）15：10〜15：45

座長　篠田雅宏（東京品川病院呼吸器内科）

36. 無症候性 HTLV-1 キャリアで COVID-19 罹患後にニューモシスチス肺炎をきたした一例

永寿総合病院[1]、慶應義塾大学医学部呼吸器内科[2]

○小西駿一郎[1,2]、長山沙耶香[1]、楠本竜也[1]、大芦彩野[1]、宮脇正芳[1]、山本　純[1]、
福永興壱[2]

症例は 75 歳男性で、COVID-19 の治療終了から 5 日目に発熱と酸素化低下を認めた。胸部 CT で全肺野に気管支血管束に沿う濃淡のあるすりガラス陰影を認め、βD グルカンは高値であった。喀痰検査で菌は同定できなかったが、臨床的にニューモシスチス肺炎と診断した。同時に HTLV-1 抗体陽性が判明したが、無症候性であった。無症候性 HTLV-1 キャリアでニューモシスチス肺炎を生じた一例であり、若干の文献的考察を加えて報告する。

37. 免疫正常成人男性に発症したヒトメタニューモウイルス肺炎の1例

聖路加国際病院

○園田匡史（そのだ まさし）、今井亮介、中村友昭、徐クララ、盧　昌聖、岡藤浩平、
北村淳史、冨島　裕、仁多寅彦、西村直樹

【症例】48歳男性。来院1週間前から発熱と乾性咳嗽あり、その後呼吸困難を認め入院。胸部CTにて右上葉・両側下葉にモザイク状のすりガラスと一部小葉中心性の小結節、粒状病変を認めた。鼻咽頭拭い液のFilmarray®呼吸器パネルにてヒトメタニューモウイルス（hMPV）陽性であり、hMPV肺炎と診断した。症状は改善し、入院4日目に自宅退院した。典型的な画像であるがhMPV肺炎と診断された症例は稀であり報告する。

38. 気管支肺胞洗浄液によって診断に至ったCOVID-19患者の肺クリプトコッカス症

独立行政法人地域医療機能推進機構埼玉メディカルセンター内科

○荒井哲也（あらい てつや）、上田壮一郎、西澤昂輝、矢崎夏美、佐々木衛

症例は75歳男性でRS3PE症候群の治療中にCOVID-19を発症、中等症IIとして加療したが呼吸不全が遷延し長期の免疫抑制治療を要した。緩徐に改善傾向であったが、第62病日に発熱し、胸部CTで新規のすりガラス影出現、血清βDグルカンの上昇を認めた。診断目的に採取した気管支肺胞洗浄液の鏡検でクリプトコッカスの菌体を認め、抗真菌薬治療を開始した。気管支鏡検査の診断的価値を示唆するものとして報告する。

39. COVID-19感染を契機に無症候性皮膚筋炎を発症した一例

東京女子医科大学病院呼吸器内科学講座[1]、東京女子医科大学病院膠原病リウマチ内科[2]、
東京女子医科大学病院皮膚科[3]

○荒川直緒子（あらかわ なおこ）[1]、鬼澤　史[1]、塩田悠乃[1]、本山　亮[2]、針谷正祥[2]、松田　薫[3]、
山上　准[3]、石黒直子[3]、桂　秀樹[1]、多賀谷悦子[1]

50歳女性。COVID-19感染後に顔面紅斑、肝障害、蛋白尿が出現した。酸素化不良となり二次性器質化肺炎を疑い、ステロイド治療を開始したが改善せず。逆ゴットロン徴候を認め、抗MDA5抗体陽性で、CK上昇など筋炎兆候も認めず皮膚生検を行い、無症候性皮膚筋炎と診断した。免疫抑制剤を併用しステロイド減量後も経過良好である。COVID-19感染と皮膚筋炎発症との関連が報告されており、文献的考察を加えて報告する。

40. 胸腺腫に合併した再生不良性貧血の治療中にサイトメガロウイルス肺炎と肺胞出血を発症した一例

順天堂大学医学部附属順天堂医院呼吸器内科[1]、順天堂大学医学部附属順天堂医院血液内科[2]

○相馬聡一郎（そうま そういちろう）[1]、加藤元康[1]、片岡峻一[1]、阿部　瞳[1]、吉田隆司[1]、山名智人[2]、
落合友則[2]、安田　肇[2]、伊藤　潤[1]、嶋田奈緒子[1]、髙橋和久[1]

66歳女性。x-4年に胸腺腫（正岡分類IVa）と診断。x-1年に再生不良性貧血を合併し、抗胸腺細胞免疫グロブリンとシクロスポリンにより加療開始した。26日目に呼吸不全を呈し、気管支肺胞洗浄検査よりサイトメガロウイルス（CMV）肺炎及び肺胞出血と診断した。人工呼吸管理、抗ウィルス療法を行うも奏功せず診断3か月後に死亡、剖検が得られた。CMVに肺胞出血が併発した稀な病態であり報告する。

セッションⅨ　感染症、その他　15：50〜16：32

座長　塩見哲也（けいゆう病院呼吸器内科）

41. 新型コロナウイルス感染症パンデミック下における Film Array 検査の評価

横浜市立大学附属市民総合医療センター呼吸器病センター[1]、
横浜市立大学附属市民総合医療センター臨床検査部[2]、横浜市立大学大学院医学研究科呼吸器病学[3]

せがわ　わたる
○瀬川　渉[1]、山本昌樹[1]、長岡悟史[1]、永山博一[1]、杉本千尋[1]、梶田至仁[1]、
廣俊太郎[1]、前田千尋[1]、久保創介[1]、関　健一[1]、寺西周平[1]、田代　研[1]、
工藤　誠[1]、田中春華[2]、金子　猛[3]

新型コロナウイルス感染症パンデミック下における Film Array 検査の結果を集積し、検査の意義を確認する。2020 年 4 月から 2021 年 3 月までの間に、当センターへ呼吸器感染症の疑いで入院し covid19 PCR 検査が陰性となった患者を対象に Film Array 検査を行い、データを収集した。最終的に計 29 個の検体を評価し、遺伝子が同定されたものは 1 個であった。パンデミック下において呼吸器ウイルスの循環が低くなっている可能性が示唆された。

42. 治療に苦慮した真菌血症の一例

東京品川病院呼吸器内科[1]、東京品川病院循環器内科[2]

せりざわゆうすけ
○芹沢悠介[1]、高橋秀徳[1]、田島幸佳[2]、武井啓朗[1]、島田長茂[1]、高坂美央[1]、
森川美羽[1]、篠田雅宏[1]、新海正晴[1]

86 歳女性。慢性心不全で通院中に発熱、下腿浮腫悪化し入院。抗菌化療するも改善なく、第 5 病日に血液培養で酵母様真菌と判明。ミカファンギン開始も効果不十分で耐性の黒色真菌と続報ありカスポファンギンに変更し軽快。後に *Exophiala dermatitidis* と同定された。本真菌は緩徐発育で一部の抗真菌薬に耐性を持つ、浴槽や台所で分離される環境真菌である。免疫不全なく菌血症を来す例は稀であり報告する。

43. 胸腔内病変を伴った肺吸虫の 1 例

帝京大学医学部内科学講座呼吸器・アレルギー学

すずき　ゆき
○鈴木有季、杉本直也、田中悠太郎、永田真紀、石塚眞菜、上原有貴、
服部沙耶、竹下裕理、豊田　光、酒瀬川裕一、小林このみ、倉持美知雄、
長瀬洋之

症例は 55 歳フィリピン人女性。咳嗽が出現し、胸部 CT で両肺上葉にすりガラス陰影と左胸腔内結節影を認めた。末梢血好酸球数増多から寄生虫感染を考え、抗寄生虫 IgG 抗体スクリーニング検査を行った。宮崎およびウステルマン肺吸虫抗体が陽性で、肺吸虫症と診断した。内服治療後も胸腔内結節は残存し、病理所見で虫卵様の異物を認め、肺吸虫による異物肉芽腫と考えた。胸腔内病変を伴う稀な肺吸虫の症例を経験したため報告する。

44. 横隔膜下まで進展した Porphyromonas gingivalis による肺化膿症の一例

けいゆう病院

○中野真生人（なかの まいと）、橋口水葉、山本峻大、小栗明人、加行淳子、塩見哲也

32 歳、生来健康な男性。右側胸部痛および血痰を主訴に受診した。胸部造影 CT で右肺中下葉に腫瘤影を認め、横隔膜下まで進展、肝臓を圧排していた。造影 MRI では横隔膜や肝表面は保たれていたが、胸壁・肋骨へは浸潤が疑われた。CT ガイド下生検を行ったところ、培養で Porphyromonas gingivalis が検出された。健康な若年成人において横隔膜下まで進展する膿瘍を形成しており、文献的考察を含め報告する。

45. 早期の積極的治療が有効であったと思われる A 群 β-*Streptococcus* による急性膿胸の 1 例

さいたま赤十字病院呼吸器内科

○野牧（のまき）　萌（もえ）、赤坂圭一、山田　祥、高塚真規子、太田啓貴、塚原雄太、
草野賢次、中村友彦、大場智広、西沢智剛、川辺梨恵、山川英晃、
佐藤新太郎、天野雅子、松島秀和

症例は 51 歳男性。3 日間高熱が続き呼吸困難出現のため当院へ緊急入院となった。胸部画像では大量の右胸水貯留を認めた。胸腔穿刺では膿が採取され、抗菌薬治療および胸腔ドレナージを開始した。

入院第 3 病日に血液培養で *Streptococcus* が疑われるグラム陽性球菌が検出され、第 4 病日に胸腔鏡下醸膿胸膜切除術を施行し良好な経過を得た。後に A 群 β-*Streptococcus* が培養された。早期の積極的治療が有効であったと思われたため報告する。

46. 帯状疱疹様皮膚転移を認めた肺扁平上皮癌の 1 例

防衛医科大学校内科学講座（感染症・呼吸器）[1]、防衛医科大学校病態病理学講座[2]

○倉田雄平（くらた ゆうへい）[1]、槇　陽平[1]、加藤祥記[1]、松木田彬[1]、伊藤弘毅[1]、五十嵐駿也[1]、
大野智裕[1]、西村匡司[1]、芹沢悠介[1]、野村祥加[1]、谷垣智美[1]、佐々木寿[1]、
小川卓範[1]、君塚善文[1]、藤倉雄二[1]、佐藤仁哉[2]、川名明彦[1]

症例は 68 歳男性。X-1 年に右頚部リンパ節腫脹を主訴に受診された。頚部リンパ節針生検、喀痰細胞診にて原発性肺扁平上皮癌と診断した。1 次化学療法を行い、部分奏功していた。X 年 2 月に右前胸部に限局する帯状疱疹様の皮疹が出現し、皮膚生検にて皮膚転移と診断した。2 次化学療法を行ったが、3 月に死亡し、病理解剖を行った。帯状疱疹様皮膚転移は稀であり、PET-CT、病理解剖所見、文献的考察を加えて報告する。

今後のご案内

❑第 253 回日本呼吸器学会関東地方会
（合同開催：第 183 回日本結核・非結核性抗酸菌症学会関東支部学会）

会　　期：2023 年 2 月 25 日（土）
会　　場：秋葉原コンベンションホール
会　　長：田村　厚久（国立病院機構東京病院呼吸器センター）

❑第 254 回日本呼吸器学会関東地方会

会　　期：2023 年 5 月 13 日（土）
会　　場：秋葉原コンベンションホール
会　　長：放生　雅章（国立国際医療研究センター病院呼吸器内科）

❑第 255 回日本呼吸器学会関東地方会

会　　期：2023 年 7 月 1 日（土）
会　　場：秋葉原コンベンションホール
会　　長：岸　　一馬（東邦大学医療センター大森病院呼吸器内科）

❑第 256 回日本呼吸器学会関東地方会
（合同開催：第 184 回日本結核・非結核性抗酸菌症学会関東支部学会）

会　　期：2023 年 9 月 2 日（土）
会　　場：秋葉原コンベンションホール
会　　長：滝口　裕一（千葉大学医学部附属病院腫瘍内科）

※初期研修医ならびに医学生の発表を積極的に受け付けています。
初期研修医・医学生には入会義務はありません。
多数のご参加をお待ちしています。

謝　辞

旭化成ファーマ株式会社

アステラス製薬株式会社

アストラゼネカ株式会社

MSD 株式会社

杏林製薬株式会社

ギリアド・サイエンシズ株式会社

サノフィ株式会社

塩野義製薬株式会社

第一三共株式会社

大正製薬株式会社

武田薬品工業株式会社

田辺三菱製薬株式会社

中外製薬株式会社

デンカ株式会社

日本化薬株式会社

日本ベーリンガーインゲルハイム株式会社

ノバルティス ファーマ株式会社

（五十音順）

2022 年 10 月 1 日現在

本会を開催するにあたり、上記の皆様よりご協賛いただきました。
ここに厚く御礼申し上げます。

第 252 回日本呼吸器学会関東地方会
会長　　川名　明彦
（防衛医科大学校内科学講座（感染症・呼吸器））