第 237 回日本呼吸器学会関東地方会
プログラム・抄録集

会　長 峯下　昌道（聖マリアンナ医科大学呼吸器内科）
会　期 2019 年 11 月 23 日（土）
会　場 秋葉原コンベンションホール
〒101-0021　東京都千代田区外神田 1-18-13
参加費 1,000 円
【無料】医学生（大学院生除く）・初期研修医〈必ず証明書をご持参ください。〉

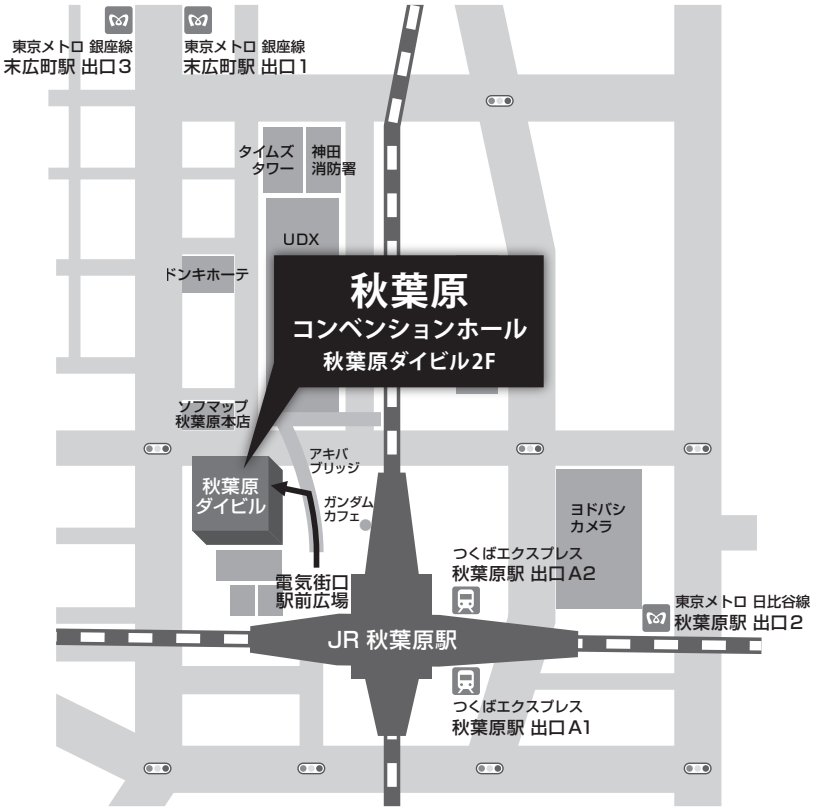

電気街口駅前広場のエスカレーターから歩行者デッキ（アキバブリッジ）に上がって左に曲がり、ダイビルの 2F 入口をご利用ください。

■交通アクセス

電 車

- JR 秋葉原駅（電気街口）徒歩 1 分
- 東京メトロ銀座線 末広町駅（1 番出口）徒歩 3 分
- 東京メトロ日比谷線 秋葉原駅（2 番出口）徒歩 4 分
- つくばエクスプレス 秋葉原駅（A1 出口）徒歩 3 分

◆座長、演者の先生方へ

1. 座長紹介のアナウンスを行いますので、その後、セッションを開始してください。
2. 演者の紹介は所属と氏名のみとし、演題名は省略してください。
3. 発表５分、質問２分です。時間厳守でお願いいたします。

＜利益相反（COI）申告のお願い＞

本学会では、医学研究に関する発表演題での公明性を確保するため、筆頭演者および共同演者はCOI（利益相反）申告書の提出が義務付けられます。COI申告書の提出がない場合は受付できません。

申告方法は、1）演題登録画面での利益相反事項の入力、2）発表データでの利益相反事項の開示となります。

＜PC発表についてのご案内＞

発表形式はPC発表のみです。

発表スライドのTOPにCOI状態を記載した画面を掲示してください（必須）。

会場で使用するパソコンのOSおよびアプリケーションはWindows10、PowerPoint2019です。

発表データは、USBメモリ・CD-Rでご持参ください。PCの持ち込みはできません。

動画は必ずWindows Media Player形式とし、データは作成したPC以外で動作を確認してください。

念のため、ご自身のPCもバックアップとしてご持参ください。

発表予定時刻の30分前までにスライド受付をお済ませください。

演台にはキーパッドとマウスをご用意しておりますので、ご自身で操作をお願いいたします。

※発表者ツールは使用できません。

◆参加受付

1. 受付時間　9：00～16：00
2. 参加費　1,000円

   当日受付にてお支払いください。

   医学生（大学院生除く）と初期研修医は無料です。必ず証明書をご持参ください。

   証明書がない場合は参加費をお支払いいただきます。

   参加費をお支払い後、ネームカード（兼出席証明書・領収証）をお渡ししますので、所属、氏名をご記入の上、会場内は必ずご着用ください。

   ネームカード（兼出席証明書・領収証）の再発行はいたしませんのでご注意ください。
3. 参加費をお支払い後、会員カードまたはweb会員証を用いてバーコードによる参加登録をしてください。

   必ずご自身の会員カード、web会員証での参加登録をお願いいたします。

   web会員証は会員専用ページの中にあります。あらかじめwebページをご確認の上、いつでも提示できるようご準備ください。

   会員カードまたはweb会員証をお持ちいただかなかった専門医の方は、専門医更新時に参加証をご提出ください。専門医更新時以外の登録はできません。
4. 参加で取得できる単位

   ・日本呼吸器学会専門医　5単位

   ・呼吸ケア指導士　7単位

   ・3学会合同呼吸療法認定士　20単位

   ・ICD制度協議会　5単位、筆頭演者　2単位

◆表彰式

11 月 23 日（土）16：45〜17：00　A 会場
医学生・初期研修医セッションの演題を対象に、優秀者を表彰いたします。演者および指導医の方は、表彰式にご出席ください。

◆その他注意事項

1. 事前にお送りしておりますプログラム・抄録集をご持参ください。
2. 掲示、展示、印刷物の配布、ビデオ撮影等は、会長の許可がない場合ご遠慮ください。
3. 会場内での発言はすべて座長の指示に従い、必ず所属・氏名を述べてから簡潔に発言してください。
4. 会場内の呼び出しは、緊急でやむを得ない場合以外行いません。
5. 演者（共同演者を含む）は会員に限ります。ただし、初期研修医および医学生についてはこの限りではありません。

第 237 回日本呼吸器学会関東地方会　日程表

	A 会場（ホール A）	B 会場（ホール B）
	開会の辞 9:25～9:30	
10:00	9:30～10:12 **セッションⅠ** 1～6 座長：髙木　正道	9:30～10:12 **セッションⅥ** 31～36 座長：横江　琢也
	10:12～10:54 **セッションⅡ** 7～12 座長：西尾　和三	10:12～10:54 **セッションⅦ** 37～42 座長：小島　宏司
11:00	10:54～11:36 **セッションⅢ** 13～18 座長：藤倉　雄二	10:54～11:36 **セッションⅧ** 43～48 座長：河野千代子
12:00	11:50～12:50 **ランチョンセミナーⅠ** 肺癌反省会2019 プラチナ化学療法+免疫チェックポイント阻害薬併用療法 座長：佐治　　久 演者：神田慎太郎 共催：MSD株式会社/大鵬薬品工業株式会社	11:50～12:50 **ランチョンセミナーⅡ** 座長：峯下　昌道 がん個別化医療の実現に向けた戦略的研究開発 演者：高阪　真路 EGFR変異肺癌の集団内および個体内heterogeneityの解明 演者：森川　　慶 共催：日本ベーリンガーインゲルハイム株式会社
13:00	13:00～13:28 **医学生・初期研修医セッションⅠ** 研1～研4 座長：天野　雅子	13:00～13:28 **医学生・初期研修医セッションⅢ** 研10～研13 座長：井川　　聡
14:00	13:28～14:03 **医学生・初期研修医セッションⅡ** 研5～研9 座長：新海　正晴	13:28～14:03 **医学生・初期研修医セッションⅣ** 研14～研18 座長：大石　修司
15:00	14:15～15:15 **教育セミナーⅠ** リアルワールドでいかにICIを使いこなすか? 座長：齋藤　春洋 演者：吉岡　弘鎮 共催：ブリストル・マイヤーズ　スクイブ株式会社 小野薬品工業株式会社	14:15～15:15 **教育セミナーⅡ** COPD薬物療法UP-TO-DATE ～世界初の喀痰のガイドラインの話題を含めて～ 座長：玉置　　淳 演者：金子　　猛 共催：グラクソ・スミスクライン株式会社
16:00	15:20～16:02 **セッションⅣ** 19～24 座長：佐藤　　匡	15:20～16:02 **セッションⅨ** 49～54 座長：粒来　崇博
	16:02～16:44 **セッションⅤ** 25～30 座長：坂本　　晋	16:02～16:44 **セッションⅩ** 55～60 座長：坂尾誠一郎
17:00	16:45～17:00 **表彰式・閉会式**	

A 会場　ホール A

開会の辞　9：25〜9：30

会長　峯下昌道（聖マリアンナ医科大学呼吸器内科）

セッションⅠ　9：30〜10：12

座長　髙木正道（東京慈恵会医科大学附属柏病院呼吸器内科）

1.　インフルエンザワクチン接種直後に発症した抗 ARS 抗体陽性の間質性肺炎の 1 例

東京都立広尾病院

○中西明日香（なかにし　あすか）、齊藤　均、鏑木翔太、小林研一、山本和男

76 歳女性。インフルエンザワクチン接種 2 時間後、咳嗽が出現し、接種 2 週間後に発熱あり、呼吸困難が出現した。胸部 CT で両側のすりガラス陰影を認め、同ワクチンによる薬剤性肺障害が疑われ、ステロイドパルス療法を施行し、呼吸不全の改善を認めた。インフルエンザワクチンの DLST は陰性、BALF はリンパ球優位、抗 ARS 抗体は陽性であり、ワクチン接種が発症契機となった抗 ARS 抗体症候群による間質性肺炎と診断された。

2.　抗 MDA5 抗体陽性急速進行性間質性肺炎再発の 1 例

桐生厚生総合病院呼吸器内科[1]、前橋赤十字病院呼吸器内科[2]、公立館林厚生病院呼吸器内科[3]、
桐生厚生総合病院皮膚科[4]

○岩下広志（いわした　ひろし）[1]、蜂巣克昌[2]、松崎晋一[3]、岡田克之[4]、宇津木光克[1]

47 歳男性。抗 MDA5 抗体陽性の急速進行性間質性肺炎（RP-ILD）に対し、免疫抑制剤多剤併用での治療を行った。RP-ILD は寛解となり、PSL 及び CyA での維持治療とした。CyA による薬剤性肝障害を認め、CyA を中止とした。中止の約 3 ヶ月後に RP-ILD を再発し、免疫抑制剤多剤併用での治療を行い、再度寛解した。RP-ILD の再発の報告は少なく、確立された治療方法は存在しない。RP-ILD の再発を寛解導入できた症例として報告する。

3.　器質化肺炎診断後に抗 AQP4 抗体陽性視神経脊髄炎を合併した 1 例

東京慈恵会医科大学付属柏病院呼吸器内科[1]、東京慈恵会医科大学付属病院呼吸器内科[2]

○斉藤　晋（さいとう　すすむ）[1]、門田　宰[1]、柴田　駿[1]、古部　暖[1]、稲木俊介[1]、合地美奈[1]、
髙木正道[1]、桑野和善[2]

症例は 80 歳男性。約 1 か月間続く労作時呼吸困難・食欲不振が出現し、胸部 CT にて両側浸潤影を認めた。抗菌薬加療不応のため気管支鏡検査を施行し器質化肺炎と診断した。1 週間後から不全対麻痺、膀胱直腸障害が出現。MRI にて胸腰部脊髄に T2 高信号病変、抗 AQP4 抗体陽性より、視神経脊髄炎の診断でステロイド加療を行った。抗 AQP4 抗体陽性患者における肺疾患の合併は近年報告があり、文献的考察を加えて報告する。

4. 著明な血小板減少を伴った抗 MDA5 抗体陽性間質性肺炎の 1 例

自治医科大学内科学講座呼吸器内科部門

○川崎樹里（かわさき じゅり）、高崎俊和、高橋健人、瀧上理子、久田　修、中山雅之、
間藤尚子、鈴木拓児、坂東政司、萩原弘一

63 歳の男性。X 年 1 月より上眼瞼に腫脹を認めていた。4 月より咳嗽・発熱が出現し、呼吸困難も認めたため、当科を紹介受診した。胸部 CT では両側にびまん性浸潤影を認め、典型的な皮膚所見より皮膚筋炎に合併した急速進行性間質性肺炎と診断した。直ちに加療を行うも、入院 5 日目に呼吸不全のため死亡した。抗 MDA5 抗体は陽性であった。入院時より血小板が 0.5×10^4/μl と著明な減少を伴った症例であり、文献的考察を加え報告する。

5. AFOP（Acute fibrinous and organizing pneumonia）を契機に強皮症と診断した一例

国家公務員共済組合連合会横浜南共済病院呼吸器内科

○金子彩美（かねこ　あやみ）、藤井裕明、前田千尋、金井亮憲、小泉晴美、高橋健一

症例は 67 歳女性。発熱、咳嗽があり近医を受診、胸部 X 線写真で両側肺野に浸潤影を認め、当科紹介。HRCT では両側下葉中心に、周囲にすりガラス影を伴う結節影、浸潤影が散在。抗菌剤投与は無効で、BAL・TBLB で確診できず、外科的肺生検で AFOP と確定診断した。両手指の浮腫を認め、抗セントロメア抗体が陽性、皮膚生検で、強皮症と診断。AFOP を契機に診断された強皮症は稀であり、治療経過および文献的考察も加えて報告する。

6. 肺動脈血栓塞栓症と肺胞出血をきたした抗 ARS 抗体症候群の 1 例

川崎市立多摩病院呼吸器内科[1]、川崎市立多摩病院臨床研修センター[2]、
川崎市立多摩病院総合診療内科[3]、聖マリアンナ医科大学病院呼吸器内科[4]

○阿座上真哉（あざがみ　しんや）[1]、牧角真之介[2]、猪野純佳[3]、上野純子[4]、西田皓平[4]、佐治淳子[1]、
峯下昌道[4]

49 歳女性、発熱を主訴に前医を受診し、細菌性肺炎疑いで抗菌薬加療されたが増悪し当科紹介となった。胸部 CT で両側肺のびまん性すりガラス陰影、肺動脈血栓塞栓症を認めた。血液検査で抗 ARS 抗体が陽性であり、抗 ARS 抗体症候群と診断した。気管支肺胞洗浄では肺胞出血が示唆された。ステロイドパルス、抗凝固、IVCY で改善を認めた。肺動脈血栓塞栓症と肺胞出血を併発した抗 ARS 抗体症候群の報告は少なく、文献的考察を加え報告する。

セッションⅡ　10：12〜10：54

座長　西尾和三（川崎市立井田病院呼吸器内科）

7.　骨髄・同種末梢血幹細胞移植併用後、長期間を経て顕性化した閉塞性細気管支炎（BO）の1例

国立病院機構茨城東病院胸部疾患・療育医療センター内科診療部呼吸器内科

○嶋田貴文（しまだ たかふみ）、久保田翔太、川島　海、薮内悠貴、平野　瞳、北岡有香、
荒井直樹、兵頭健太郎、金澤　潤、中澤篤人、三浦由記子、大石修司、
林原賢治、齋藤武文

35歳女性。6歳時発症の急性骨髄性白血病に対して骨髄・同種末梢血幹細胞移植施行。移植後長期を経たX-3年より咳嗽、労作時呼吸困難が出現。X年より呼吸困難悪化し当院紹介。胸部画像でエアートラッピング、肺機能検査で高度閉塞性障害を認め、移植後のBOと診断した。同病態は、移植後2年以内の発症が多いとされるが、慢性の経過で進行していく例の存在もある。移植後、数年のみならず長期間に亘り経過観察すべきである。

8.　健診での経年的な1秒量低下を契機に発見された無症状の気管・気管支原発MALTリンパ腫の1例

日鉱記念病院呼吸器内科[1]、日立製作所日立総合病院呼吸器内科[2]、日立製作所日立総合病院血液内科[3]

○中泉太佑（なかいずみたいすけ）[1]、薮内悠貴[1]、天田敦子[1]、長南達也[1]、田地広明[2]、品川篤司[3]

症例は74歳非喫煙女性。6年の経年健診で1秒量が1.64Lから1.24L、％予測値で89％から72％へと低下したため受診。胸部CT上は低吸収域を認めなかったが気管内に隆起性病変の存在が示唆され、気管支鏡検査にて内腔に多発する白色の隆起性病変が認められた。生検標本の病理学的検索で気管・気管支原発MALTリンパ腫と診断された。中枢気道内に発生したリンパ腫がいかなる機序で肺気腫様の換気障害を来たしたか治療経過を含めて考察する。

9.　ATSガイドラインに準じて診断を行った原発性線毛機能不全症候群（PCD）の1例

公益財団法人結核予防会複十字病院臨床医学研究科[1]、
公益財団法人結核予防会複十字病院呼吸器センター[2]、東京都立墨東病院呼吸器内科[3]、
結核研究所生体防御部[4]

○森本耕三（もりもとこうぞう）[1,2]、小林正芳[3]、田中良明[2]、古内浩司[2]、大澤武司[2]、藤原啓司[2]、
吉森浩三[2]、土方美奈子[4]、慶長直人[2,4]、大田　健[2]

20代男性。201X年Y月に膿胸の入院治療を契機に副鼻腔気管支症候群が判明し、不妊があったことからPCDが疑われ紹介となった。鼻腔NO測定を行ったところ25.7nl/minと低値を認め、鼻粘膜生検による線毛電子顕微鏡所見ではダイニン外腕の欠損を認めた。遺伝子検査では*ARMC4*にナンセンス変異を認め、PCDと確定診断した。本邦におけるPCDの実態は明らかではなく、ガイドラインに準じた診断例を蓄積していく必要がある。

10. 健常者に発症した Mycobacterium xenopi 肺感染症の 1 例

川崎市立井田病院呼吸器内科

○荒井亮輔（あらいりょうすけ）、中垣　達、長谷川華子、中野　泰、加行淳子、西尾和三

症例は、生来健康な 34 歳男性。検診で右上肺野に空洞を伴う異常陰影指摘され、当院紹介受診した。気管支洗浄液および喀痰の抗酸菌培養検査にて *Mycobacteium Xenopi* が検出され同菌による肺感染症と診断した。最小発育阻止濃度が低値を示した CAM、LVFX を含む内科的治療にて培養陰性化し、現在まで再燃を認めていない。文献的考察を加えて報告する。

11. 喀痰で抗酸菌塗抹陽性，PCR 陰性，培養陽性を示した肺結核の症例

国立病院機構水戸医療センター呼吸器科

○箭内英俊（やない ひでとし）、山岸哲也、酒井千緒、沼田岳士、太田恭子、遠藤健夫

93 歳女性。発熱を認めインフルエンザ A 型と診断され入院。左上葉に粒状影を認め、インフルエンザウイルス肺炎として治療したが粒状影は残存した。入院時の喀痰抗酸菌塗抹は陰性であったが、再度喀痰検査を施行し抗酸菌塗抹陽性となった。PCR は結核、MAC ともに陰性であったが、培養同定で結核の診断となった。抗酸菌塗抹陽性で結核 PCR が陰性であっても肺結核であった症例で、感染対策上も問題となり文献的考察を加え報告する。

12. 粟粒結核、敗血症性ショックをきたしたが救命しえた菜食主義患者の 1 例

聖マリアンナ医科大学病院呼吸器内科[1]、静岡医療センター[2]、川崎市立多摩病院[3]

○西田皓平（にしだ こうへい）[1]、柿沼一隆[1,2]、阿座上真哉[1,3]、木田博隆[1]、甲田英里子[1]、
角田哲人[1]、鶴岡　一[1]、大山バク[1]、松澤　慎[1]、尾上林太郎[1]、大谷真理子[1]、
森川　慶[1]、半田　寛[1]、古屋直樹[1]、西根広樹[1]、井上健男[1]、峯下昌道[1]

63 歳女性、菜食主義者の患者。発熱、腰背部痛、体動困難を主訴に救急搬送となり、単純 CT 検査で粟粒結核、脊椎カリエスが疑われ、入院加療となった。第 2 病日で酸素化不良およびショック状態となり、挿管管理、昇圧剤管理となった。第 3 病日に粟粒結核の診断となり、治療で B 法の治療を開始し、第 12 病日に抜管に成功した。以上、菜食主義者がリスクと考えられた重症結核の症例を報告・考察する。

セッションⅢ　10：54〜11：36

座長　藤倉雄二（防衛医科大学校内科学講座（感染症・呼吸器））

13. 気道過敏性亢進を伴う細気管支炎を続発したクラミドフィラ肺炎の一例

昭和大学医学部内科学講座呼吸器・アレルギー内科部門

○佐藤裕基（さとう　ひろき）、鈴木慎太郎、菅沼宏充、賀嶋絢佳、江波戸貴哉、山本成則、
秋本佳穂、松永智宏、内田嘉隆、伊田　瞳、平井邦朗、宮田裕人、
神野恵美、田中明彦、相良博典

30 歳代の女性。2 週間前より発熱と湿性咳嗽を訴え、胸部 CT でランダム分布の多発粒状・結節影を指摘された。抗菌治療が行われ、症状や血液検査で炎症反応は緩徐な改善傾向を示したが、粒状影・結節影が改善せず、原因検索の目的で当科を受診した。PET-CT で異常はなく、自然経過で異常影は消退した。血液検査結果からクラミドフィラ肺炎と考えた。無症状ながら呼吸機能検査で閉塞性換気障害を呈し、気道過敏性検査で陽性を示した。

14. 気管支鏡検査により肺ノカルジア症と診断に至った一例

さいたま市民医療センター

ゆざわ　もとい
○湯澤　基、松本建志

胸腺腫術後の合併症により左横隔膜神経障害のある患者。2年間咳嗽が続いていたが改善しなかった。低ナトリウム血症を契機に入院したが、肺炎のため2型呼吸不全に至った。挿管したが喀痰著明であったため気管支鏡で吸痰を行った。その培養から nocardia elegans が検出され、ST 合剤の内服を開始したところ症状は改善した。気管支鏡により肺ノカルジア症と診断され続く咳嗽が改善した症例を報告する。

15. 肺アスペルギローマ経過観察中にアスペルギルス椎間板炎を併発した一例

昭和大学医学部内科学講座呼吸器アレルギー内科

あきもと　かほ
○秋本佳穂、井上英樹、神野恵美、山本成則、賀嶋絢佳、菅沼宏充、
佐藤裕基、江波戸貴哉、松永智宏、佐藤春奈、宇野知輝、木村友之、
眞鍋　亮、宮田裕人、平井邦朗、大田　進、楠本壮二郎、鈴木慎太郎、
田中明彦、相良博典

症例 76 歳男性。肺癌（右下葉切除後）、COPD で当科通院中、X-1 年 1 月に胸部 CT 検査で右肺上葉に菌球が出現。同年 7 月アスペルギルス抗体が陽性であり、肺アスペルギローマと診断した。X 年 5 月、背部痛を認め腰椎 MRI 検査で胸椎 6、7 の椎間板炎と診断。抗菌薬の反応乏しく、肺病変と隣接しアスペルギルス抗原陽性、β-D グルカン陽性であったことからアスペルギルス椎間板炎として抗真菌薬加療を行った。文献的考察を加え報告する。

16. 多発性骨髄腫治療中に肺クリプトコックス症を発症した一例

永寿総合病院呼吸器内科[1]、永寿総合病院呼吸器外科[2]

くしもと　こうへい
○久志本公平[1]、越智淳一[1]、阿瀬川周平[1]、西浦美穂[1]、大芦彩野[1,2]、山本　純[2]、
斎藤史武[1]

症例は 78 歳、男性。多発性骨髄腫で抗腫瘍薬（elotuzumab + lenalidomide + dexamethasone）投与中の X 年 2 月、健診で胸部 X 線異常影を指摘され受診。CT で不整形結節影が多発。気管支鏡検査・経気管支生検を施行し、病理にてクリプトコックスが確認され診断に至った。陰影は抗真菌薬治療で改善した。多発性骨髄腫治療中の本疾患合併は報告が少ない。文献的考察を含めて報告する。

17. 原因として前立腺膿瘍が疑われた hypervirulent *Klebsiella pneumoniae* による敗血症性肺塞栓症の 1 例

山梨厚生会山梨厚生病院

みつい　いずみ
○三井いずみ、成宮賢行、西川圭一、千葉成宏

敗血症性肺塞栓症の一例を経験した。皮下膿瘍、転移性眼内炎、肝膿瘍、前立腺腫大を伴い、気管支洗浄液、血液、尿から *Klebsiella pneumoniae*（以下 KP）を検出した。病原遺伝子の保有状況から hypervirulent KP と考えられた。KP による敗血症性肺塞栓症の原因は肝膿瘍が多いとされるが、本例では肝膿瘍より前立腺の腫大が高度であり、前立腺膿瘍が原因として疑われた。

18. 特発性肺線維症の急性増悪の治療中に、下痢を主症状として発症した侵襲性肺アスペルギルス症の一剖検例

群馬大学医学部附属病院呼吸器・アレルギー内科[1]、群馬大学大学院医学系研究科病態病理学分野[2]、群馬大学大学院保健学研究科[3]

○宇野翔吾[1]、矢冨正清[1]、竹原和孝[1]、笠原礼光[1]、原健一郎[1]、古賀康彦[1]、
砂長則明[1]、前野敏孝[1]、松村　望[2]、横尾英明[2]、久田剛志[3]

70 歳代女性。X-8 年に特発性肺線維症（IPF）と診断。X 年 Y 月、呼吸困難を主訴に緊急受診し、IPF 急性増悪の診断にて PSL 大量投与が開始された。day17 より水様性下痢が出現し、感染性胃腸炎を疑い精査加療を行ったが改善不良であり、day42 に永眠された。病理解剖で肺、胃、腸管の組織中にアスペルギルス感染を認め侵襲性肺アスペルギルス症（IPA）と診断した。本症例は PSL 大量投与中に下痢を主症状とした IPA であり貴重な症例と考えられた。

ランチョンセミナーⅠ　11：50～12：50

座長　佐治　久（聖マリアンナ医科大学呼吸器外科）

「肺癌反省会 2019　プラチナ化学療法＋免疫チェックポイント阻害薬併用療法」

演者：神田慎太郎（信州大学医学部附属病院信州がんセンター）

2018 年 12 月以降、プラチナ化学療法＋免疫チェックポイント阻害薬が進行非小細胞肺癌の初回治療として使用できるようになりました。私たちはこの治療方法を十分使いこなすことができるようになったのか、今後の課題は何なのかを考察したいと思います。

共催：MSD 株式会社/大鵬薬品工業株式会社

医学生・初期研修医セッションⅠ　13：00～13：28

座長　天野雅子（さいたま赤十字病院呼吸器内科）

研 1.　Pazopanib 投与後に薬剤性肺障害を発症した平滑筋肉腫の 1 例

防衛医科大学校内科学講座（感染症・呼吸器）

江崎　詩、○渡邉智恵、宮田　純、山本高之、佐々木寿、槇　陽平、
田上陽一、君塚善文、林　伸好、藤倉雄二、川名明彦

症例は 73 歳男性。多発肺転移を認めた術後再発の平滑筋肉腫に対して Pazopanib が開始された。投薬開始 4 か月後に、胸部 CT にて両側下葉に浸潤影が出現した。気管支鏡検査では気管支肺胞洗浄液中のリンパ球増加を認め、器質化の組織所見を得た。臨床経過と合わせて薬剤性肺障害と診断した。経口ステロイド薬による治療を開始し、経時的に改善した。Pazopanib による肺障害は稀であり、文献的考察を加え報告する。

研 2.　デュルバルマブ治療中に IgG4 関連呼吸器疾患胸膜病変を発症した肺腺癌の一例

東京歯科大学市川総合病院呼吸器内科[1]、東京歯科大学市川総合病院外科[2]、
東京歯科大学市川総合病院臨床検査科[3]

○矢野修平[1]、岩見枝里[1]、黒田　葵[1]、中島隆裕[1]、松崎　達[1]、江口圭介[2]、
佐々木文[3]、寺嶋　毅[1]

64 歳男性。肺腺癌ステージ IIIB と診断され、同時化学放射線治療後にデュルバルマブ投与による維持療法を受けていた。投与開始 4 ヶ月後に両側胸水が出現し徐々に増加した。血清 IgG4 と両側胸水 IgG4 高値、および胸膜生検にて線維化、形質細胞浸潤、IgG4 陽性形質細胞多数を認め IgG4 関連胸膜病変と診断された。ステロイド治療により胸水は減少した。免疫チェックポイント阻害薬投与中に IgG4 関連胸膜病変を発症した稀な症例と考えられた。

研 3.　二次治療のペムブロリズマブ単剤が奏効後、薬剤性肺障害が遷延した EGFR 遺伝子変異陽性進行肺腺癌の一例

聖マリアンナ医科大学呼吸器内科

○小池遥介、甲田英里子、森川　慶、井上健男、峯下昌道

喫煙歴ある 75 歳男性。右中葉肺腺癌（Ex19del.TPS：50％）、cT4N3M1c（OSS、HEP、BRA）stage4B の診断。一次治療の afatinib が著効し 1 年後に原発 PD となった。再生検で T790M 検出なく TPS は 90％に上昇した。二次治療の pembrolizumab で奏効も、4 回投与後に薬剤性肺障害を認めた。休薬およびステロイドで軽快後、脳 MRI で多発脳転移を認め erlotinib を投与し脳転移消失。原発巣も制御良好だが、その後半年間に薬剤性肺障害が 2 回再燃した。

研 4.　ダサチニブによる薬剤性肺障害の 1 例

済生会横浜市南部病院

○石井一帆、木村泰浩、鄭　慶鎬、佐渡怜子、宮沢直幹

症例は 70 代男性。X 年 2 月 22 日から慢性骨髄性白血病の治療のため当院血液内科でダサチニブの内服を開始された。X+1 年 5 月 2 日より労作時の呼吸困難があり 5 月 16 日に胸部 CT にて右肺中下葉、左下葉に浸潤影、すりガラス影を認め、同日当科に紹介受診となった。気管支鏡検査を施行し同剤による薬剤性肺障害と診断した。ステロイド剤を投与し肺野の陰影は改善した。ダサチニブによる薬剤性肺障害に関して若干の文献敵考察を加えて報告する。

医学生・初期研修医セッションⅡ　13：28〜14：03

座長　新海正晴（東京品川病院呼吸器内科）

研 5.　局所麻酔下胸腔鏡で診断に至った脊索腫胸膜播種の一例

筑波大学附属病院呼吸器内科

○梅山翔平（うめやましょうへい）、野中　水、松山政史、松村聡介、蔵本健矢、大島央之、
小川良子、塩澤利博、中澤健介、増子裕典、際本拓未、松野洋輔、
森島祐子、坂本　透、檜澤伸之

症例は X-4 年に脊索腫に対して経鼻・経口内視鏡下腫瘍摘出術、術後放射線療法の治療歴がある 69 歳男性。X 年 2 月に労作時呼吸困難を自覚し、画像検査で両側胸水貯留、多発肺結節影を指摘。胸水細胞診では悪性所見は得られなかったが、局所麻酔下胸腔鏡での壁側胸膜生検により脊索腫の胸膜播種の診断に至った。脊索腫の胸膜播種は報告が少なく、胸腔鏡で診断された症例は貴重だと考えられるため、若干の文献的考察を加え報告する。

研 6.　誤嚥性肺炎を契機に診断に至った ANCA 関連肥厚性硬膜炎の 1 例

茨城西南医療センター呼吸器内科[1]、筑波大学附属病院脳神経内科[2]

○柿田志織（かきた　しおり）[1]、林　士元[1]、茂手木壽明[1]、櫻井啓文[1]、松村　壮[1]、野村明広[1]、
石井一弘[2]

66 歳女性。数週間前から食事がむせるようになり、微熱、倦怠感と右中葉浸潤影を認め、誤嚥性肺炎の診断で入院加療となった。肺炎は軽快されるも嚥下、構音障害は残留し、神経筋疾患が疑われ、改めて身体所見で聴力、視力障害、手指しびれの合併に気付いた。頭部造影 MRI で著明な硬膜肥厚を認め、MPO-ANCA 陽性であることから、ANCA 関連肥厚性硬膜炎との診断に至った。ステロイド免疫抑制治療で症状軽快を認めた。

研 7.　免疫関連有害事象としての関節リウマチとシェーグレン症候群にトシリズマブが奏功した1例

亀田総合病院呼吸器内科

○司馬（しば）　熙（ひろし）、城下彰宏、谷口順平、窪田紀彦、田中　悠、吉見倫典、
大槻　歩、伊藤博之、青島正大、中島　啓

79 歳女性、肺腺癌の患者。関節リウマチ（RA）の既往があったが、薬剤フリーで寛解を維持していた。化学療法の 2nd line としてニボルマブを投与したところ、呼吸不全、多関節炎、口腔内・眼球乾燥を発症した。精査の結果、免疫関連有害事象による RA とシェーグレン症候群と診断され、ステロイド投与を行ったが改善せず、トシリズマブを追加したところ、症状寛解した。文献的考察も含めて報告する。

研 8.　特徴的な胸部 CT 所見を契機に早期に診断し得た再発性多発軟骨炎の一例

群馬大学医学部附属病院呼吸器・アレルギー内科[1]、群馬大学大学院保健学研究科[2]

○堀込瑛介[1]、三浦陽介[1]、笛木瑛里[1]、柏木千春[1]、神宮飛鳥[1]、矢冨正清[1]、
原健一郎[1]、古賀康彦[1]、久田剛志[2]、砂長則明[1]、前野敏孝[1]

30 歳代男性。X 年 Y 月下旬より咳嗽、発熱が出現した。近医での抗菌薬や ICS/LABA 治療にて改善せず、Y+1 月 2 日の前医の CT で気管・気管支壁肥厚を認め当科紹介された。気道軟骨炎、鼻軟骨炎、関節炎を認め、抗 II 型コラーゲン抗体陽性であり、再発性多発軟骨炎と診断した。Y+1 月 26 日よりプレドニゾロン 1mg/kg/日を開始し、病状は軽快した。治療抵抗性の遷延性咳嗽を認める場合は本疾患も鑑別に入れ、CT 等での積極的な精査が考慮される。

研 9.　肺過誤腫と肺癌を合併した Cowden 病の一例

順天堂大学医学部附属練馬病院呼吸器内科

○中澤弘貴、八戸敏史、安部寿美子、竹重智仁、和泉研太、小山　良、
木戸健治

71 歳女性。35 歳時に Cowden 病と診断、肺過誤腫と思われる両側多発肺結節のフォローの際、新規のスリガラス陰影に対し胸腔鏡下右上葉部分切除術施行したところ肺腺癌（EGFR exon21 L861Q）と診断された。Cowden 病は過誤腫性病変が多発する常染色体優性遺伝性疾患であり、悪性腫瘍の合併頻度も高い。乳癌、甲状腺癌、子宮内膜癌などの報告は多いが、肺癌の発症は稀であり注意深い経過観察が必要と思われた。

教育セミナーⅠ　14：15〜15：15

座長　齋藤春洋（神奈川県立がんセンター呼吸器内科）

「リアルワールドでいかに ICI を使いこなすか？」

演者：吉岡弘鎮（関西医科大学附属病院呼吸器腫瘍内科）

近年、分子標的治療薬と免疫チェックポイント阻害薬（ICI）の開発、臨床導入により進行・再発非小細胞肺がんの薬物療法は画期的な進歩を遂げている。特に進行・再発非小細胞肺がんドライバー遺伝子陰性症例においては、パラダイムシフトにより、ICI が治療の中心となり、ICI 単剤療法や ICI と細胞障害性抗癌薬の併用療法が 1 次治療で頻用されている。また ICI が 1 次治療で投与されていない症例においては 2 次治療以降で ICI 単剤の投与が推奨されている。（肺癌診療ガイドライン 2018 年）

2 次治療以降の ICI 単剤療法については、2015 年 12 月にニボルマブ、2017 年ペムブロリズマブ、アテゾリズマブが臨床導入され、たった 2 年で 3 剤もの ICI が日常臨床で使用可能となった。その中でもニボルマブは複数の第 3 相試験（Chekmate017/057/078）においてドセタキセル単剤と比較して一貫して生存延長効果を示し、さらに Checkmate017/057 の 4 年フォローアップデータでは、従来の化学療法では考えることができなかった良好な長期生存成績が示されている。またニボルマブは、3 剤の中で最も早く臨床に導入されたことによりリアルワールドにおける日本人の有効性と安全性のデータが豊富に存在し、目の前の患者さんの治療方針を決める際に大いに参考となっている。

本セミナーでは、リアルワールドデータを含む一次治療と二次治療の ICI のエビデンスを振り返りながら、進行・再発非小細胞肺癌に対する免疫チェックポイント阻害薬の日常臨床における使い方について考察したい。

共催：ブリストル・マイヤーズ スクイブ株式会社/小野薬品工業株式会社

セッションⅣ　15：20～16：02

座長　佐藤　匡（順天堂大学医学部附属順天堂医院呼吸器内科）

19. アスピリン喘息患者に対するコハク酸エステル製剤の安全性に関する調査

東京ベイ・浦安市川医療センター薬剤室[1]、東京ベイ・浦安市川医療センター呼吸器内科[2]

○鈴木俊一郎[1]、則末泰博[2]

本邦ではアスピリン喘息（AERD）患者にコハク酸エステル製剤は喘息急性増悪を起こすとされており禁忌となっているが、海外では禁忌ではなく、当院でも禁忌扱いしていない。

当院の過去10年間のAERD患者22人の内、コハク酸エステル製剤が投与された8人を後ろ向きに調査した。対象患者の内、有害事象が認められた患者はいなかった。

AERD患者に対し、本邦でもコハク酸エステル製剤は安全に使用できる可能性がある。

20. メサラジンによる治療中に発症しPR3-ANCA陽性を示した好酸球性肺炎の1例

順天堂大学医学部附属順天堂医院呼吸器内科

○森美紀子、朝尾哲彦、本村宏明、西野宏一、佐藤　匡、髙橋和久

非特異的大腸炎でメサラジン内服中の17歳女性。発熱、咳嗽、労作時呼吸困難、胸部異常陰影のため入院。血液検査上、好酸球数上昇（2294/μL）とPR3-ANCA陽性、CT上右上葉浸潤影を認め、BALF中好酸球は58%と上昇していた。咳嗽増悪がありPSL 25mg/日を開始したが、自覚症状は変化なかった。薬剤性好酸球性肺炎を疑いメサラジンを中止したところ、右上葉陰影および咳嗽改善傾向を認めた。本症例の経過に文献的考察を加えて報告する。

21. リバーロキサバンとシロスタゾール併用中に肺胞出血を来した1例

JA長野厚生連北信総合病院呼吸器内科

○丸山総一、藤井伸哉、千秋智重

慢性心房細動にてリバーロキサバン・シロスタゾール内服中に血痰出現し当科受診、胸部CTで両側びまん性すりガラス影を認め肺胞出血が疑われた。呼吸不全のため気管支鏡施行せず薬剤中止・止血剤投与のみで改善、その後施行した気管支肺胞洗浄で血性洗浄液を回収しヘモジテリン貪食マクロファージを認め肺胞出血と確定診断した。他に原因疾患なくリバーロキサバンの関与が考えられた。同薬による肺胞出血は比較的稀であり報告する。

22. アベマシクリブによる薬剤性肺障害と考えられた一例

横浜労災病院呼吸器内科[1]、横浜労災病院アスベスト疾患ブロックセンター[2]、横浜労災病院乳腺外科[3]、横浜市立大学呼吸器病学教室[4]

○井澤亜美[1]、伊藤　優[1]、加濃大貴[1]、相子寛子[1]、伊藤　悠[1]、川島英俊[1]、
高橋良平[1]、小澤聡子[2]、千島隆司[3]、金子　猛[4]

66歳女性。X-6年に局所進行右乳癌の診断で手術、放射線、化学療法を施行後、内分泌療法を継続中であった。X-1年12月に新規病変が出現したためX年1月よりアベマシクリブとフルベストラントが開始された。4月頃から労作時息切れが出現し、5月のCTで両側に多発するすりガラス影主体の陰影を認め、上記2剤による薬剤性肺障害が疑われた。被疑薬を休薬しプレドニゾロン内服にて軽快が得られたため、報告する。

23. ダプトマイシンによる薬剤性肺障害が疑われた急性呼吸促迫症候群（ARDS）の1例

JA 長野厚生連南長野医療センター篠ノ井総合病院呼吸器内科[1]、
日本赤十字社長野赤十字病院呼吸器内科[2]
○堀内俊道[1]、柳沢克也[1]、松尾明美[1]、荒木太亮[2]

79 歳男性。発熱を契機に他科で MRSA 菌血症と診断されダプトマイシン（DAP）開始。投与 19 日目に急激に呼吸不全が出現し、胸部 CT で両側肺野にびまん性浸潤影を認め、ARDS と考えられた。NPPV 下でステロイドパルス療法を施行したが改善なく、投与 24 日目に挿管人工呼吸管理とし、DAP を中止しステロイドパルス療法を再施行したところ改善を得た。後日 DLST 陽性。経過より DAP による薬剤性肺障害が疑われ、文献的考察を加え報告する。

24. ペムブロリズマブ投与後に血球貪食症候群を発症した非小細胞肺癌の1例

北里大学病院
○山本浩貴、日吉康弘、八上有里、眞邉英明、貝塚宣樹、伊藤弘紀、
小野泰平、井川　聡、福井朋也、猶木克彦

72 歳の女性。肺癌検診で異常陰影を指摘。非小細胞肺癌（左肺中葉原発；cT2aN3M1c；骨転移；TPS 90%）と診断。初回治療としてペムブロリズマブ 4 サイクル施行後、全身に苔癬型薬疹を認め中止。1 か月後の再診時に DIC を認め、汎血球減少を来したため、骨髄生検施行して血球貪食症候群と診断。ステロイド治療により汎血球減少は改善した。ペムブロリズマブ投与に伴う血球貪食症候群は稀であり、文献的考察を含め報告する。

セッションⅤ　16：02〜16：44

座長　坂本　晋（東邦大学医療センター大森病院呼吸器内科）

25. 金属加工業の事務職員に発症し、病理組織の元素分析で確定診断しえた超硬合金肺の一例

東邦大学医学部内科学講座呼吸器内科学分野（大森）[1]、
東邦大学医学部外科学講座呼吸器外科学分野（大森）[2]、東邦大学医学部病院病理[3]、
東邦大学医学部びまん性肺疾患研究先端統合講座[4]
○清水宏繁[1]、坂本　晋[1]、仲村泰彦[1]、鈴木亜衣香[1]、一色琢磨[1]、佐野　厚[2]、
伊豫田明[2]、江嶋　梢[3]、栃木直文[3]、渋谷和俊[3]、本間　栄[4]、岸　一馬[1]

症例は 64 歳、女性。健診の胸部単純 X 線写真で異常を指摘され当院紹介。非喫煙者で職業は金属加工業の事務。精査時の胸部 CT で小葉中心性粒状病変と胸膜直下の網状病変を認めた。胸腔鏡下肺生検を施行し、病理学的に小葉辺縁部や小葉中心部の線維化病変や肺胞腔内の多核巨細胞の集簇を認めた。病理組織の元素分析の結果、タングステンが陽性となり超硬合金肺と確定診断した。文献的考察を加え報告する。

26. 気管支肺胞洗浄や外科的肺生検を行っても診断が困難であった自己免疫性肺胞蛋白症の一例

東京医科歯科大学呼吸器内科[1]、東京医科歯科大学保健管理センター[2]

なかむら けんたろう
○中村健太郎[1]、石塚聖洋[1]、飯島裕基[1]、榊原里江[1]、本多隆行[1]、白井　剛[1]、
三ツ村隆弘[1]、岡本　師[1]、立石知也[1]、小松崎恵子[2]、玉岡明洋[1]、田澤立之[2]

78 歳男性。X-5 年、すりガラス状陰影を指摘。X-3 年、BAL でリンパ球 77%、CD4/CD8 比 7.2 であった。X-2 年 VATS を行い、コレステリン結晶を貪食した多核巨細胞の集簇と 1 か所架橋線維化を認めた。入院のみでの改善もふまえ過敏性肺炎と判断し、ステロイド、免疫抑制薬開始された。X-1 年、転居の為当院紹介後、病理組織を再検討。肺胞内に好酸性滲出物を認め肺胞蛋白症を疑った。抗 GM-CSF 抗体陽性にて自己免疫性肺胞蛋白症と診断した。

27. 両肺のびまん性スリガラス陰影を呈した特発性血小板減少性紫斑病の一例

武蔵野赤十字病院呼吸器科

かまくらえいさく
○鎌倉栄作、大友裕太郎、小澤達志、竹山裕亮、大川宙太、東　盛志、
高山幸二、花田仁子、瀧　玲子

81 歳女性。発熱と呼吸困難で紹介受診。初診時に両肺のびまん性スリガラス陰影および血小板の著明な低下を認めた。気道感染徴候はあったが、肺胞出血を示唆する所見はなかった。骨髄生検の結果、特発性血小板減少性紫斑病（ITP）の診断に至った。直ちにステロイドによる加療が開始され、それに伴い陰影も改善した。陰影は感染だけでは説明がつかず、ITP に合併したひとつの病態と考えた。文献的考察を加えて報告する。

28. IgG4 関連胸膜炎、またはシェーグレン症候群に伴う胸水貯留と考えられた一例

都立大塚病院

しみず きょうこ
○清水郷子、杉浦真貴子、藤江俊秀

76 歳女性、胸痛と呼吸困難のため入院。左胸水貯留がみられ、経皮的胸膜針生検を施行し、線維性に肥厚した胸膜と IgG4 陽性形質細胞浸潤を認めた。他臓器に IgG4 関連疾患を疑う所見は認めなかった。また眼、口腔の乾燥症状があり、血清中の抗 SS-A 抗体、SS-B 抗体が陽性であり、シェーグレン症候群（SS）と診断した。ステロイドを開始し症状は改善している。IgG4 関連胸膜炎、SS による胸水貯留はいずれも稀であり、考察を加え報告する。

29. シェーグレン症候群に合併した肺アミロイドーシスの 1 例

さいたま赤十字病院

おおた　ひろき
○太田啓貴、山川英晃、木田　言、塚原雄太、積山慧美里、草野賢次、
西沢知剛、大場智広、川辺梨恵、佐藤新太郎、赤坂圭一、天野雅子、
松島秀和

症例は 73 歳男性。シェーグレン症候群、リウマチ性多発筋痛症、巨細胞性動脈炎の診断で通院中に肺病変を指摘され当科紹介となった。胸部 CT で右下葉では集簇する嚢胞内に、左上葉では気管支内腔にそれぞれ石灰化結節を認めた。経気管支鏡下クライオバイオプシーを施行し、気管支壁、肺血管壁、肺胞中隔と多彩な部位にアミロイド沈着を認め、肺限局型の AL アミロイドーシスと診断した。

30. 肺癌手術病理所見を契機に診断した野生型 TTR アミロイドーシスの 1 例

埼玉県立循環器・呼吸器病センター呼吸器内科[1]、日本赤十字社長野赤十字病院呼吸器内科[2]、
埼玉県立循環器・呼吸器病センター呼吸器外科[3]、埼玉県立循環器・呼吸器病センター病理診断科[4]

ひろた しゅうこ
○廣田周子[1,2]、小林洋一[1]、西田　隆[1]、堀内　翔[3]、細田千晶[1]、河手絵里子[1]、
石黒　卓[1]、高久洋太郎[1]、鍵山奈保[1]、倉島一喜[1]、柳澤　勉[1]、河端美則[4]、
清水禎彦[4]、高柳　昇[1]

症例は 84 歳女性。胸腔鏡下右上葉切除術を施行し、肺腺癌 pT1cN0M0 と診断した。切除標本で腫瘍外にびまん性の肺胞隔壁肥厚を認めアミロイドーシスを疑った。最終的に野生型 TTR アミロイドーシスと診断し、肺以外に心病変も認めた。拘束性換気障害（% FVC 53%）を認めたが、CT でアミロイドーシスを疑う陰影はなく、心アミロイドーシスの症状もなかった。肺癌切除標本の病理所見が心アミロイドーシスの早期発見に有用であった。

表彰式・閉会式　16：45〜17：00

B 会場　ホール B

セッションⅥ　9：30〜10：12

座長　横江琢也（昭和大学藤が丘病院呼吸器内科）

31. Sleep Rerated Hypoventilation Disorder：SRHD 自験例の検討―基礎疾患の検討―

独立行政法人国立病院機構茨城東病院胸部疾患・療育医療センター内科診療部呼吸器内科[1]、
独立行政法人国立病院機構茨城東病院胸部疾患・療育医療センター内科診療部臨床研究部[2]

○藪内悠貴（やぶうち ゆうき）[1]、久保田翔太[1]、川島　海[1]、嶋田貴文[1]、平野　瞳[1]、荒井直樹[1]、
兵頭健太郎[1]、金澤　潤[1]、中澤篤人[1]、三浦由記子[1]、薄井真悟[2]、大石修司[1]、
林原賢治[1]、齋藤武文[1]

睡眠時に高 CO2 血症が起きる SRHD には、基礎病態として呼吸中枢障害による一次性と呼吸器疾患による肺容量低下等で起きる二次性があり、後者が多い。夜間睡眠時持続的経皮 PCO2 測定を施行した自験連続 291 例中 SRHD と診断した 96 例を対象に基礎疾患の検討を行った。基礎疾患は COPD が最多であったが、非喫煙者では覚醒時 PaCO2＞45torr 群では PPFE が、≦45torr 群では OSA が多くを占めた。

32. 47 歳で診断された嚢胞性線維症の一例

昭和大学藤が丘病院呼吸器内科

○伊藤真理（いとう　まり）、井上大輔、平岩三奈、小野崎翔太、白取　陽、依田はるか、
新　健史、賀嶋さおり、小菅美玖、清水翔平、張　秀一、藤嶋　彬、
間瀬綾香、船木俊孝、山崎洋平、山口史博、横江琢也、鹿間裕介

47 歳女性。0 歳時より肺炎を繰り返し発症し、幼少期より咳嗽や喀痰、喘鳴を認めていた。26 歳時に気管支拡張症と診断され、46 歳時に在宅酸素療法を導入された。47 歳時に CO_2 ナルコーシス発症を契機に当院受診し、精査の結果、嚢胞性線維症と診断された。嚢胞性線維症は本邦では稀な疾患であり、平均生存期間 21.8 年と予後不良な疾患である。今回我々は 47 歳で診断された嚢胞性線維症の一例を経験したので、文献的考察を加えて報告する。

33. 胸腺内出血が疑われた一例

さいたま赤十字病院呼吸器内科

○西沢知剛（にしざわともたか）、太田啓貴、木田　言、塚原雄太、積山慧美里、草野賢次、
大場智広、山川英晃、川辺梨恵、佐藤新太郎、赤坂圭一、天野雅子、
松島秀和

42 歳女性。数日前から呼吸苦、眩暈症状を自覚。外頚静脈の怒張と、比較的広範囲の前縦隔に腫瘤性病変を認めた。診断のため、エコーや CT ガイド下生検を予定していたが、無治療経過観察にて前縦隔の病変は縮小し、自覚症状、理学所見も改善した。経過と画像所見から胸腺内出血が最も疑われた。文献的考察を加えて報告する。

34. 腫瘍随伴性天疱瘡と閉塞性細気管支炎を合併したキャッスルマン病の1剖検例

帝京大学医学部内科学講座呼吸器・アレルギー学[1]、帝京大学医学部附属病院病理診断科[2]、
帝京大学医学部病理学講座[3]

○豊田（とよた）　光（ひかる）[1]、三好昭輝[1]、江崎　崇[1]、竹下裕理[1]、東名史憲[1]、伊東彩香[1]、
酒瀬川裕一[1]、小林このみ[1]、小泉佑太[1]、菊地良直[2,3]、杉本直也[1]、
倉持美智雄[1]、新井秀宜[1]、近藤福雄[2]、山口正雄[1]、長瀬洋之[1]

生来健康な20歳代のタイ人女性。口内炎、外陰部皮疹と縦隔腫瘤を認め、外科的生検でキャッスルマン病と診断され、皮膚病変は腫瘍随伴性天疱瘡と診断された。天疱瘡は加療で軽快傾向であったが、天疱瘡診断4ヶ月後より、喘鳴、呼吸困難が出現し、閉塞性細気管支炎と診断された。ステロイド、免疫抑制薬、免疫グロブリン投与、血漿交換奏功せず、6ヶ月後に死亡した。同様の成人症例の報告は稀であり、剖検所見を含めて報告する。

35. 神奈川県県立高校生の家庭内受動喫煙曝露実態調査結果

横浜市立みなと赤十字病院アレルギーセンター[1]、NPO法人東京アレルギー・呼吸器疾患研究所[2]、
ILCA（ILoveCleanAir）ブルーリボン運動推進協議会[3]、東海大学医学部専門診療学系小児科学[4]

○渡邉直人（わたなべ なおと）[1,2]、荒井一徳[2,3]、牧野荘平[2]、中村陽一[1]、望月博之[4]

【目的】高校生の家庭内受動喫煙曝露（HE-SHS）実態を明らかにする。【対象】神奈川県立A高校の生徒225名。【方法】自記式アンケートに記入し後日集計した。【結果】同居人に喫煙者あり115名（51.1%）で、父親84名（37.3%）が多く、喫煙場所は、換気扇の下53名（34.6%）、居間など共用の場所27名（17.6%）が多かった。【結論】HE-SHSを回避するため、同居喫煙者に対して受動喫煙の被害についての啓発を強化する必要がある。

36. 神奈川県県立高校生の市中における受動喫煙曝露実態調査結果

横浜市立みなと赤十字病院アレルギーセンター[1]、NPO法人東京アレルギー・呼吸器疾患研究所[2]、
ILCA（ILoveCleanAir）ブルーリボン運動推進協議会[3]、東海大学医学部専門診療学系小児科学[4]

○渡邉直人（わたなべ なおと）[1,2]、荒井一徳[2,3]、牧野荘平[2]、中村陽一[1]、望月博之[4]

【目的】高校生の市中における受動喫煙曝露（CE-SHS）実態を明らかにする。【対象】【方法】は前題と同じ。【結果】CE-SHSありは、飲食店で58名（25.8%）、商業施設で42名（18.7%）、娯楽施設で74名（32.9%）。通学途上のCE-SHS暴露は、近くの歩行喫煙者から128名（56.9%）、喫煙所以外の場所から117名（52.0%）が多かった。【結論】高校生を含む未成年の通学路や諸施設のタバコ規制を強化する必要がある。

セッションⅦ　10：12〜10：54

座長　小島宏司（聖マリアンナ医科大学呼吸器外科）

37. 若年性肺気腫に対し生体右肺移植・左肺容量減量術を施行した一例

東京大学医学部附属病院呼吸器外科

○此枝千尋（このえだ ちひろ）、河野　暁、椎谷洋彦、吉岡孝房、唐崎隆弘、北野健太郎、
長山和弘、佐藤雅昭、中島　淳

7歳時に若年性肺気腫と診断され15歳時に脳死肺移植登録となった女児。直接クロスマッチ（CDC法）が偽陽性となる体質であり脳死移植が一度直前にキャンセルとなった。現行の規則ではCDC法陽性の場合、移植キャンセルとなるため脳死移植を受けることはほぼ不可能と考えた。両親から肺提供希望あったが母にも肺気腫があり、ドナーは父のみ、父の右肺下葉を用いて生体右肺移植術・左肺容量減量術を施行した。術後2か月経過良好である。

38. 偶発的に発見された胸腔ネズミ（胸腔遊離体）の一例

聖マリアンナ医科大学横浜市西部病院呼吸器内科

○篠崎勇輔（しのざきゆうすけ）、檜田直也、駒瀬裕子、村岡弘海、粒来崇博

症例は67歳女性。咳嗽を自覚し近医受診し、胸部レントゲンで右中肺野に1年前に存在しない明瞭な結節を認め紹介となった。胸部CTでは中下葉間に存在する1cm大の石灰化結節であり、7年前に撮像された腹部CTでは肺底縦隔側に存在していた。移動性の石灰化結節として胸腔ネズミと考えた。確定診断のため胸腔鏡下に除去することを提案したが希望されず経過観察中である。胸腔ネズミは報告例が少なく、機序考察と併せて報告する。

39. 経気管支肺生検で診断した単発性肺類上皮血管内皮腫の一例

草加市立病院呼吸器内科

○登坂瑞穂（とさか　みずほ）、鴨志田達彦、望月晶史、藤井真弓、塚田義一

症例は56歳男性。呼吸困難を主訴に受診。胸部CTで気腫性変化と左下葉に13mmの胸膜陥入像を伴う辺縁不整な結節影を認め、経気管支肺生検を施行し肺類上皮血管内皮腫と診断した。全身検索にて多臓器に同様の病変は認めなかった。

肺類上皮血管内皮腫は血管内皮細胞由来の稀な腫瘍であり、両肺に多発小結節影を呈することが多く、経気管支生検での診断例は少ない。今回経験した症例について画像的特徴等を含めて報告する。

40. 肺扁平上皮癌の加療中に出現した腹腔内腫瘤に対して外科的生検を施行し、悪性リンパ腫と診断した1例

横須賀共済病院呼吸器内科[1]、横須賀共済病院化学療法科[2]

○安部豪眞[1]、北川翔太[1]、山本実央[1]、山本　遼[1]、近藤信幸[1]、渡部春奈[1]、
渡邉雄大[1]、藤原高智[1]、富永慎一郎[1]、夏目一郎[1]、坂下博之[2]

78歳男性。右上葉原発肺扁平上皮癌 cT2N0M1c HEP LYM OSS cStageIVB に対して CBDCA+nabPTX を6コース施行後、休薬とした。8ヶ月後から原発巣が緩徐に増大し、腹腔内に結節が出現した。13ヶ月後から Nivolumab の投与を開始した。4コース終了後に原発巣は不変であったが、腹腔内結節が増大した。PET-CT で FDG 集積を認め、外科的に生検し、悪性リンパ腫の診断を得た。原発巣と病勢が異なる病変に対して積極的に生検を検討すべきと考える。

41. ロボット支援下手術により前縦隔腫瘍、肺腫瘍を同時切除した一例

東京女子医科大学呼吸器外科

○前田英之、光星翔太、青島宏枝、井坂珠子、松本卓子、西内正樹、神崎正人

症例は80歳、女性。S状結腸癌の術前精査で施行した胸部CTで、前縦隔に48×22mmの腫瘍、右下葉S6に18×16mmの結節影を指摘され、当科へ紹介。手術はロボット支援下に施行。先行して前縦隔腫瘍を摘出した後、ポート配置を変更し右下葉部分切除を行った。ロボット操作時間は113分、出血量は3g。病理診断は胸腺嚢胞、S状腸癌肺転移であった。術後経過に問題なく、第8病日に退院となった。

42. 術後病理組織検査で、肺腺癌と悪性リンパ腫の衝突腫瘍と判明した1例

板橋中央総合病院呼吸器センター（呼吸器外科）

○北原佳奈、永山加奈、小林　零、高橋保博、川野亮二

症例は80歳、男性。半年前より微熱とリンパ節腫大を認め前医を受診した。CTでは右上葉の2.5cm大の結節影と多発リンパ節腫大を認めた。鼠径リンパ節生検を行い、悪性リンパ腫の診断であった。一方、肺病変は肺がんも否定できず当科紹介となり胸腔鏡下右肺部分切除を施行、病理学的に肺腺癌と悪性リンパ腫の衝突腫瘍と診断された。同時性多発癌の一特殊型である衝突腫瘍の1例を経験したため文献的考察を加えて報告する。

セッションⅧ　10：54〜11：36

座長　河野千代子（JR東京総合病院呼吸器内科）

43. 胃癌による pulmonary tumor thrombotic microangiopathy の剖検例

さいたま赤十字病院呼吸器内科

○草野賢次、太田啓貴、木田　言、塚原雄太、積山慧美里、大場智広、
西沢知剛、山川英晃、川辺梨恵、佐藤新太郎、赤坂圭一、天野雅子、
松島秀和

44歳女性。貧血で近医より紹介。内視鏡検査で胃体部に4型腫瘤が認められ、胃癌と診断した。検査後より腹痛が出現し、精査目的で入院した。室内気で SpO2 は維持されていたが、入院後より呼吸困難が増悪。第5病日にショックとなり、心臓超音波検査、造影CT、心電図を実施して肺高血圧症の診断とした。集学的治療を実施するも第6病日に心肺停止。剖検にて PTTM の診断とした。急速進行した肺高血圧の鑑別に PTTM を考慮すべきと考えた。

44. Pembrolizumabによる心タンポナーデを来した肺腺癌の一例

諏訪赤十字病院呼吸器科[1]、諏訪赤十字病院循環器科[2]、諏訪赤十字病院病理診断科[3]

○木本昌伸[1]、浜　峰幸[1]、平林太郎[1]、蜂谷　勤[1]、西脇　渓[2]、渡辺正秀[3]

70歳代男性。肺腺癌に対する1次化学療法としてPembrolizumabの投与を開始しPRであった。8コース投与後から胸部違和感や倦怠感が出現した。血圧低下と胸部CTで心嚢液貯留を認めた事から、心タンポナーデと診断した。心嚢ドレナージ後も血圧低下は遷延し、血液検査結果から急性副腎不全を疑いステロイド療法を開始したところ、速やかに血行動態は安定した。Pembrolizumabによる心膜炎を経験したので数例の症例検討も交えて報告する。

45. 多発肺転移を契機に発見され、PETで原発巣に集積を認めなかった精巣原発悪性奇形腫の一例

山梨県立中央病院肺がん・呼吸器病センター

○猪股紀江、柿崎有美子、熊谷　隆、小林寛明、筒井俊晴、樋口留美、
大竹宗太郎、後藤太一郎、宮下義啓

57歳男性。検診X線で両下肺野多発結節影を指摘され、CTで両肺多発結節影、左鎖骨窩、傍大動脈リンパ節腫大と、PETでも同部位に集積を認め、外科的肺生検で悪性奇形腫の診断となった。泌尿器科の触診やエコーで右精巣腫瘍が疑われ右高位精巣摘出術を施行し、病理結果で胎児性癌及び精巣腫瘍を認めBEP療法が開始された。PETで精巣に集積がない、多発肺転移を認める精巣原発の悪性奇形腫を経験したので文献的考察を加えて報告する。

46. 間質性肺炎を背景に多彩な組織型の混在を認めた混合型小細胞肺癌の1例

平塚共済病院呼吸器科[1]、平塚共済病院病理診断科[2]

○遠藤　智[1]、大平悠美[1]、泉　　誠[1]、島矢和浩[1]、原　　哲[1]、島田裕之[1]、
井上幸久[1]、榊原ゆみ[1]、小林亜紀子[1]、山崎啓一[1]、神　靖人[1]、稲瀬直彦[1]、
松原　修[2]

71歳男性、間質性肺炎の経過観察中に右下葉に1.5cmの結節影を認め、原発性肺癌疑い（cT1bN1M0 StageIIB）で手術を行った。病理組織で、低分化な腫瘍細胞が充実性に増殖し、紡錘形細胞、単核から多核の巨細胞の他、小腺管など複数の組織型の混在を認めた。免疫染色よりcombined small cell carcinoma with pleomorphic、giant cell and adenocarcinoma componentsと診断され、稀な組織型と考えられた。文献的考察を加え報告する。

47. 動悸と両肩の痛みで発見された成熟性嚢胞性奇形腫の一例

東京品川病院呼吸器内科[1]、陸上自衛隊朝霞駐屯地東部方面衛生隊[2]

○品田佳那子[1]、西村匡司[1,2]、廣内尚智[1]、太田真一郎[1]、篠田雅宏[1]、山中澄隆[1]、
新海正晴[1]

28歳、女性。1日前からの動悸と両肩の痛みで受診した。胸部X線写真で縦隔拡大をみとめ、心電図は全誘導で低電位であった。胸部CTで前縦隔内に粗大な脂肪成分を伴う嚢胞様病変をみとめ、嚢胞壁の肥厚と周囲脂肪織濃度の混濁を伴っていた。手術施行し成熟性嚢胞性奇形腫と診断された。一般的に良性とされる腫瘍だが、破裂や感染が続発することがあり、また腫瘍増大により循環動態や呼吸状態に影響をきたした報告も散見される。

48. 両肺多発粒状影を呈した子宮頸癌の一例

JR 東京総合病院

○石田友邦（いしだ ゆうほう）、河野千代子、鈴木未佳、田中健介、福岡みずき、川述剛士、
梅澤弘毅、北原慎介、徳永将勝、佐久間典子

56 歳女性。慢性咳嗽を主訴に来院。胸部 CT で両肺にリンパ行性の微細な多発粒状影を認めた。気管支鏡検査や造影 CT では有意な所見は得られなかったが婦人科的精査で子宮頸癌を認め、PET-CT にて腹腔内と縦隔肺門および左鎖骨上リンパ節、肺病変に集積を認め子宮頸癌の多発肺転移と診断した。非典型的な子宮頸癌の肺転移に関して、文献的考察を加えて報告する。

ランチョンセミナーⅡ　11：50〜12：50

座長　峯下昌道（聖マリアンナ医科大学呼吸器内科）

「がん個別化医療の実現に向けた戦略的研究開発」

高阪真路（国立がん研究センター研究所細胞情報学分野）

近年の次世代シークエンス技術を用いた大規模ゲノム解析研究により主要ながん種における遺伝子変異データのカタログ化が進み、がんの生物学に対する理解は大きく深まった。さらに次世代シークエンスを臨床検査として用いるクリニカルシークエンスが普及し始めると、米国では 10,000 症例における前向き解析データが発表され、国内でも保険医療によるがん遺伝子パネル検査が始まり、今まさにがん医療は大きなパラダイムシフトを迎えている。

しかし、低頻度で存在する膨大な数の変異に関してはそのほとんどの機能解析は未だに行われておらず、これら VUS（variants of unknown significance）の生物学的・臨床的意味づけを行うことが、個別化医療を実践するための大きな課題となっている。

そこで我々は変異遺伝子をハイスループットに機能解析することを可能にする新しいがん遺伝子機能解析法（mixed-all-nominated-mutants-in-one method：MANO 法）を開発した。この手法を用いることで *EGFR* や *ERBB2* 遺伝子の VUS の機能評価が可能となり、新規のがん化メカニズムや薬剤耐性メカニズムが明らかになった.

今後この手法を用いた大規模ながん遺伝子機能解析によって VUS のナレッジデータベースが構築されゲノム医療に活用されると共に、新規治療標的およびバイオマーカーの同定が進むことが期待される。

「EGFR 変異肺癌の集団内および個体内 heterogeneity の解明」

森川　慶（聖マリアンナ医科大学呼吸器内科）

EGFR 遺伝子変異陽性肺腺癌の多くは Exon19 欠失や Exon21 点突然変異を有し、EGFR-TKI が著効することが知られている。現在第 3 世代 EGFR-TKI を含め全ての薬剤が一次治療から使用可能であり、過去の比較試験をエビデンスとしてガイドラインが作製されている。

EGFR-TKI 単剤治療は、最も PFS が長い EGFR-TKI を初回治療として選択するか、EGFR-TKI のシークエンス使用が OS 延長に重要であると考えられる。Ex19 欠失については第 3 世代 EGFR-TKI の初回治療 PFS が 21.4 ヵ月と他を圧倒しており議論の余地は少ない。一方で Ex21 点突然変異は第 2 世代 EGFR-TKI でも十分な治療効果があり、シークエンス治療に有利な変異と考えられる。これまで major mutation として一括で取り扱われていた Ex19 と Ex21 変異は、今後異なる治療戦略を要す可能性が高い。

シークエンス治療の問題点は、再生検時の T790M 検出を初回治療前に予測できないことである。T790M 検出頻度の後方視的検討が、より適切な検査時期や検査手技選択の一助となる可能性があるため当科のデータを示し、現在研究中の EGFR に対する高感度ターゲット NGS の取り組みをご紹介する。同一病変内および個体内での heterogeneity も治療効果や予後に影響すると考えられ、実際の症例を用いて解説する。

共催：日本ベーリンガーインゲルハイム株式会社

医学生・初期研修医セッションⅢ　13：00〜13：28

座長　井川　聡（北里大学医学部呼吸器内科学）

研 10.　TKI 無効の EGFR uncommon mutation 陽性肺癌にペンブロリズマブが奏効した一例

NTT 東日本関東病院

○山本桃子（やまもと ももこ）、生島弘彬、小原さやか、竹島英之、酒谷俊雄、谷口友理、臼井一裕

65 歳女性。舌転移から診断した右上葉非小細胞肺癌 cT2bN3M1c stage4B で EGFR G719S、L861Q が陽性であった。アファチニブ開始するも 2 か月で脳転移と原発巣が増大。PD-L1 が 75％以上陽性でありγナイフ後にペンブロリズマブを投与し 1 年以上奏効している。EGFR uncommon mutation に対する標準的治療は確立されておらず、本症例は ICI も選択肢となる可能性を示唆する。

研 11.　穿破による胸膜炎を伴った成熟型縦隔奇形腫の 1 例

東邦大学医療センター大橋病院呼吸器内科[1]、東邦大学医療センター大橋病院病理診断科[2]

○吉田悠人（よしだ ゆうと）[1]、島田長茂[1]、小高倫生[1]、渡邉賀代[1]、中野千裕[1]、押尾剛志[1]、今泉知里[1]、新妻久美子[1]、大原関利章[2]、松瀬厚人[1]

症例は 20 歳女性。検診で縦隔腫大を指摘され、受診前に発熱と右胸痛が出現し、近医を受診した。胸部 X 線で右胸水貯留を認めたため当科を受診した。胸部 CT では前縦隔に腫瘤性病変と右胸水を認め、縦隔腫瘍の穿破による胸膜炎と診断した。胸腔ドレナージ及び抗菌薬加療後に、縦隔腫瘍摘出術を施行し、病理学的に成熟型奇形腫と診断された。今回我々は穿破による胸膜炎を伴った成熟型奇形腫の 1 例を経験し、文献的考察を加え報告する。

研 12. 肺癌による気道狭窄に対し気道ステント留置後長期生存し、胸椎硬膜外膿瘍をきたした一例

千葉大学医学部附属病院総合医療教育研修センター[1]、千葉大学医学部附属病院呼吸器内科[2]、
千葉大学医学部附属病院整形外科[3]

○楽満紳大郎[1]（らくまん しんたろう）、鹿野幸平[2]、笠井　大[1,2]、海村朋孝[3]、石井大介[2]、岩澤俊一郎[2]、
杉浦寿彦[2]、巽浩一郎[2]

70 歳男性。X-7 年に右上葉原発肺扁平上皮癌 cT4N2M0 stageIIIB と診断された。気管進展による高度な狭窄に対し気管内にメタリックステントを留置され、化学放射線併用療法を施行され、長期に病勢制御が得られていた。X 年に頚背部痛、左手の痺れ、尿閉をきたし、ステントからの感染波及による胸椎硬膜外膿瘍の診断で緊急手術を受けた。気道ステント留置後の長期生存例で稀な合併症を来した例であり、報告する。

研 13. ゲフィチニブの過量内服により横紋筋融解症をきたした一例

東海大学医学部付属病院臨床研修部[1]、東海大学医学部内科学系呼吸器内科学[2]

○後田美香[1]（うらた　みか）、大林昌平[2]、田中　淳[2]、友松克允[2]、新見京子[2]、伊藤洋子[2]、
端山直樹[2]、小熊　剛[2]、青木琢也[2]、浅野浩一郎[2]

69 歳女性。EGFR 遺伝子変異陽性肺腺癌の治療中、自殺企図でゲフィチニブ 1500mg、ジアゼパム 8mg の過量内服を行った。翌日から悪心、嘔吐、下痢、血痰が出現、その翌日受診時に肝機能障害、CK 上昇（7482U/L）を呈し、血漿中ゲフィチニブ濃度は 616ng/mL であった。症状、検査データは補液のみで改善し、第 8 病日に退院した。EGFR-TKI 過量内服により横紋筋融解症を急性発症した貴重な症例と考え報告する。

医学生・初期研修医セッションⅣ　13：28〜14：03

座長　大石修司（国立病院機構茨城東病院呼吸器内科）

研 14. 肺アスペルギローマ合併肺腺癌に対しニボルマブで長期病勢制御できた一例

聖マリアンナ医科大学呼吸器内科[1]、聖マリアンナ医科大学呼吸器外科[2]

○山田　都[1]（やまだ　みやこ）、古屋直樹[1]、大谷真理子[1]、大山バク[1]、角田哲人[1]、甲田英里子[1]、
鶴岡　一[1]、松澤　慎[1]、尾上林太郎[1]、森川　慶[1]、木田博隆[1]、半田　寛[1]、
西根広樹[1]、井上健男[1]、小島宏司[2]、佐治　久[2]、峯下昌道[1]

抗 PD-1/L1 抗体は進行期肺癌の薬物療法において中心的な役割を果たしているが、結核既往例や慢性感染症例においては、その適応を慎重に判断する必要がある。我々は、結核既往の肺アスペルギローマを合併した IVB 期肺腺癌を経験した。肺アスペルギローマ切除術後に、ニボルマブを安全に投与でき、長期病勢制御できた症例を報告し、慢性感染症を合併する肺癌症例における抗 PD-1/L1 抗体の安全性について文献的考察を行う。

研 15. 治療経過から診断し得た気道侵襲性肺アスペルギルス症の一例

茨城西南医療センター病院呼吸器内科[1]、茨城西南医療センター病院病理診断科[2]

○茂手木壽明[1]（もてぎ　としあき）、櫻井啓文[1]、柿田志織[1]、林　士元[1]、松村　壮[1]、野村明広[1]、
永田千草[2]

気道侵襲性肺アスペルギルス症は、アスペルギルスが気道基底膜深部に浸潤する病態である。今回我々は気管生検の結果、扁平上皮癌の所見が得られたが抗真菌薬投与による治療を継続した所、症状・画像・血液・気道所見が改善し、治療経過からアスペルギルスによる下気道感染で扁平上皮癌様の組織所見を呈したと思われる気道侵襲性肺アスペルギルス症を経験したので報告する。

研 16. 家族内に発症した住居関連過敏性肺炎の 2 例

聖路加国際病院臨床研修部[1]、聖路加国際病院呼吸器内科[2]

○樋口尚史[1]、盧　昌聖[2]、村上　学[2]、今井亮介[2]、次富亮輔[2]、岡藤浩平[2]、
北村淳史[2]、冨島　裕[2]、仁多寅彦[2]、西村直樹[2]、田村友秀[2]

75 歳男性。布団屋。築 50 年の住居兼店舗に居住。労作時呼吸困難で当院受診し CT にて気管支透亮像を伴う汎小葉性陰影をびまん性に認めた。2 年前から同居している 41 歳の娘も乾性咳嗽があったため CT を施行したところ全肺野に小葉中心性の粒状影を認めた。2 人とも抗トリコスポロン・アサヒ抗体が陽性であり臨床経過も合致したため住居関連過敏性肺炎と診断した。同じ環境で発症し異なる画像所見を呈した住居関連過敏性肺炎を経験した。

研 17. 演題取り下げ

研 18. 下山後も症状が遷延した高地肺水腫の 1 例

信州大学医学部内科学第一教室[1]、岡谷市民病院[2]

○土井栄太郎[1]、小松雅宙[1]、和田洋典[1]、小林信光[2]、立石一成[1]、北口良晃[1]、
牛木淳人[1]、安尾将法[1]、漆畑一寿[1]、山本　洋[1]、花岡正幸[1]

49 歳の男性。2000m 後半の山に年間 5-6 回登っていた。入山第 1 日目は燕岳（2763m）、第 2 日目は大天井岳（2922m）に登頂し、それぞれ山荘で宿泊した。第 3 日目の朝より頭痛、血痰、息切れを自覚したため、同日下山し、麓の宿で 1 泊した。しかし、翌日も症状が持続するため当院を受診し、高地肺水腫と診断された。一般に高地肺水腫は低地移送により改善するが、今回下山後も症状が遷延した症例を経験したので報告する。

教育セミナーⅡ　14：15〜15：15

座長　玉置　淳（グラクソ・スミスクライン株式会社メディカル本部/東京女子医科大学呼吸器内科学講座 名誉教授）

「COPD 薬物療法 UP-TO-DATE ～世界初の喀痰のガイドラインの話題を含めて～」

演者：金子　猛（横浜市立大学大学院医学研究科呼吸器病学）

世界で初めての喀痰のガイドラインである「咳嗽・喀痰の診療ガイドライン 2019」が日本呼吸器学会から本年 4 月に上梓された。これは、「咳嗽に関するガイドライン第 2 版」の改訂に際し、咳嗽と密接な関係にある喀痰も一緒に取り扱い、新たなガイドラインとして作成されたものである。COPD 患者では、持続性の喀痰症状は重症のフェノタイプと関連しており、呼吸機能低下が顕著で入院リスクが高く、増悪を生じやすく予後不良であることが知られている。したがって喀痰は、COPD 診療において極めて重要な治療ターゲットになると考えられる。本セミナーでは、COPD 薬物療法において推奨されている各薬剤について、気道分泌という視点から作用機序を見直し、ピットフォールも含めてそれぞれの薬剤の特徴を概説する。

さらに、COPD 薬物療法の新たな選択肢となった長時間作用性抗コリン薬（LAMA）、長時間作用性 β_2 刺激薬（LABA）、吸入ステロイド薬（ICS）の 3 剤配合薬（トリプル製剤）について、リスクとベネフィットを考慮した薬剤選択のポイントを、最新のエビデンスを踏まえて解説する。

共催：グラクソ・スミスクライン株式会社

セッションⅨ　15：20〜16：02

座長　粒来崇博（聖マリアンナ医科大学横浜市西部病院呼吸器内科）

49. 症状や画像所見が軽微ながら比較的長期の経過を有し、病理学的に明らかな線維化を認めない過敏性肺炎の1例

国立病院機構茨城東病院胸部疾患・療育センター内科診療部呼吸器内科[1]、
埼玉県立循環器・呼吸器病センター病理診断科[2]

○平野（ひらの）　瞳（ひとみ）[1]、久保田翔太[1]、川島　海[1]、藪内悠貴[1]、嶋田貴文[1]、北岡有香[1]、
荒井直樹[1]、兵頭健太郎[1]、金澤　潤[1]、中澤篤人[1]、三浦由記子[1]、大石修司[1]、
林原賢治[1]、齋藤武文[1]、河端美則[2]

61歳女性。CT検診で異常を指摘され当院紹介。すりガラス影、KL-6高値、BALでのリンパ球増加、抗トリコスポロン抗体陽性から過敏性肺炎を疑った。2年の経過中、全く無症状であった。KL-6は常に高値を示し、Gaシンチでは集積を認めなかった。外科的肺生検では過敏性肺炎に矛盾しない肉芽腫を認めたが、明らかな線維化所見は認められなかった。緩徐進行型慢性過敏性肺炎の初期像を見ている可能性を考え、報告する。

50. ベンラリズマブが奏功したステロイド抵抗性の好酸球性肺炎の一例

埼玉県済生会川口総合病院呼吸器内科

○村島諒子（むらしまりょうこ）、葛　航晨、西沖俊彦、三森友靖、村木慶子、関谷充晃

75歳男性。1か月前からの息切れを自覚し肺炎の診断で入院。抗菌薬投与でも呼吸不全が進行し、喀痰中好酸球の増加から好酸球性肺炎を疑った。ステロイドを投与したが効果は乏しく人工呼吸管理となった。BALFの好酸球比率は90％と高値であったが、ベンラリズマブを投与したところ陰影及び酸素化は速やかに改善した。ステロイド抵抗性の好酸球性肺炎におけるベンラリズマブの有効例は稀であり、文献的考察を加えて報告する。

51. 抗ARS抗体症候群に過敏性肺臓炎が合併した1例

日本医科大学大学院医学研究科呼吸器内科学分野[1]、
日本医科大学大学院医学研究科解析人体病理学分野[2]

○宮下稜太（みやしたりょうた）[1]、二島駿一[1]、柏田　建[1]、宮寺恵希[1]、清水理光[1]、田中　徹[1]、
中道真仁[1]、渥美健一郎[1]、林　宏紀[1]、藤田和恵[1]、齋藤好信[1]、功刀しのぶ[2]、
木村　弘[1]、清家正博[1]、弦間昭彦[1]

症例は71歳男性。X-2年より抗ARS抗体症候群に伴う間質性肺炎にて経過観察されていた。X年に両肺すりガラス陰影を認め入院となった。入院による改善、退院による増悪、BALFでリンパ球優位の所見を認め過敏性肺臓炎の診断となった。その後、抗原隔離のため転居し、現在のところ悪化を認めていない。今回、抗ARS抗体症候群の経過中にすりガラス影を認め、診断に苦慮した過敏性肺臓炎の一例を経験した。文献的考察を加え報告する。

52. 両親が間質性肺炎であった慢性過敏性肺臓炎の一例

聖マリアンナ医科大学横浜市西部病院呼吸器内科[1]、聖マリアンナ医科大学呼吸器内科[2]、
神奈川県立循環器呼吸器病センター病理部[3]

○鶴岡（つるおか）　一（はじめ）[1,2]、粒来崇博[1]、駒瀬裕子[1]、田中智士[1]、大山バク[2]、村岡弘海[1]、
檜田直也[1]、峯下昌道[2]、武村民子[3]

54 歳男性。X 年 8 月咳嗽、労作時呼吸困難、胸部 CT 上 UIP、沈降抗体で複数真菌陽性で CHP と診断。X+2 年クライオバイオプシー、NSIP+CHP 所見。X+3 年に転居で増悪、免疫抑制剤とステロイド治療を要した。父は X-9 年に UIP 発症、X-4 に急性増悪のため死亡、母は X-4 年 CT で CHP 様、ANCA 陽性、RPGN 併発、X-4 年に死亡されている。遺伝的要因と環境要因が疑われる示唆に富む症例と考えられたため報告する。

53. 自己免疫性膵炎手術施行 12 年後に出現し自然軽快した IgG4 関連呼吸器疾患の一例

国立病院機構東京病院呼吸器内科[1]、国立病院機構東京病院臨床検査科病理[2]

○白石千桜（しらいし　ちお）[1]、川島正裕[1]、益田公彦[1]、守尾嘉晃[1]、赤川志のぶ[1]、永井英明[1]、
松井弘稔[1]、木谷　匡[2]

症例は 78 歳男性。12 年前閉塞性黄疸を生じ前医で手術施行。7 年前 IgG4 1330mg/dl であることから自己免疫性膵炎と診断されていた。X 年健診で初めて胸部異常影を指摘され当院紹介。TBLB で肺胞腔内器質化病変・肉芽腫性病変を認め、前医の手術標本所見も合わせ IgG4 関連呼吸器疾患と診断した。その後陰影は自然軽快した。自然軽快した IgG4 関連呼吸器疾患は比較的稀であり文献的考察を加えて報告する。

54. 気管支喘息症状を認めず亜区域領域の限局性粘液栓所見を呈した ABPA の 1 症例

獨協医科大学病院呼吸器アレルギー内科[1]、獨協医科大学病院呼吸器内視鏡センター[2]、
獨協医科大学病院病理診断学講座[3]

○内田信彦（うちだ　のぶひこ）[1]、池田直哉[1]、武政聡浩[1,2]、伊藤　紘[1]、中村祐介[1]、奥冨泰明[1]、
横山達也[1]、森田弘子[1]、塩原太一[1]、曽田紗世[1]、新井　良[1]、三好祐顕[1]、
知花和行[1]、清水泰生[1]、中里宣正[3]

症例は 53 歳、女性。気管支喘息の既往、症状なし。検診で右中肺野陰影を指摘され、右 B4b 領域に 14mm の限局的な粘液栓所見に対し TBLB 実施。アスペルギルスを確認し、新しい ABPM 診断基準からアレルギー性気管支肺アスペルギルス症（ABPA）と診断。TBLB 後の領域に抗菌薬に反応しない陰影が出現し、PSL と ITCZ の内服で速やかに改善。喘息症状がない亜区域支領域の限局的陰影を呈する ABPM の報告は限られており、考察を加えて報告する。

セッションX　16：02〜16：44

座長　坂尾誠一郎（千葉大学大学院医学研究院呼吸器内科学）

55. 上大静脈浸潤と多発リンパ節腫脹をきたしたIgG4関連肺疾患の一例

国立国際医療研究センター呼吸器内科

まつもとしゅういちろう
○松本周一郎、鈴木　学、植木有理子、堀川有理子、新井宏和、工田啓史、
山口　曜、渡邉　博、勝野貴史、草場勇作、角和珠妃、坂本慶太、
石井　聡、高崎　仁、仲　　剛、飯倉元保、泉　信有、竹田雄一郎、
放生雅章、杉山温人

【症例】59歳女性【現病歴】X年3月に当院受診、X線で右肺門部腫脹と右胸水貯留あり当科紹介。【所見】血液検査で好酸球とIgG上昇あり。造影CTで上大静脈に浸潤する腫瘤と多発リンパ節腫脹あり、右胸水は滲出性。【経過】右縦隔リンパ節のEBUS-TBNAで診断つかず、胸腔鏡下胸膜生検を実施。組織診でIgG4関連肺疾患に矛盾しない所見を認め、X年4月からPSL 40mgで治療開始し所見改善を得た。【結語】IgG4関連肺疾患の一例を報告する。

56. 頻脈発作にてOsimertinibを早期に中止できた肺腺癌の1例

友愛記念病院呼吸器内科[1]、同薬剤科[2]

おおの　ぜんたろう
○大野善太郎[1]、小久保豊[1]、續橋　明[2]、渡邉啓太[2]

症例は75歳男性。肺腺癌cT1bN3M1c（OSS・PLE）StageIVb、PS2、EGFR遺伝子変異Ex19del陽性、PD-L1、TPS＜1%にてOsimertinibを導入した。その3週間後HR＞150/分の頻脈で受診。BNP＝17.2→110.9pg/mLと心機能検査の異常認めた為Osimertinibを中止したところ頻脈改善した。HER2阻害作用に起因すると思われるOsimertinibの心機能障害については本会を含め不可逆的だとする報告もあるが早期発見と中止にて阻止できる可能性がある。

57. オシメルチニブによる薬剤性心筋障害および肺障害を併発した1例

杏林大学医学部付属病院

はせみ　じろう
長谷見次郎、中島裕美、森田喜久子、○野田晃成、小田未来、大熊康介、
中本啓太郎、田村仁樹、高田佐織、皿谷　健、石井晴之、滝澤　始

78歳男性。肺腺癌（pT2aN0M0 stageIB）の術後再発（exon19+）に対してゲフィチニブ開始したが肝障害にてオシメルチニブに変更した。8ヵ月後から乾性咳嗽、呼吸困難が出現。両側肺野のすりガラス影認めオシメルチニブの薬剤性肺障害の診断でステロイド治療を開始。その3日後に起座呼吸を呈しEF30%と著しく心機能低下を認めるオシメルチニブの薬剤性心筋障害も併発していた。ステロイド治療後、肺障害は改善したが心機能の改善は乏しい。

58. 当院で経験した発作性心房細動に対するカテーテルアブレーション後肺静脈狭窄症の 2 例

東京ベイ浦安市川医療センター

○永井達也（ながい たつや）、江原　淳、石井賢二、則末泰博

【症例 1】43 歳男性。持続する胸痛と血痰、胸部 CT で左下葉浸潤影認め、市中肺炎として加療するも改善を認めなかった。【症例 2】68 歳男性。健康診断で胸部異常陰影指摘され、胸部 CT では左下葉浸潤影認めた。2 か月間経過するも、原因不明のまま残存した。2 症例ともアブレーション施行医の指摘により、カテーテルアブレーション後肺静脈狭窄症と診断された。一定数起こりうるが、報告数は少ない。文献的考察を含め報告する。

59. 多発肺動静脈瘻に前毛細血管性肺高血圧症を合併した一例

千葉県済生会習志野病院呼吸器内科[1]、千葉大学医学部附属病院呼吸器内科[2]

○今井（いまい）　俊（しゅん）[1]、関根亜由美[2]、杉浦寿彦[2]、永田　淳[2]、小野真裕美[1]、伊藤　拓[1]、
伊藤　誠[1]、露崎淳一[1]、山内圭太[1]、家里　憲[1]、黒田文伸[1]、田邉信宏[1]

19 歳女性。検診の胸部異常陰影から肺動静脈瘻（左 S1+2、右 S4）を指摘され、カテーテル治療目的に当院に紹介された。まず左 S1+2 を治療することとしたが、治療前の右心カテーテル検査で平均肺動脈圧 48mmHg、肺動脈楔入圧 14mmHg、心係数 4.02L/min/m2、肺血管抵抗 6.3W.U. と前毛細血管性肺高血圧症を認めた。本来右左シャントにより肺血管抵抗を低下させるはずの肺動静脈瘻と肺高血圧症が合併することはめずらしいと考え報告する。

60. 多発右冠動脈右室瘻の右室容量負荷により卵円孔開存から右左シャントを呈した 79 歳男性

千葉大学医学部附属病院[1]、千葉県済生会習志野病院[2]

○井坂由莉（いさか ゆり）[1]、須田理香[1]、山本慶子[1]、舘野　馨[1]、杉浦寿彦[1]、重田文子[1]、
坂尾誠一郎[1]、田邉信宏[1,2]、巽浩一郎[1]

塵肺の安定経過中に低酸素血症が出現し精査目的に紹介。肺換気血流シンチグラフィーでミスマッチはなく、17％の右左シャントを認めた。腹部エコーでは軽度慢性肝障害のみ、心エコーでは右心拡大、開存した卵円孔から右左シャントを認めた。両心カテーテル検査で多発右冠動脈右心室瘻を認め、容量負荷による右左シャントと考えられた。冠動脈瘻は心筋虚血やシャントによる心不全が問題になることが多く、右左シャントは稀である。

今後のご案内

❑第 238 回日本呼吸器学会関東地方会（合同開催：第 177 回日本結核病学会関東支部学会）

会　　期：2020 年 2 月 15 日（土）
会　　場：京王プラザホテル
会　　長：青島　正大（亀田総合病院呼吸器内科）

❑第 239 回日本呼吸器学会関東地方会

会　　期：2020 年 5 月 30 日（土）
会　　場：秋葉原コンベンションホール
会　　長：山口　正雄（帝京大学医学部内科学講座呼吸器・アレルギー学）

❑第 240 回日本呼吸器学会関東地方会

会　　期：2020 年 7 月 11 日（土）
会　　場：秋葉原コンベンションホール
会　　長：權　　寧博（日本大学医学部内科学系呼吸器内科学分野）

❑第 241 回日本呼吸器学会関東地方会（合同開催：第 178 回日本結核病学会関東支部学会）

会　　期：2020 年 9 月 12 日（土）
会　　場：ホテルメルパルク NAGANO
会　　長：山﨑　善隆（長野県立信州医療センター）

※初期研修医ならびに医学生の発表を積極的に受け付けています。
　初期研修医・医学生には入会義務はありません。
　多数の参加をお待ちしています。

謝　辞

アストラゼネカ株式会社

MSD 株式会社

小野薬品工業株式会社

グラクソ・スミスクライン株式会社

第一三共株式会社

大鵬薬品工業株式会社

中外製薬株式会社

日本ベーリンガーインゲルハイム株式会社

ノバルティス ファーマ株式会社

ブリストル・マイヤーズ スクイブ株式会社

（五十音順）

2019 年 8 月 31 日現在

第 237 回日本呼吸器学会関東地方会を開催するにあたり、上記の企業の皆様よりご協賛いただきました。ここに厚く御礼申し上げます。

第 237 回日本呼吸器学会関東地方会

会長　峯下 昌道

（聖マリアンナ医科大学呼吸器内科）