第 184 回日本結核・非結核性抗酸菌症学会関東支部学会
第 256 回日本呼吸器学会関東地方会　合同学会
プログラム・抄録集

会　　長 滝口　裕一（千葉大学医学部附属病院腫瘍内科）

日　　時 2023 年 9 月 2 日（土）

開催方式 ハイブリッド開催（会場＋WEB）

会　　場 秋葉原コンベンションホール
〒101-0021　東京都千代田区外神田 1-18-13

参 加 費 1,000 円
【無料】医学生（大学院生除く）・初期研修医
日本結核・非結核性抗酸菌症学会エキスパート会員

交通案内図

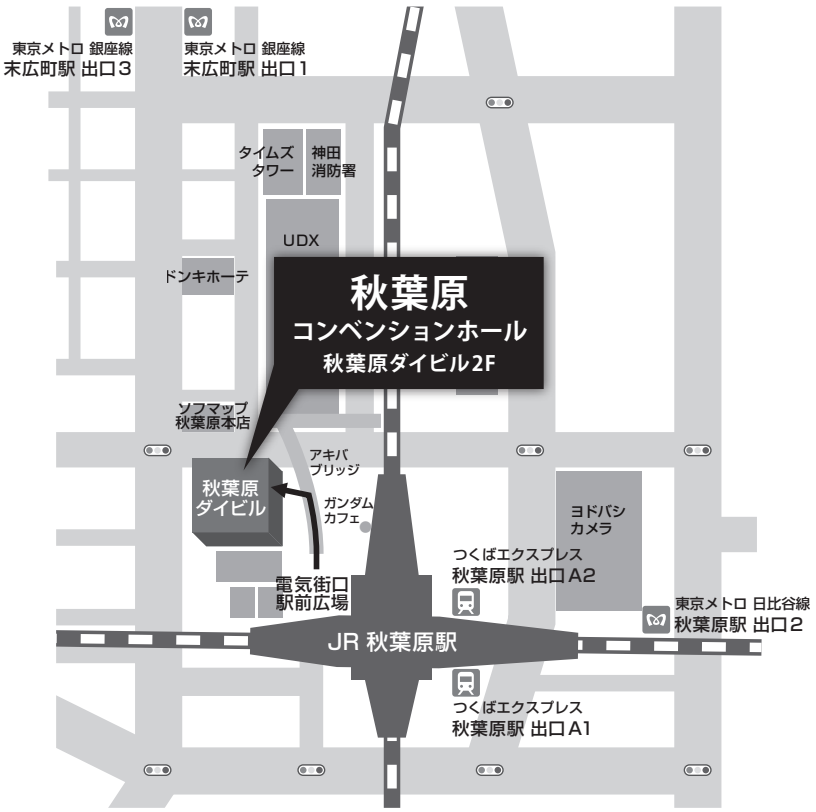

電気街口駅前広場のエスカレーターから歩行者デッキ（アキバブリッジ）に上がって左に曲がり、ダイビルの 2F 入口をご利用ください。

■交通アクセス

電 車

- ● JR 秋葉原駅（電気街口）徒歩 1 分
- ●東京メトロ銀座線 末広町駅（1 番出口）徒歩 3 分
- ●東京メトロ日比谷線 秋葉原駅（2 番出口）徒歩 4 分
- ●つくばエクスプレス 秋葉原駅（A1 出口）徒歩 3 分

◆参加受付

1. 本会は、現地会場（秋葉原コンベンションホール）とオンライン（WEB）の両方で参加可能なハイブリッド方式で開催いたします。
   ご参加には本会ホームページ（https://www.kekkaku.gr.jp/ntm/no184/）からオンライン参加登録が必要です。参加登録および参加費のお支払いが完了した方に、当日の視聴ページの URL とパスワードをメールでお送りいたします（8 月下旬頃）。
   ＜参加登録期間＞9 月 2 日（土）17 時まで
   当日、現地会場で参加受付も可能ですが、オンラインでの参加登録を推奨いたします。
   ＜参加受付時間＞9 月 2 日（土）9 時 30 分から 17 時まで
   なお、現地会場では感染対策に万全を期して運営いたしますが、体調に少しでも不安を感じる方は、オンライン（WEB）でのご参加のご検討をお願いいたします。
   演題の発表は、可能な限り現地会場を基本といたしますが、難しい場合はリモートも可能です。
   演題発表を行う方も、必ずオンライン参加登録を行ってください。
2. 参加費　1,000 円
   ただし、医学生（大学院生除く）と初期研修医は無料です。
   オンライン参加登録時に、医学生・初期研修医を証明できる書類（証明書、ネームプレートなど）をスキャンまたは撮影したデータ（JPEG・PDF など）のアップロードが必要となります。
   日本結核・非結核性抗酸菌症学会エキスパート会員も無料です。
   領収証は、参加費の決済が完了した後、オンライン参加登録ページからダウンロード（保存・印刷）してください。
3. 参加証明書
   ・日本呼吸器学会員
   　オンライン参加登録の際に、会員番号のご入力があった場合、学会ホームページのマイページ（会員専用）にて会期の約 1 週間後からダウンロード（保存・印刷）が可能となります。
   ・日本結核・非結核性抗酸菌症学会員、非会員
   　9 月下旬頃までに、参加登録時に入力された住所宛てに郵送いたします。
4. 現地会場で参加される方へ
   参加受付にてネームカード（兼参加証明書）をお渡ししますので、所属・氏名をご記入のうえ、会場内では必ずご着用ください。なお、ネームカード（兼参加証明書）の再発行はいたしませんのでご注意ください。また、日本呼吸器学会員で、オンライン参加登録を完了されている場合は、会員カードの提示は不要です。
5. 参加で取得できる単位
   ・日本結核・非結核性抗酸菌症学会結核・抗酸菌症認定医/指導医、抗酸菌症エキスパート資格　5 単位、筆頭演者　5 単位（参加証明書が出席証明になります）
   ・日本呼吸器学会　呼吸器専門医　5 単位（筆頭演者　3 単位）
   ・日本呼吸ケア・リハビリテーション学会　呼吸ケア指導士　7 単位（筆頭演者　7 単位）
   ・3 学会合同呼吸療法認定士　20 単位
   ・ICD 制度協議会　5 単位（筆頭演者　2 単位）
6. 参加にあたっての注意事項
   ・抄録ならびにオンライン視聴で掲載されるスライド・画像・動画等に関して、ビデオ撮影・録音・写真撮影（スクリーンショットを含む）は禁止いたします。
   ・参加登録後の取り消しは、お受けいたしかねます。お支払いされた参加費は理由の如何に関わらず返金いたしません。また、二重登録にご注意ください。

◆座長、演者の先生方へ

1. （オンライン（WEB）のみ）セッションの開始60分前に指定されたURLへ接続して、待機してください。
2. 座長紹介のアナウンスを行いますので、その後、セッションを開始してください。
3. 演者の紹介は所属と氏名のみとし、演題名は省略してください。
4. 発表5分、質問2分です。時間厳守でお願いいたします。

◆利益相反（COI）申告のお願い

本学会では、医学研究に関する発表演題での公明性を確保するため、筆頭演者および共同演者はCOI（利益相反）申告書の提出が義務付けられます。COI申告書の提出がない場合は受付できません。
申告方法は、1）演題登録画面での利益相反事項の入力、2）発表データでの利益相反事項の開示となります。

◆ PC発表についてのご案内

［現地会場での発表の場合］
・発表形式はPC発表のみです。
・発表スライドの2枚目にCOI状態を記載した画面を掲示してください（必須）。
・会場で使用するパソコンのOSおよびアプリケーションはWindows10、Microsoft Office 365（PowerPoint）です。
・発表データは、USBメモリでご持参ください。PCの持ち込みはできません。
・Windows標準フォントを使用してください。
・動画は必ずWindows Media Player形式とし、データは作成したPC以外で動作を確認してください。念のため、ご自身のPCもバックアップとしてご持参ください。
・発表予定時刻の30分前までにスライド受付をお済ませください。
・演台にはキーパッドとマウスをご用意しておりますので、ご自身で操作をお願いいたします。
・発表者ツールは使用できません。

［オンライン（WEB）での発表の場合］
・発表はZoomを使用して行います。
・マニュアルと手順を運営事務局よりご案内しますので、内容を必ず確認のうえ、当日ご発表ください。なお、セッションの開始60分前から通信状況とスライド共有の確認を行います。
・発表スライドの2枚目にCOI状態を記載した画面を掲示してください（必須）。
・発表スライドの事前提出（アップロード）は不要です。

◆医学生・初期研修医セッション　表彰式

9月2日（土）17時35分～17時50分　第1会場
医学生・初期研修医セッションの演題を対象に、優秀者を表彰いたします。
現地会場でご参加の演者および指導医の方は、表彰式にご出席ください。
オンライン（WEB）でご参加の演者の方は、賞状と記念品を後日郵送いたします。
採点結果は後日、日本呼吸器学会ホームページにて発表いたします。
なお、優秀者は第64回日本呼吸器学会学術講演会企画「ことはじめ甲子園」でもご発表いただく予定です。詳細は、本会ホームページ（https://www.jrs.or.jp/meeting/kanto/local/）をご確認ください。

◆その他注意事項

1. プログラム・抄録集は、本会ホームページ（https://www.kekkaku.gr.jp/ntm/no184/）で閲覧（ダウンロード・印刷）が可能です（現地会場での配付はありません）。
2. 現地会場での掲示・印刷物の配布・ビデオ撮影等は、会長の許可が無い場合ご遠慮ください。
3. 発言は全て座長の指示に従い、必ず所属・氏名を述べてから簡潔に発言してください。
4. 会場内の呼び出しは、緊急でやむを得ない場合以外行いません。
5. 責任者は本会の会員に限ります。ただし、筆頭著者・共著者は非会員でも可とします。

◆発表演題等に関する個人情報の取り扱いについて

講演内容あるいはスライド等において、患者個人情報に抵触する可能性のある内容は、患者あるいはその代理人からインフォームド・コンセントを得たうえで、患者個人情報が特定されないよう十分留意して発表してください。不必要な年月日の記載は避ける、年齢表記は40歳代などとする、など十分にご配慮ください。個人情報が特定される発表は禁止します。

◆抄録集の会員への事前発送について

関東地方会の抄録集については、2021年度開催の地方会より事前発送を控えさせていただくこととなりました。恐れ入りますが、本会ホームページ（https://www.kekkaku.gr.jp/ntm/no184/）よりPDFデータにてご取得をお願い申し上げます。

◆当日の問い合わせ

会期当日は問い合わせ窓口を設置いたします。
連絡先は参加登録時のメールアドレスに会期前にお知らせいたします。

第184回日本結核・非結核性抗酸菌症学会関東支部学会
第256回日本呼吸器学会関東地方会　合同学会　日程表

	第1会場	第2会場
10:00	開会式 9:55～10:00 **セッションⅠ** 10:00～10:35 感染症1（結核など） 1～5 座長：矢幅　美鈴	**セッションⅣ** 10:00～10:49 肺癌 18～24 座長：齋藤　　合
11:00	**セッションⅡ** 10:47～11:29 感染症2（非結核性抗酸菌症など） 6～11 座長：兵頭健太郎	**セッションⅤ** 10:54～11:29 まれな腫瘍 25～29 座長：中原　善朗
12:00	**ランチョンセミナーⅠ** 11:40～12:30 非小細胞肺癌における免疫チェックポイント阻害剤 ～周術期から進行期での有効性、安全性～ 演者：堀之内秀仁　　座長：後藤　功一 共催：小野薬品工業株式会社/ ブリストル・マイヤーズ スクイブ株式会社	**ランチョンセミナーⅡ** 11:40～12:30 肺がん診療におけるがんゲノム医療 演者：三ツ村隆弘 座長：解良　恭一 共催：中外製薬株式会社
13:00	**医学生・初期研修医セッションⅠ** 12:35～13:17 アレルギー性・肉芽腫性疾患 研1～研6 座長：間藤　尚子	**医学生・初期研修医セッションⅢ** 12:35～13:17 肺癌・その他腫瘍 研13～研18 座長：四方田真紀子
14:00	**医学生・初期研修医セッションⅡ** 13:22～14:04 アレルギー性疾患・その他 研7～研12 座長：笠井　　大	**医学生・初期研修医セッションⅣ** 13:22～14:11 感染症 研19～研25 座長：田中　良明
15:00	**教育セミナーⅠ** 14:15～15:15 気管支拡張症の診療update（肺NTM症・肺移植を含めて） 演者：川﨑　　剛 座長：鈴木　拓児 共催：インスメッド合同会社	**教育セミナーⅡ** 14:15～15:15 進行非小細胞肺癌におけるICI治療の変遷 ～POSEIDONレジメンの位置づけ～ 演者：塩澤　利博 座長：岡野　哲也 共催：アストラゼネカ株式会社
16:00	**必修！研修医セミナー**　座長：鈴木　拓児 15:20～16:00 これから様々な診療科を目指す研修医に求められる結核の知識 演者：猪狩　英俊 こんなに奥深い肺非結核性抗酸菌症～あなたも呼吸器専門医を目指そう～ 演者：佐々木結花	**セッションⅥ** 15:20～15:55 まれな肺疾患・その他 30～34 座長：古屋　直樹
	コーヒーブレイクセミナーⅠ 16:10～16:45 ドライバー遺伝子変異/転座陽性肺癌に対する阻害薬とその診断 ～KRAS G12C陽性非小細胞肺癌に対するルマケラスを中心に～ 演者：大熊　裕介　　座長：水谷　英明 共催：アムジェン株式会社	**コーヒーブレイクセミナーⅡ** 16:10～16:45 EGFR遺伝子変異陽性肺癌の最適な個別化治療 演者：泉　　大樹　　座長：平野　　聡 共催：日本イーライリリー株式会社
17:00	**セッションⅢ** 16:50～17:32 びまん性肺疾患1 12～17 座長：安部　光洋	**セッションⅦ** 16:50～17:32 びまん性肺疾患2 35～40 座長：田中　　徹
	医学生・初期研修医セッション表彰式・閉会式 17:35～17:50	

第１会場

セッションⅠ　感染症１（結核など）10：00〜10：35

座長　矢幅美鈴（千葉大学医学部附属病院感染症内科）

1.　肺結核の加療後に、再感染を疑った一例

結核予防会複十字病院呼吸器内科[1]、結核予防会結核研究所抗酸菌部[2]

○永野惇浩[1]、奥村昌夫[1]、吉山　崇[1]、児玉達哉[1]、大澤武司[1]、上杉夫彌子[1]、
田中良明[1]、吉森浩三[1]、尾形英雄[1]、大田　健[1]、青野昭男[2]、髙木明子[2]、
御手洗聡[2]

45 歳男性。30 歳の頃に INH・SM・TH に耐性を示す肺結核を、GFLX＋EB＋TH＋RFP で 9 か月間加療されていた。今回、微熱・頭痛を契機に受診し肺結核再燃の診断で、前回の耐性菌を考慮し RFP＋EB＋PZA＋LVFX＋KM で加療を開始された。その後、薬剤感受性検査で全薬剤感受性を示したため、INH＋REP＋EB＋PZA＋LVFX で加療された。今回は再感染と考え、結核の再感染例は稀であり、さらなる検討と文献的考察を加え報告する。

2.　結核スクリーニングを受けた外国生まれ結核の 2 例

国立病院機構茨城東病院胸部疾患・療育医療センター内科診療部呼吸器内科[1]、同病理診断科[2]、
同臨床研究部[3]

○武石岳大[1]、松本紘明[1]、小竹理奈[1]、上田航大[1]、野中　水[1]、荒井直樹[1]、
兵頭健太郎[1]、金澤　潤[1]、南　優子[2]、薄井真悟[3]、大石修司[1]、林原賢治[1]、
石井幸雄[1]、齋藤武文[1]

外国生まれ結核の登録患者数は増加傾向にあったため結核患者数が多い国の国籍を有する者に対し、令和 2 年 7 月 1 日以降に入国前結核スクリーニングが開始予定であった。COVID-19 感染症に対する入出国制限が緩和され、現在、結核高蔓延国からの学生や技能実習生などの入国が増加しつつある。出国時の入国前結核スクリーニングにもかかわらず、日本滞在中に発症した外国生まれ結核の 2 例を経験したため、考察を含め報告する。

3.　胸膜及びリンパ節生検で類上皮細胞性肉芽腫を認め、組織培養で *P. acnes* を同定したサルコイドーシスの一例

虎の門病院呼吸器内科

○戸田恵有沙、宮本　篤、高田康平、中濱　洋、村瀬享子、森口修平、
三ツ村隆弘、花田豪郎、玉岡明洋

40 代男性。左背部痛で受診し、CT 検査で多発肺結節影、胸膜結節、肺門リンパ節腫大を認めた。気管支肺胞洗浄でリンパ球増多、胸膜及び縦隔リンパ節生検で非乾酪性類上皮細胞肉芽種を認めサルコイドーシスと診断、組織培養で *Propionibacterium acnes* が同定された。サルコイドーシスの病因論として *P.acnes* 感染が考えられているが、実臨床で培養が陽性となるケースは少ない。文献的考察を交えて報告する。

4.　びまん性汎細気管支炎の診断でエリスロマイシン少量長期療法が著効した小児姉妹例

長野県立信州医療センター[1]、諏訪赤十字病院[2]

○村元美帆（むらもと　みほ）[1]、木本昌伸[1,2]、小坂　充[1]、坂口幸治[1]、山﨑善隆[1]

患者は16歳と14歳の姉妹で、幼少期より気管支喘息と診断され他院で吸入薬や全身ステロイド投与を受けていたが喘鳴の改善は乏しかった。X年9月、発熱、咳嗽、濃性痰、喘鳴があり当院救急外来を受診し、加療目的に呼吸器内科に紹介された。CTで両肺にびまん性小葉中心性粒状影を認め、びまん性汎細気管支炎と診断しエリスロマイシン少量長期療法で著明な改善を認めた。小児期に同胞で診断された本症は稀であり報告する。

5.　マルチプレックスPCR法により診断したヒトメタニューモウィルス肺炎の3例

公立昭和病院

○長谷見次郎（はせみ　じろう）、吉田悠貴、高橋達也、佐久間翔、岩崎吉伸

SARS-Cov-2感染症の流行に伴い、マルチプレックスPCR法によるウィルス検出が広く利用されている。当院では肺炎症例にFilmArrayを使用してSARS-Cov-2の検出を行っている。今回、肺炎と診断した患者の中で3例のヒトメタニューモウィルス感染を確認した。胸部CTでは、両側肺に斑状に分布するすりガラス影を認めた。ヒトメタニューモウィルスによる肺炎について文献考察も含めて発表する。

セッションⅡ　感染症2（非結核性抗酸菌症など）10：47〜11：29

座長　兵頭健太郎（国立病院機構茨城東病院胸部疾患・療育医療センター）

6.　肺非結核性抗酸菌症と膵管内乳頭粘液性腫瘍の合併を認めた1例

独立行政法人地域医療機能推進機構東京高輪病院呼吸器内科

○谷江智輝（たにえ　ともき）、白澤祐二、鎌田勇樹

86歳女性。両側大腿部の痛みを主訴に救急搬送され、坐骨神経痛の診断となったが胸部CTで気管支拡張とtree-in budを認め、胃液抗酸菌塗抹陽性、M.avium-PCR陽性となり特徴的な画像所見から培養結果を待たずに肺非結核性抗酸菌症（NTM）と診断した。また腹部CTで主膵管の拡張と膵尾部に多房性嚢胞性腫瘍を認め、膵管内乳頭粘液性腫瘍（IPMN）の合併が判明した。肺抗酸菌症と悪性腫瘍の合併について若干の文献的考察を踏まえ発表する。

7.　肺MAC症を合併した黄色爪症候群の1例

信州大学医学部内科学第一教室

○市川　椋（いちかわ　りょう）、山中美和、後藤憲彦、生山裕一、立石一成、北口良晃、
牛木淳人、花岡正幸

症例は74歳女性。両側胸水貯留および副鼻腔気管支症候群を指摘され、精査加療目的で当科を紹介受診した。黄色爪および下腿浮腫を認め、胸腔鏡検査にて悪性腫瘍等は否定的であり、黄色爪症候群と診断した。胸水培養検査は陰性であったが喀痰培養検査でM.aviumが2回検出され、肺病変は肺MAC症と診断した。黄色爪症候群は慢性肺感染症との関連が示唆されており、文献的考察を含め報告する。

8. 播種性 M.abscessus 症を契機とし、M.kansasii の混合感染を生じた有毛細胞白血病の一例

国立国際医療研究センター病院呼吸器内科[1]、国立国際医療研究センター病院血液内科[2]、
国立国際医療研究センター病院腎臓内科[3]

ひらかわ　りょう
○平川　良[1]、塚田晃成[1]、栂野富輝[2]、高崎　仁[1]、波多野裕斗[1]、杉野美緒[1]、
仲村実花子[1]、植木裕太郎[1]、岩崎美香[1]、寺川可那子[3]、森田智枝[1]、
波多野聡[1]、橋本理生[1]、石田あかね[1]、橋本理生[1]、鈴木　学[1]、泉　信有[1]、
半下石明[2]、放生雅章[1]

有毛細胞白血病は稀な造血器悪性腫瘍である。症例は、発熱、体重減少にて受診し、汎血球減少、肝酵素上昇、脾腫、左肺門縦隔リンパ節腫大、多発 GGO を認め、造血器悪性腫瘍が疑われた。血流感染を伴う肺門縦隔リンパ節 M.abscessus（subsp. abscessus）症と肺 M.kansasii 症を合併した有毛細胞白血病と診断された。IPM/AMK/AZM/MFLX/LZD/CFZ+ HRE、リツキシマブ単剤療法、G-CSF、ステロイドを投与し、緩徐に病勢コントロールを得た。

9. クロファジミンを含む多剤併用療法により菌陰性化を得られた肺 M.absceuss subsp. masiliense 症の一例

国立病院機構茨城東病院胸部疾患・療育医療センター

こたけ　りな
○小竹理奈、松本紘明、武石岳大、上田航大、野中　水、荒井直樹、
兵頭健太郎、金澤　潤、林原賢治、大石修司、石井幸雄、齋藤武文

CFZ は MDRTB 治療に有効な薬剤であるが、難治肺 NTM 症にも有効性が期待される。75 歳女性：主訴喀痰気管支洗浄液結果より肺 MAM 症と診断され、CFZ、AZM、IPM/CS、AMK による治療を開始し、喀痰培養で菌陰性化が確認された。肺 NTM 症の中でも難治とされる肺 M. abscessus subsp. abscessus 症に近年 CFZ の効果が報告されている。CFZ の使用経験を考察を加え報告する。

10. 無症候性の蛋白尿を契機に診断に至った肺 MAC 症に伴う続発性アミロイドーシスの一例

埼玉県立循環器・呼吸器病センター呼吸器内科

おのでら　ようこ
○小野寺葉子、高久洋太郎、倉島一喜、丸山智也、武内裕希、古野　肇、
磯野泰輔、小島彩子、西田　隆、小林洋一、石黒　卓、鍵山奈保、柳澤　勉

X-10 年に肺 MAC 症の診断となり、X-5 年より内服治療を開始していた 70 歳女性。X-2 年から蛋白尿が出現し、腎生検でアミロイド沈着を認めた。内服治療中であっても疾患活動性は高く、治療抵抗性の肺 MAC 症に伴う続発性アミロイドーシスの診断に至った。続発性アミロイドーシスの原因として非結核性抗酸菌症は稀であるが、無症候性蛋白尿は非結核性抗酸菌症の診療においてアミロイドーシス発症のマーカーの一つとして貴重と考え報告する。

11. 抗結核薬による薬剤起因性腸炎との鑑別に苦慮した消化管アミロイドーシスの１例

複十字病院呼吸器内科[1]、複十字病院リウマチ科[2]、複十字病院消化器外科[3]、複十字病院病理診断部[4]

○芹沢悠介[1]（せりざわゆうすけ）、國東博之[1]、奥村昌夫[1]、吉山　崇[1]、谷口敦夫[2]、小山英俊[3]、
渋谷　学[3]、岡　輝明[4]

70 歳男性。14 年来関節リウマチを患い抗 TNF 阻害剤等の治療を受けていた。今回発熱を契機に肺結核が発覚し入院した。標準 4 剤の抗結核薬開始後に頻回の下痢が出現した。薬剤性を疑い RFP を中止したが改善せず CD トキシン検査も陰性だった。上部消化管内視鏡で多発潰瘍、生検組織よりアミロイド沈着を認め、消化管アミロイドーシスと診断した。難治性下痢の原因として現在では稀な消化管アミロイドーシスの１例を報告する。

ランチョンセミナーⅠ　11：40〜12：30

座長　後藤功一（国立がん研究センター東病院）

「非小細胞肺癌における免疫チェックポイント阻害剤〜周術期から進行期での有効性、安全性〜」

演者：堀之内秀仁（国立がん研究センター中央病院呼吸器内科）

非小細胞肺癌の薬物療法は大きな進歩を遂げている。進行非小細胞肺癌においては、ICI 単剤、ICI 併用療法、ICI（単剤、併用）と細胞障害性抗がん剤の併用療法の知見に基づき、ICI の有効性と安全性について明らかにされてきた。特に、PD-L1 発現のない患者さんにおいて ICI 単剤、ICI 単剤と細胞障害性抗がん剤の併用療法の限界も明確になってきている。この ICI 単剤の限界を補完する形で注目されているものが、抗 CTLA-4 抗体であり、イピリムマブ、トレメリムマブ等の薬剤が実臨床で使用可能となっている。切除可能非小細胞肺癌においても、術前 ICI＋細胞障害性抗がん剤治療、術後 ICI、術後 EGFR-TKI がそれぞれ実臨床に導入されている。中でも、CheckMate 816 試験において術前ニボルマブ＋プラチナ併用療法 3 サイクルのみで、Event-free survival の明らかな改善が示され、既に実臨床でも使用開始されている。今後、術前のみ、術後のみ、そして術前＋術後に ICI を用いる治療開発が行われる中、術前のみに ICI を用いた確かな成果が報告されていることの意義は大きい。このように ICI が肺癌治療のあらゆる局面で使用されるようになり、進行肺癌で培った免疫関連有害事象の知見が生かせる部分と、同じ有害事象でも特に術前治療中等周術期に発生することで異なるインパクトを持つ場合があり、留意が必要となる。本セッションでは、これらの最新の話題につき情報提供したい。

共催：小野薬品工業株式会社/ブリストル・マイヤーズ スクイブ株式会社

医学生・初期研修医セッションⅠ　アレルギー性・肉芽腫性疾患　12：35～13：17

座長　間藤尚子（自治医科大学内科学講座呼吸器内科学部門）

研 1.　重症喘息に対してデュピルマブを導入した後に好酸球性肺炎を発症した一例

千葉大学医学部附属病院総合医療教育研修センター[1]、千葉大学医学部附属病院呼吸器内科[2]

○久慈奈美（くじ　なみ）[1]、竹田健一郎[2]、呉　藤浩[2]、勝又　萌[2]、平間隆太郎[2]、内藤　亮[2]、安部光洋[2]、伊狩　潤[2]、鈴木拓児[2]

症例は 39 歳女性。重症喘息として当院へ紹介された。副鼻腔炎を合併し FeNO 241ppb と高値だったことからデュピルマブを導入した 1 ヶ月後、発熱と咳嗽を発症した。胸部 CT で両側末梢優位のすりガラス影を認め、末梢血および気管支肺胞洗浄液中の好酸球数が著増しており好酸球性肺炎と診断した。デュピルマブ導入後に好酸球性肺炎を発症する例は他にも報告されており、既報との比較や発症機序の考察とともに報告する。

研 2.　陰影の局在が毎回異なる肺炎を 3 年間に 4 回経験した鳥特異的 IgG 抗体陽性肺炎の一例

国立病院機構霞ヶ浦医療センター呼吸器内科[1]、筑波大学医学医療系[2]、
国立病院機構霞ヶ浦医療センター研究検査科[3]

○木内　亘（きうち　わたる）[1]、阿野哲士[1,2]、茂手木壽明[1]、重政理恵[1]、三枝美智子[1]、近藤　譲[3]、菊池教大[1]

長年競走鳩を飼育している 74 歳男性。X 年 4 月に左上葉肺炎で入院。X+2 年 3 月に右上葉肺炎で再入院。オウム病抗体陰性、Chlamydophila pneumoniae IgM 正常もペア血清にて IgG 上昇がみられた。同年 6 月に左下葉肺炎で 3 回目の入院。鳥特異的 IgG 陽性を確認。治癒後の同年 7 月に BAL、TBLB でリンパ球比率の増加と胞隔炎を確認。X+3 年 3 月に右下葉肺炎で 4 回目の入院。その後は鳩の飼育を中止し、以降再発なし。文献的考察を加え報告する。

研 3.　気道検体の培養検査で多彩な細菌が分離同定され診断に苦慮した ABPA の一例

横浜市立大学附属市民総合医療センター呼吸器病センター内科[1]、
横浜市立大学大学院医学系研究科呼吸器病学[2]

○飯塚貴之（いいづかたかゆき）[1]、本林優人[1]、渡邊　悠[1]、長岡悟史[1]、鈴川祐一郎[1]、田中杏奈[1]、梶田至仁[1]、廣瀬知文[1]、前田千尋[1]、長原慶典[1]、関　健一[1]、寺西周平[1]、田代　研[1]、山本昌樹[1]、工藤　誠[1]、金子　猛[2]

28 歳、男性。X-3 年胸部 CT で、多発する浸潤影・結節影で紹介受診した。喀痰培養検査で *Mycobacterium avium* を認め経過観察も、X-1 年肺野病変が進行し気管支鏡検査を実施した。*Bordetella bronchiseptica* が分離同定され抗菌薬化療を実施したが不応のため気管支鏡再検。病理組織および培養検査から ABPA の診断が確定した。主に診断基準の変遷を踏まえた考察を含め報告する。

研 4.　肺癌に類似した腫瘤を伴い末梢血 CEA、シアリル Lex 及び CA19-9 値と病勢が相関を呈した ABPA の一例

杏林大学付属病院研修センター[1]、杏林大学呼吸器内科[2]

わたなべ こうたろう
○渡邉浩太朗[1]、皿谷　健[2]、石川周成[2]、家城恵梨子[2]、秋澤孝虎[2]、阿部太郎[2]、
高木　涼[2]、布川寛樹[2]、中元康雄[2]、麻生純平[2]、佐田　充[2]、石田　学[2]、
高田佐織[2]、石井晴之[2]

症例は気管支喘息の 60 歳女性。右上葉に出現消退を繰り返す気道病変を認め、今回腫瘤性病変を認めた。末梢血で CEA、シアリル Lex、CA19-9 が高値であったが、気管支鏡で内腔にシャルコ・ライデン結晶、菌糸、気管支壁に好酸球浸潤を認め、ABPA と診断した。PSL、Omalizumab、ITCZ の治療で上記の腫瘍マーカー（TM）は正常になり、臨床及び画像所見も改善した。TM と ABPA の病勢との関連を述べた報告は少なく文献的考察を交えて報告する。

研 5.　BAL で好中球の優位な増多を認めたが、急性好酸球性肺炎（AEP）の病像を呈した一例

独立行政法人国立病院機構水戸医療センター呼吸器科

つじ　しんご
○辻　真伍、山岸哲也、高瀬志穂、羽鳥貴士、沼田岳士、太田恭子、
箭内英俊、遠藤健夫

21 歳男性。1 か月前から喫煙を開始、2 日前に加熱式たばこを吸引し、発熱と息切れで受診。急性呼吸不全と胸部 CT で両肺小葉間隔壁肥厚・consolidation・少量胸水、BAL で好中球の優位な増多を認めた。短期間のステロイド剤投与で劇的に改善した。Allen らは BAL 好酸球分画 25%超を AEP の診断基準としている。本例はこれを満たさず著明な好中球増多を認めたが、AEP に合致する病像であった。本例の病態について文献的考察を加え報告する。

研 6.　化膿性汗腺炎の経過中に縦隔リンパ節腫大を契機に診断された肺癌・大腸癌・膵癌合併サルコイドーシスの一例

東京都立広尾病院呼吸器科

よこしま　けんと
○横島健人、中西明日香、齊藤　均、櫻井侑美、須賀実佑里、楢戸律子、
山本和男

67 歳男性。化膿性汗腺炎の経過中に縦隔リンパ節腫大と左上葉の肺腫瘤を指摘された。左上葉切除術が行われ肺扁平上皮癌の診断であった。縦隔リンパ節から非乾酪性類上皮細胞肉芽腫がみられサルコイド反応を疑うも、経過中に血清 ACE・IL-6 の上昇を認め、最終的に肺癌・大腸癌・膵癌合併の肺サルコイドーシスと診断した。化膿性汗腺炎とサルコイドーシスは発症機序が類似する病態であるが、それらの合併の報告は稀であり報告する。

医学生・初期研修医セッションⅡ　アレルギー性疾患・その他　13：22〜14：04

座長　笠井　大（千葉大学医学部附属病院呼吸器内科）

研 7.　irAE の治療中に発症した播種性ノカルジア症の一例

東海大学医学部内科学系呼吸器内科学

○月本一秀（つきもとかずひで）、山崎　海、友松克允、鈴木海輝、石丸正美、貞廣弘三郎、
沓澤直賢、堀尾幸弘、端山直樹、伊藤洋子、小熊　剛、浅野浩一郎

81 歳男性。悪性胸膜中皮腫に対するニボルマブ、イピリムマブ療法開始 3 か月後にぶどう膜炎と診断された。irAE として PSL を開始 3 か月後に疼痛を伴う皮疹を頭部、体幹、四肢に認め、左肺にも空洞性病変を認めた。皮膚病変、喀痰培養から N.brasiliensis が検出され、抗生剤治療で皮膚、肺病変は軽快したが、心筋梗塞により死亡となった。irAE に対する免疫抑制治療中にノカルジア症を発症した報告は少なく、文献的考察を加え報告する。

研 8.　SARS-CoV-2 罹患後に発症したと考えられる間質性肺炎を伴う顕微鏡的多発血管炎（MPA）の 1 例

自治医科大学内科学講座呼吸器内科学部門

○縣（あがた）　侑子（ゆきこ）、川崎樹里、高崎俊和、山内浩義、久田　修、中山雅之、
間藤尚子、坂東政司、前門戸任

71 歳男性。分類不能型特発性間質性肺炎（MPO-ANCA 陰性）に対して X 年 2 月にニンテダニブを導入した。導入直後に SARS-CoV-2 に感染したが、呼吸状態の悪化はなく軽快した。X 年 3 月に発熱、呼吸困難、血痰が出現し、胸部 CT で両側びまん性すりガラス影を認めた。血清 MPO-ANCA の陽性化および尿潜血を認め、probable MPA と診断し、寛解導入療法を行なった。SARS-CoV-2 罹患後に MPA が発症したと考えられる 1 例を文献的考察を含め報告する。

研 9.　IgG4 関連肺疾患における new disease entity の考察

横浜市立大学大学院医学研究科呼吸器病学[1]、
横浜市立大学大学院医学研究科血液・リウマチ・感染症内科学[2]、横浜市立大学医学部病態病理学[3]

○井口紗良（いのくち　さら）[1]、藤井裕明[1]、原　　悠[1]、金子　恵[1]、井澤亜美[1]、室橋光太[1]、
田上陽一[1]、金子彩美[1]、染川弘平[1]、松本大海[1]、村岡　傑[1]、田中克志[1]、
青木絢子[1]、渡邊恵介[1]、堀田信之[1]、小林信明[1]、田中まりか[2]、奥寺康司[3]、
金子　猛[1]

63 歳男性、発熱精査で来院。HRCT でびまん性すりガラス陰影を認め cryobiopsy を施行、IgG4 関連肺疾患と診断した。また好中球 100/μL 前後と持続的に低く、抗 Human Neutrophil Antigen（HNA）抗体陽性であり、自己免疫性好中球減少症が併発した。ステロイド導入で肺病変ならびに好中球減少は改善した。成人における抗 HNA 抗体陽性 IgG4 関連肺疾患の報告はほとんどなく、IgG4 関連疾患における new disease entity の可能性につき考察する。

研 10. 重症呼吸不全に至った柴苓湯による薬剤性肺炎の 1 例

東邦大学医療センター大森病院初期研修医[1]、東邦大学医療センター大森病院呼吸器内科[2]

○内藤聖乃[1]（ないとう きよの）、関谷宗之[2]、本橋　巧[2]、臼井優介[2]、清水宏繁[2]、三好嗣臣[2]、
仲村泰彦[2]、卜部尚久[2]、磯部和順[2]、坂本　晋[2]、岸　一馬[2]

症例は 79 歳男性。乾性咳嗽と呼吸困難を主訴に当院に救急搬送。胸部 CT で両肺野のすりガラス性病変と KL-6 の上昇を認めたことから間質性肺炎の増悪が疑われた。重症呼吸不全を伴っていたため挿管・人工呼吸器管理となった。ステロイド治療を開始したところ速やかに呼吸不全は改善し、人工呼吸器を離脱した。慢性硬膜下血腫に対して約 3 週間前より内服していた柴苓湯の DLST が陽性であり、柴苓湯による薬剤性肺炎と診断した。

研 11. 柴胡清肝湯により薬剤性間質性肺炎をきたした一例

独立行政法人国立病院機構信州上田医療センター呼吸器内科

○岡田真衣子（おかだ　まいこ）、石田由希子、町田良亮、吾妻俊彦

【症例】68 歳、女性【現病歴】X-23 日より柴胡清肝湯の内服を開始した。X-5 日に 38 度台の発熱と咳嗽が出現し、X 日に当科に入院した。胸部 CT で両側びまん性すりガラス影を認め、内服歴より薬剤性肺炎を疑い、柴胡清肝湯の内服を中止した。【考察】漢方薬による薬剤性肺炎は近年増加しており、原因成分としてオウゴンの報告が多い。柴胡清肝湯はオウゴンを含有し、薬剤リンパ球刺激試験が陽性であったことからも原因薬剤と考えられた。

研 12. 肺静脈閉塞による肺静脈-肺静脈（PV-PV）シャント及び肺静脈瘤を合併した一例

千葉大学医学部医学科[1]、千葉大学医学部附属病院呼吸器内科学[2]

○金弘祥太朗[1]（かねひろしょうたろう）、荒野貴大[2]、杉浦寿彦[2]、笠井　大[2]、竹田健一郎[2]、葉山奈美[2]、
安部光洋[2]、内藤　亮[2]、鈴木拓児[2]

54 歳女性。右上葉の肺動静脈瘻を疑われ受診した。造影 CT で右上葉に異常な血管吻合を指摘され、4D-CT で右上葉の PV 閉塞に伴う PV-PV シャントが疑われた。肺血流シンチグラフィではシャント率の上昇はなく、右上葉の血流は低下していた。肺血管造影で右上葉 PV-PV シャントに加え、右上葉の PV 根幹の閉塞、PV-PV シャントと静脈瘤を経た右中葉 PV への還流が確認された。このような複雑な PV-PV シャントの報告はなく、貴重な症例と考えられた。

教育セミナーⅠ　14：15〜15：15

「気管支拡張症の診療 update（肺 NTM 症・肺移植を含めて）」

座長　鈴木拓児（千葉大学大学院医学研究院呼吸器内科学）

演者：川﨑　剛（千葉大学大学院医学研究院呼吸器内科学）

気管支拡張症は、画像にて気管支拡張所見をみとめ、咳嗽、喀痰症状を呈する症候群である。しばしば増悪を繰り返し、進行性かつ予後不良な難治性経過をたどる。その原因は呼吸器感染症、免疫疾患、線毛機能不全症候群などに続発する場合から特発性まで多岐にわたり、欧米では患者数の増加が報告されている。気管支拡張症の診療においては、その原因に応じた治療介入に加え、理学療法、外科的治療などを含む包括的診療が重要である。例えば、気管支拡張症をともなう呼吸器感染症の一つに肺非結核性抗酸菌症（肺 NTM 症）がある。近年その罹患率は増加傾向にあり、新規薬剤開発や欧米の診療ガイドライン改訂をふまえ、2023 年 6 月に「成人肺非結核性抗酸菌症化学療法に関する見解－2023 年改訂－」が日本結核・非結核性抗酸菌症学会から発出された。また、線毛機能不全症候群もしばしば気管支拡張症をきたし、進行性の経過をたどる疾患である。2023 年 3 月に日本鼻科学会から「線毛機能不全症候群の診療の手引き」が発出され、医療費助成対象疾患（指定難病）への追加方針が厚生労働省で了承された。さらに、肺移植は診療経験する機会はあまり多くない高度医療であるが、気管支拡張症はその進行により生命予後が不良と想定される場合には、肺移植の適応を検討する余地がある。気管支拡張症診療において、アップデートあるいは再認識しておきたい内容を中心に講演する。

共催：インスメッド合同会社

必修！研修医セミナー　15：20〜16：00

座長　鈴木拓児（千葉大学大学院医学研究院呼吸器内科学）

「これから様々な診療科を目指す研修医に求められる結核の知識」

演者：猪狩英俊（千葉大学医学部附属病院感染制御部）

日本の結核罹患率（2021）は 10 万対 9.2 となり、10 を下回りました。結核低蔓延国となった日本における「結核」を考えていきます。研修医の皆様には、これからの 30〜40 年の日本の医療を担っていただくことになります。この中には、結核も含めています。

結核は、感染症法の 2 類感染症です。結核患者が発生すると、保健所や医療機関の感染担当者は、接触者を追跡していく構図は今後も続くはずです。過去におこった大規模な感染事例と対応を示していきます。

世界に視点を当てると、毎年 1000 万人の結核患者が発生しています。WHO は、「End TB 戦略」を提唱し、2035 年までに結核患者を 2015 年比で 10 分の 1 に持って行くというものです。潜在性結核感染症の治療、といった現在の取組もふくまれます。しかし、革新的な技術や薬の投入も必要とされます。国際保健に関心のある方の挑戦を期待します。

多くの研修医の皆様は、一般医家としてご活躍されることと思います。結核低蔓延時代にあっても、結核の診断を見落としたり、遅れたりしない、一定の診断治療技術があります。千葉大学での医学部教育で使っているものも含めて提示してきます。

COVID-19 のパンデミックで注目を集めたのは「3 密」です。医療機関で行っている感染対策（標準予防策プラス経路別感染対策）を、一般の人にむけてわかりやすく説明したものです。結核は、空気感染で伝播する微生物です。研修医を卒業した後には、管理者として医療機関をマネジメントし、患者と職員の安全を確保する立場になっていくはずです。そのような視点でスキルアップを期待しています。

「こんなに奥深い肺非結核性抗酸菌症～あなたも呼吸器専門医を目指そう～」

演者：佐々木結花（国立病院機構東京病院呼吸器センター呼吸器内科）

慢性下気道感染症は、それ自体で複雑な病態であるが、呼吸器の様々な疾患に影響する。肺非結核性抗酸菌症（Pulmonary Non-tuberculous Mycobacterial Infectious Disease：NTM-PD）は未だ不明な点の多い難治性感染症である。NTM は弱毒であり、人から人への感染は認めず、環境から人に感染するとされてきたが、近年一部の疾患でヒトヒト感染を強く疑い得る事例が報告されている。NTM-PD は経気道感染と考えられているが、結核菌同様に飛沫核感染か、飛沫ないしはエアロゾルによる感染か、明確ではない。また、ヒトの肺に定着してから primary complex を形成するのか、一時的に気道ないしは肺胞のどこかに潜在するのか、休眠できるのか、など、同じ抗酸菌に属する結核菌と比較しても、不明な点が多い。加えて、NTM-PD を生じやすい素因（例、女性に多い、やせ型に多い）があること、疾患感受性遺伝子の役割、NTM 感染後でも再感染発病が生じること、など、解明されてないことを列挙すると限りない「説明が明瞭にできないこと」ばかり目立つ疾患である。この不明瞭さを、現在エキスパートの医師・研究者がどう乗り越えてきたか、どう診療してきたか、そしてこれからの未来を担う若い先生方にどう解決していただきたいのか、について、研修医の先生方を対象として報告する。

コーヒーブレイクセミナーⅠ　16：10～16：45

座長　水谷英明（埼玉県立がんセンター呼吸器内科）

「ドライバー遺伝子変異/転座陽性肺癌に対する阻害薬とその診断 ～KRAS G12C 陽性非小細胞肺癌に対するルマケラスを中心に～」

演者：大熊裕介（国立がん研究センター中央病院呼吸器内科）

進行非小細胞肺癌（NSCLC）に対するドライバー遺伝子変化の分子診断は precision oncology の一環として、治療戦略を決定する重要な要素である。標的治療であるキナーゼ阻害剤の効果は非常に高く、現在、8 つのバイオマーカーとそれに対する阻害薬が承認されている。また、次世代シーケンサーを用いたがん遺伝子変化の同定は予後を延長することも示されており、適切な治療法を選択する手助けとなる。

非小細胞肺癌（腺癌）の中で KRAS G12C 変異は 2.8% を占め、その阻害薬であるソトラシブが 2022 年に保険収載されている。しかし、2 次治療以降での適応となるため、初回診断時に漏れなく検査を行うことが非常に重要である。このため、初回診断時にオンコマイン DxTT を用いて網羅的に遺伝子検査を行うことが効率的であると考える。

EGFR 遺伝子変異や ALK 融合遺伝子以外の希少な遺伝子変化を見逃さず、適切な標的治療による治療選択を可能にすることが、現在の進行期の肺癌診療では根幹となる。本セミナーでは分子診断の重要性、最適な治療順序、診断早期における標的療法の役割や当院での取り組みを含め、概観する。

共催：アムジェン株式会社

セッションⅢ　びまん性肺疾患１　16：50～17：32

座長　安部光洋（千葉大学医学部附属病院呼吸器内科）

12. 新型コロナウイルス感染後に間質性肺病変が出現しシェーグレン症候群と診断された１例

JA 長野厚生連南長野医療センター篠ノ井総合病院呼吸器内科[1]、
信州大学医学部呼吸器・感染症・アレルギー内科[2]
○堀内俊道（ほりうちとしみち）[1]、篠崎有矢[1]、松尾明美[1]、田中駿ノ介[2]

83 歳男性。呼吸器疾患既往なし。X 年 1 月 6 日に新型コロナウイルスワクチン 5 回目接種後、1 月 9 日に COVID-19 に罹患し無投薬で改善した。2 月下旬から夜間咳嗽、呼吸困難があり、経過で急激に両側肺野の斑状陰影が出現し 3 月 8 日入院した。3 月 15 日気管支鏡検査でリンパ球優位 BALF、リンパ球浸潤を伴う間質性肺炎があり、SS-A 抗体・ガムテスト陽性となりシェーグレン症候群と診断された。COVID-19 罹患後の自己免疫性疾患惹起が推測された。

13. 濾胞性リンパ腫治療中、COVID-19 感染後、間質性肺炎を発症した１例

国立病院機構茨城東病院呼吸器内科[1]、国立病院機構茨城東病院呼吸器外科[2]、
国立病院機構茨城東病院臨床研究部[3]、国立病院機構茨城東病院病理診断科[4]、
埼玉県立循環器・呼吸器病センター病理診断科[5]
○上田航大（うえだ こうだい）[1]、齋藤武文[1]、松本紘明[1]、小竹理奈[1]、武石岳大[1]、和田静香[1]、
野中　水[1]、荒井直樹[1]、兵頭健太郎[1]、金澤　潤[1]、中川隆行[2]、薄井真悟[3]、
南　優子[4]、林原賢治[1]、大石修司[1]、河端美則[5]、石井幸雄[1]

COVID-19 で種々の肺合併症が知られている。症例は 55 歳女性。X-1 年 10 月より濾胞性リンパ腫に、オビヌツズマブ + ベンダムスチンで加療。X-1 年 12 月 COVID-19 に罹患。X 年 2 月咳嗽・発熱症状が出現。胸部 CT で両肺すりガラス影を認め、化学療法を中止し抗菌薬で加療も改善が乏しかった。X 年 4 月外科的肺生検から間質性肺炎と診断し、ステロイドパルス + タクロリムスで治療し改善を得た。本症例の肺病変発症機序を文献的考察を含め報告する。

14. 間質性肺疾患を契機に診断され急性経過で死亡した高齢発症の慢性活動性 EBV 感染症（CAEBV）の一例

東京医科大学病院呼吸器内科
○中野（なかの）　湧（わく）、小林研一、山口優樹、本橋　遥、小野いつか、青柴直也、
塩入菜緒、益田あかね、石割茉由子、河越淳一郎、菊池亮太、冨樫佑基、
河野雄太、阿部信二

74 歳男性。発熱、咽頭痛、肝障害を伴う胸部異常影で当院を受診。BAL/TBLB を施行し肺胞上皮細胞に EBER 陽性の所見が得られた。血液検査にて EBV 感染 NK/T 細胞を認め、慢性活動性 EB ウイルス感染症の診断に至ったが、血球貪食を併発し急性経過で死亡した。CAEBV は EBV 感染 NK/T 細胞が腫瘍性に増殖する疾患であるが、高齢発症で肺病変を契機に診断された稀な症例を経験したため、考察と共に報告する。

15. 筋炎との鑑別を要したコロナワクチン接種後 acute fibrinous organizing pneumonia（AFOP）の1例

神奈川県立循環器呼吸器病センター呼吸器内科[1]、神奈川県立循環器呼吸器病センター病理部[2]

○芳賀三四郎[1]（はが　さんしろう）、大利亮太[1]、金子太一[1]、田上陽一[1]、関根朗雅[1]、馬場智尚[1]、
小松　茂[1]、武村民子[2]、小倉高志[1]

40代女性、コロナワクチンを接種した1週間後より発熱、四肢筋肉痛が出現し当院を受診した。CTで両肺末梢に小葉間隔壁肥厚を伴う軽微な斑状の浸潤影・すりガラス影を認めた。血液検査でCK、CRPの上昇、MRIで大腿の高信号を認め皮膚筋炎が疑われた。右下葉のクライオ生検ではフィブリン析出を伴う腔内器質化所見からAFOPと診断した。自己抗体、筋電図は陰性、その後無治療で自然軽快したことからワクチンによるAFOPと判断した。

16. セルペルカチニブにより薬剤性肺障害をきたしたRET融合遺伝子陽性肺腺癌の一例

山梨大学医学部呼吸器内科

○大越広貴（おおこし ひろき）、齊木雅史、森川穂奈美、篠原　健、島村　壮、大森千咲、
内田賢典、池村辰之介、副島研造

80歳代女性。右下葉肺腺癌術後再発に対してCBDCA+PEM、PEM維持療法を施行したが病勢進行を認めた。再生検によりRET融合遺伝子を検出した。セルペルカチニブを開始し、部分奏効が得られたが、開始14ヶ月で両肺多発浸潤影が出現した。胸腔鏡下肺生検を施行し、器質化肺炎の所見であった。セルペルカチニブ休薬により陰影の改善を認め、経過から薬剤性肺障害と診断した。セルペルカチニブの肺障害は稀であり経過を報告する。

17. 線維化を伴う間質性肺疾患についての機械学習による予後予測について：単施設後ろ向き観察研究

千葉大学医学研究院免疫発生学[1]、千葉大学医学研究院呼吸器内科学[2]、
千葉大学医学研究院人工知能医学[3]、理化学研究所情報統合本部先端データサイエンスプロジェクト[4]

○根本祐宗[1]（ねもと まさひろ）、佐々木篤志[1,2]、安部光洋[2]、川﨑　剛[2]、鈴木拓児[2]、川上英良[3,4]

線維化を伴う間質性肺疾患は、予後不良である一方で、非常に多彩な疾患挙動を示すため、その治療強度を考える上で、予後予測能を向上させることは、大きな課題である。本研究では、千葉大学医学部附属病院にて2008年から10年間の間に線維化を伴う間質性肺炎と診断された374例を対象とし、臨床データを収集し、機械学習を用いて得られる予後予測能について検証したため、結果について発表する。

第２会場

セッションⅣ　肺癌　10：00〜10：49

座長　齋藤　合（千葉大学医学部附属病院呼吸器内科/臨床研究開発推進センター）

18. オシメルチニブ奏効中に心嚢液貯留を認め、心嚢内出血と鑑別を要した心膜局所再発の一例

地方独立行政法人東京都立病院機構がん・感染症センター都立駒込病院呼吸器内科[1]、
地方独立行政法人東京都立病院機構がん・感染症センター都立駒込病院循環器内科[2]

○磯（いそ）　博和（ひろかず）[1]、四方田真紀子[1]、吉永忠嗣[1]、弥勒寺紀栄[1]、川合祥子[1]、
成田宏介[1]、北原康行[2]、細見幸生[1]

75 歳 男性、肺腺癌鎖骨上リンパ節再発に対しオシメルチニブを 11 ヶ月間投与し、部分奏功を維持していた。1 週間前より嚥下困難を訴えていた。心嚢液貯留あり、心嚢穿刺を実施し濃血性の心嚢液を 1400ml 排液した。腫瘍マーカーの上昇、他病変の増悪はなく本例は大動脈解離等の循環器疾患との鑑別を要した。心嚢液より癌細胞を検出し癌性心膜炎の診断となった。心膜のみの増悪は稀であり、文献的考察を加えて発表をする。

19. 傍腫瘍性神経症候群による右動眼神経麻痺を契機に診断された小細胞肺癌の一例

多摩総合医療センター呼吸器・腫瘍内科[1]、多摩総合医療センター眼科[2]、
多摩総合医療センター神経内科[3]

○春日憲太郎（かすがけんたろう）[1]、北園美弥子[1]、下園真人[1]、前田将臣[1]、和田忠久[1]、山本美暁[1]、
松田周一[1]、小林　健[1]、和田暁彦[1]、高森幹雄[1]、塩谷悠斗[2]、池田　桂[3]

症例は 83 歳男性。右眼瞼下垂および右眼球運動障害の片眼性動眼神経麻痺の精査中に小細胞肺癌 cT3N3M0 cStageIIIB の診断に至り、その後、傍腫瘍症候群関連抗体である抗 SOX1 抗体の陽性が判明した。化学療法が奏功し、原発巣および転移巣の著明な縮小が得られると、動眼神経麻痺の症状改善も認めた。傍腫瘍性神経症候群としての片眼性動眼神経麻痺の報告はまれであり、文献学的考察を加えて報告する。

20. ステント留置術で短期に劇的に改善した、上大静脈症候群の一例

帝京大学医学部附属溝口病院呼吸器内科[1]、帝京大学医学部附属溝口病院放射線科[2]

○吉岡（よしおか）　慧（さとし）[1]、大谷津翔[1]、加藤美奈[1]、山本光洋[1]、石塚眞菜[1]、藤岡ひかり[1]、
山下博司[2]、東田智彦[2]、林　高樹[2]、幸山　正[1]

【症例】76 歳、男性【経過】右優位の両上肢の浮腫と顔面浮腫、労作時息切れを主訴に外来受診。胸部 CT で上大静脈症候群の診断で入院となった。胸腔穿刺で小細胞肺癌と診断。上大静脈に二個のステントを留置し、十分な拡張を得た。翌日には両上肢と顔面の浮腫は著明に改善した。その後、化学療法（CBDCA＋ETP＋Durvalimab）を開始し腫瘍縮小を認めた。上大静脈症候群に対するステント留置術について、文献的考察を含めて報告する。

21. 肺扁平上皮癌に対するシスプラチンの投与後にSIADHを発症し、カルボプラチンへの変更にて対応した1例

帝京大学附属溝口病院

○山本光洋（やまもとみつひろ）、吉岡　慧、加藤美奈、石塚眞菜、大谷津翔、藤岡ひかり、
幸山　正

【症例】73歳、女性【経過】肺扁平上皮癌に対する化学放射線療法（CDDP+TS-1+RT）を開始後、day5よりNa 124mEq/Lに低下し3%食塩水および飲水制限にて対応した。AVPが測定感度以上でありSIADHと診断した。2コース目ではCDDPをCBDCAに変更し、SIADHの再発なく経過した。化学療法中の低Na血症の鑑別等について、文献的考察を含めて報告する。

22. 免疫チェックポイント阻害薬併用化学療法でpseudoprogressionを来した非小細胞肺癌の2例

山梨大学医学部呼吸器内科

○大森千咲（おおもり　ちさ）、篠原　健、森川穂奈美、島村　壮、大越広貴、内田賢典、
齊木雅史、池村辰之介、副島研造

免疫チェックポイント阻害薬（ICI）単剤療法は5%程度でpseudoprogressionを来すといわれているが、ICI併用化学療法では少数の症例報告のみである。ICI併用化学療法でpseudoprogressionを来し、その後良好な治療効果が得られた非小細胞肺癌の2症例を経験した。治療レジメンはそれぞれCBDCA+PEM+Pembro、CBDCA+nabPTX+Atezoであった。ICI使用時には、化学療法と併用でもpseudoprogressionと真の病勢進行の鑑別が重要である。

23. 肺癌治療中に繰り返す免疫介在性肝機能障害（IMH）にミコフェノール酸モフェチル（MMF）併用治療が奏功した1例

東京医科歯科大学病院呼吸器内科[1]、東京医科歯科大学病院消化器内科[2]、
東京医科歯科大学病院病理部[3]

○春原（すのはら）　涼（りょう）[1]、島田　翔[1]、佐藤万瑛[1]、村川美也子[2]、山本浩平[3]、園田史朗[1]、
青木　光[1]、榊原里江[1]、柴田　翔[1]、本多隆行[1]、白井　剛[1]、古澤春彦[1]、
立石知也[1]、岡本　師[1]、宮崎泰成[1]

右下葉肺扁平上皮癌PD-L1 TPS＜1%に対しCBDCA、PTX、Ipilimumab、Nivolumabで治療開始した68歳女性。1コース投与後にGrade 3肝障害を認めICIは中止。肝障害は改善しCBDCA、PTXのみ継続したが5コース終了後にGrade4肝障害で入院。ステロイド抵抗性でMMFを併用し、緩徐漸減で改善した。肝生検所見はIMHとして矛盾なく、遅延性に再燃する稀なIMHの経過を辿りMMFを含む治療が奏功した1例について文献的考察を交えて報告する。

24. irAE 腸炎再燃との鑑別を要した PPI 誘発性 collagenous colitis の一例

日本医科大学多摩永山病院呼吸器内科[1]、日本医科大学多摩永山病院消化器内科[2]、
日本医科大学多摩永山病院病理診断科[3]、日本医科大学大学院医学研究科呼吸器内科学分野[4]

○白倉ゆかり[1]（しらくら　ゆかり）、久金　翔[1]、鄒　奮飛[1]、門間直大[1]、二島駿一[1]、渥美健一郎[1]、
土生亜美[2]、田中　周[2]、永田耕治[3]、清家正博[4]、廣瀬　敬[1]

71 歳女性、進行肺腺癌に対し X 年 1 月より CBDCA+PEM+Nivo+Ipi で加療開始した。X 年 3 月 17 日に下痢 Grade 3 を認め大腸内視鏡検査（CF）にて irAE 腸炎と診断された。ステロイドを導入し症状は改善していたが、4 月 18 日に下痢を再発したため irAE 腸炎再発を疑い再度 CF を施行したところ collagenousis colitis（CC）の病理所見を認めた。内服していた PPI を中止し症状の改善が得られた。ICI 治療中の難治性下痢症の鑑別として CC を考える必要がある。

セッションⅤ　まれな腫瘍　10：54〜11：29

座長　中原善朗（北里大学病院呼吸器内科）

25. 胸膜原発類上皮血管内皮腫の一例

東京慈恵会医科大学葛飾医療センター呼吸器内科[1]、
東京慈恵会医科大学葛飾医療センター病院病理部[2]、東京慈恵会医科大学附属病院呼吸器内科[3]

○峯川耕平[1]（みねかわこうへい）、吉田和史[1]、関　好孝[1]、内山翔太[1]、松井勇磨[1]、馬場優里[1]、
上井康寛[1]、篠原和歌子[1]、市川晶博[1]、池上雅博[2]、荒屋　潤[3]

76 歳男性、胸背部痛を主訴に当院を受診した。胸部単純 CT で右胸膜肥厚と胸水貯留を認めた。胸腔鏡下胸膜生検を施行し、当初肉腫型悪性胸膜中皮腫が疑われたが、免疫組織学的検討から胸膜原発類上皮血管内皮腫の確定診断に至った。全身状態不良のため化学療法の適応なく、約 2 ヶ月後に死亡した。胸膜原発の類上皮血管内皮腫は稀少な疾患であり、標準治療も確立されていないため、文献的考察を加えて報告する。

26. 胸腺 atypical carcinoid tumors with elevated mitotic counts を合併した多発内分泌腫瘍症 1 型の一例

横浜市立大学附属市民総合医療センター呼吸器病センター内科[1]、関東労災病院呼吸器内科[2]、
横浜市立大学大学院医学系研究科呼吸器病学[3]

○鈴川祐一郎[1]（すずかわゆういちろう）、寺西周平[1]、廣俊太郎[2]、関　健一[1]、田中杏奈[1]、長岡悟史[1]、
本林優人[1]、渡邊　悠[1]、梶田至仁[1]、廣瀬知文[1]、田代　研[1]、山本昌樹[1]、
工藤　誠[1]、金子　猛[3]

42 歳男性。X-15 年前縦隔腫瘤に対し手術、胸腺大細胞神経内分泌癌（LCNEC）と診断。X 年同部位に腫瘤が出現、針生検で胸腺異型カルチノイドの所見。FoundationOne CDx assay で MEN1 遺伝子変異を認め、精査の結果多発内分泌腫瘍症 1 型（MEN1）と診断。手術検体の再検討で胸腺 atypical carcinoid tumors with elevated mitotic counts（AC-h）。WHO 分類で胸腺 AC-h は胸腺 LCNEC に分類されるが、この様な症例では MEN1 の合併を検索する必要がある。

27. 気管支鏡検査にて診断した気管脂肪腫の一例

聖マリアンナ医科大学呼吸器内科[1]、聖マリアンナ医科大学病理診断科[2]

○森内麻美[1]（もりうち あさみ）、鶴岡　一[1]、西　由紘[1]、森川　慶[1]、半田　寛[1]、大池信之[2]、峯下昌道[1]

症例は 76 歳男性。X 年 1 月に近医で上部内視鏡検査を施行した際、偶発的に気管内隆起性病変を認めたため、X 年 2 月に当院呼吸器内科を紹介となった。気管支鏡所見では気管上部に黄色腫瘍性病変を生検し、油滴に富んだ滲出液を確認した。組織診断は脂肪腫であった。気管内の脂肪腫は比較的稀であり、手術やインターベンション時に診断されることが多い。気管支鏡検査にて診断した気管脂肪腫の一例を経験したため報告する。

28. 空洞形成を伴った肺原発髄膜種の一例

博慈会記念総合病院呼吸器内科

○岡田浩平（おかだ こうへい）、三澤一仁、榊原桂太郎、竹中　圭

症例は 62 歳男性。X-7 年尿管結石で当院救急外来受診時、腹部 CT で左肺下葉に径 45mm の腫瘤影を指摘され、当科受診を指示されたが受診せず。X-3 年他院胸部 CT で再度腫瘤影を指摘され当科を受診した。腫瘤影は僅かに増大していたが、辺縁明瞭で均一な内部陰影の腫瘤影であった。生検は希望されず、その後通院も自己中断した。X 年咳嗽、左背部痛、発熱が出現、腫瘤影増大し内部に空洞が出現した。手術の結果、肺髄膜腫と診断された。

29. TBLC にて診断した肺 MALT リンパ腫の 1 例

獨協医科大学埼玉医療センター呼吸器・アレルギー内科

○草間春菜（くさま　はるな）、佐藤英幸、多田和弘、吾妻早瀬、伊藤祐香理、高橋智美、色川正洋、北島　亮、廣川尚慶、見代健太、尾崎敦孝、佐藤淳哉、長谷川智貴、小林貴行、杉立　渓、有福　一、渡邉浩祥、高山賢哉、平田博国、福島康次

57 歳、男性。2009 年両側肺野の多発結節性陰影を指摘され、これまで当院および他施設にて 2 回気管支内視鏡検査が施行されたが組織学的確定診断に至れなかった。外科的肺生検を勧められたが本人の希望もあり施行出来ていない。2022 年他施設より当科へ紹介され、2023 年経気管支肺凍結生検（transbronchial lung cryobiopsy：TBLC）を施行し、肺 MALT リンパ腫と診断された症例を報告する。

ランチョンセミナーⅡ　11：40～12：30

座長　解良恭一（埼玉医科大学国際医療センター呼吸器内科）

「肺がん診療におけるがんゲノム医療」

演者：三ツ村隆弘（虎の門病院呼吸器センター内科）

非小細胞肺がんの治療薬は分子標的薬や免疫チェックポイント阻害薬、細胞障害性抗がん剤など多岐にわたり、適切な治療薬を選ぶ上でコンパニオン診断が非常に重要である。一方、本邦において2019年にゲノムプロファイル（CGP）検査として2種類のがん遺伝子パネル検査「OncoGuide™ NCCオンコパネルシステム」、「FoundationOne® CDxがんゲノムプロファイル」が承認され、肺がんにおいても標準治療終了（見込み）時に複数の遺伝子の複数の領域を一度に解析できるようになった。CGP検査は結果について解釈が求められ、がんゲノム医療中核拠点病院・拠点病院・連携病院において実施される。検査費用が高額であることや、遺伝子パネル検査後の薬剤到達割合は10-20％前後と現状では高くないなど課題も多い。また、「FoundationOne® Liquid CDxがんゲノムプロファイル」「Guardant360® CDxがん遺伝子パネル」が承認され、少ない侵襲で採取できる血液検体を用いたCGP検査も行えるようになった。血液検体と組織のCGPとの一致率をみると、現状では組織によるCGP検査を優先すべきである。課題は多い一方、CGP検査の特性を理解し実施することにより患者の利益につながることも期待され、肺がんの実地診療におけるCGP検査の使い方や課題について解説する。

共催：中外製薬株式会社

医学生・初期研修医セッションⅢ　肺癌・その他腫瘍　12：35～13：17

座長　四方田真紀子（東京都立駒込病院呼吸器内科）

研13.　喀痰細胞診陽性を契機に診断された肺癌肉腫の一切除例

横浜市立市民病院

○新原美樹（しんばら　みき）、三角祐生、伊藤幸太、柴　　綾、東　由子、阿河昌治、
濱川侑介、宮﨑和人、谷口友理、上見葉子、中村有希子、下川恒生、
林　宏行、岡本浩明

症例は75歳男性。X年Y月に健診の胸部異常陰影で当科紹介となり、肺線維症と診断された。その5ヶ月後に石綿労災認定用の喀痰細胞診で悪性細胞陽性であった。PET-CTにてY月には指摘困難な左下葉腫瘤がありFDGの強い集積を認め、気管支鏡検査にて肺腺癌の診断となった。根治術を行った結果、癌肉腫の病理診断であった。喀痰細胞診が契機で診断された癌肉腫は稀であり、文献的考察を交え報告する。

研14.　唾液腺導管癌術後、5年を経て癌性胸膜炎により再発した症例

東京医科大学八王子医療センター

○山崎天恵（やまざき　めぐみ）、河越淳一郎、塩入菜緒、岩田裕子、宇留間友宣、清水谷尚宏、
阿部信二、岡田拓朗

84歳男性左顎下腺の唾液腺導管癌に対して外科的切除術および術後放射線治療を施行した患者。術後5年が経過していたが左胸水が出現。当初は肺炎随伴性胸水を疑い抗菌薬加療を行うも改善なく、胸水は増加傾向。精査目的に胸水の病理細胞診を行ったところ、唾液腺導管癌による癌性胸膜炎の診断となった。唾液腺導管癌は頭頸部腫瘍でも希少かつ予後も不良であり、さらに癌性胸膜炎による再発報告例はなく、ここに報告する。

研 15. アレクチニブが奏功した ALK 陽性肺腺癌、脈絡膜転移の一例～脈絡膜転移を考察する～

筑波大学附属病院呼吸器内科[1]、筑波大学附属病院眼科[2]、筑波大学附属病院腫瘍内科[3]

きのしたゆうすけ
○木下侑亮[1]、阿部　優[1]、増子裕典[1]、上田航大[1]、吉田和史[1]、北澤晴奈[1]、
谷田貝洋平[1]、松山政史[1]、塩澤利博[1]、中澤健介[1]、小川良子[1]、際本拓未[1]、
村上智哉[2]、會田有香[3]、森島祐子[1]、大鹿哲郎[2]、関根郁夫[3]、檜澤伸之[1]

原発性肺癌において脈絡膜転移は稀であり、その患者背景や特徴は明らかではない。今回、我々は ALK 融合遺伝子陽性肺腺癌、多発肺内転移、脈絡膜転移の症例に対し、アレクチニブ内服と脈絡膜に対する緩和照射にて良好な治療効果が得られた症例を経験した。過去に当院で経験した肺癌の転移性脈絡膜腫瘍 6 例について振り返り文献学的考察を加え報告する。

研 16. 非小細胞肺癌の EGFR 遺伝子変異検出における Oncomine DxTT と Cobas EGFR v2.0 の比較

横浜市立大学医学部医学科

ひがしの ゆうき
○東野裕生、染川弘平、小林信明、村岡　傑、井澤亜美、大津佑希子、
金子彩美、田中克志、松本大海、長澤　遼、久保創介、室橋光太、
藤井裕明、渡邉恵介、堀田信之、原　　悠、金子　猛

当科で Oncomine DxTT（ODx）または Cobas EGFR v2.0（Cobas）にて遺伝子スクリーニングを行われた症例について、EGFR 遺伝子変異と関連する患者背景を調整し後方視的に検討した。変異陽性は、ODx 22/74 例（29.2％）、Cobas23/55 例（41.8％）であった。内訳は Ex19del/L858R/others について、ODx：6（8％）/14（18.9％）/2（2.7％）、Cobas：8（14％）/12（21.8％）/3（5.4％）であった。ODx は Cobas に比して特に Ex19del の検出率が低い可能性がある。

研 17. 晩期 Pseudo-progression を繰り返しながらニボルマブ継続で 7.5 年間担癌長期生存している肺腺癌の 1 例

聖マリアンナ医科大学臨床研修センター[1]、聖マリアンナ医科大学呼吸器内科[2]

えびすだ　りかこ
○胡田理佳子[1]、古屋直樹[2]、松島　彩[2]、西田　真[2]、金子省太朗[2]、沼田　雄[2]、
西　由紘[2]、西山和宏[2]、篠崎勇輔[2]、田中智士[2]、鶴岡　一[2]、松澤　慎[2]、
石田敦子[2]、森川　慶[2]、木田博隆[2]、半田　寛[2]、西根広樹[2]、峯下昌道[2]

56 歳男性、Driver 陰性、PD-L1＜1％の IVB 期肺腺癌。本邦でニボルマブ承認直後から 3rd line でニボルマブを開始。1 ヶ月で PR の効果を得たが、約 1 年で縦隔リンパ節が増大し CEA も上昇、EBUS-TBNA で腺癌が同定され PD 判定。PS0 でありニボルマブを継続したところ、CEA は自然低下し増大した縦隔リンパ節も消失した。その後もニボルマブを継続しているが、リンパ節の増大/縮小と CEA の上昇/低下を繰り返しつつ PS0 で担癌長期生存を達成している。

研 18. 維持透析中の LCNEC の患者に対しアテゾリズマブが奏功した一例

聖路加国際病院呼吸器センター呼吸器内科

○櫻井円香（さくらい まどか）、今井亮介、中村友昭、徐クララ、岡藤浩平、北村淳史、
冨島　裕、仁多寅彦、西村直樹

症例は 70 代男性。DM 腎症にて維持透析施行。労作時の息切れを自覚し、CT にて左肺門部に腫瘤をみとめ、LCNEC、cT2bN2M0、stageIIIA、PD-L1、1％未満との診断に。当初化学放射線療法逐次照射として、CBDCA +ETP4 コース後 RT60Gy/30Fr 実施。CR を得るも、8 か月後に再発、AMR 投与するも PD であり、CBDCA +ETP+ アテゾリズマフ投与。有害事象により 2 コース目からはアテゾリズマフのみ継続し PR を維持している。文献的考察を加え報告する。

医学生・初期研修医セッションⅣ　感染症　13：22〜14：11

座長　田中良明（結核予防会複十字病院呼吸器センター内科）

研 19. 開胸術後の創部に生じた Mycobacterium abscessus による皮膚軟部組織感染症の一例

千葉大学医学部附属病院感染制御部・感染症内科[1]、千葉大学医学部附属病院心臓血管外科[2]

○佐野宙輝（さの　ひろき）[1]、山岸一貴[1]、戸来依子[1]、乾　友彦[2]、松宮護郎[2]、横田　翔[1]、
吉川　寛[1]、矢幅美鈴[1]、谷口俊文[1]、猪狩英俊[1]

症例は 74 歳男性、冠動脈バイパス術後 3 か月目に創部が離開した。保存的加療を行ったが改善せず、術後 4 か月目に創部培養から *Mycobacterium abscessus* が検出された。開胸術後の胸骨骨髄炎は 0.5-5.9％で発生するとされ、そのうち抗酸菌が起炎菌になる頻度は低い。まれな症例であり治療経過を含めてご報告する。

研 20. *F.necrophorum* による膿胸及び敗血症を呈し Lemierre 症候群が疑われた若年男性の一例

日本医科大学武蔵小杉病院呼吸器内科[1]、日本医科大学大学院医学研究科呼吸器内科学分野[2]

○前川　良（まえかわ　りょう）[1]、谷内七三子[1]、齊藤　翔[1]、青山純一[1]、山口　玲[1]、佐藤純平[1]、
西島伸彦[1]、清家正博[2]、齋藤好信[1]

26 歳男性。41℃の発熱、咽頭痛にて発症、2 日後に呼吸困難と多発性膿疱が出現。白苔を伴う扁桃腫大、CT にて両側肺に多発する浸潤影、左大量胸水を認め入院。血液及び胸水培養より *F.necrophorum* が検出され Lemierre 症候群を疑った。連日の胸腔洗浄＋抗菌薬治療を行い、第 14 病日に解熱、以降徐々に改善を認めた。本症は稀な疾患であるが診断の遅れは致死的となる。文献的考察を加え報告する。

研 21. 基礎疾患のない若年女性に発症したサイトメガロウイルス肺炎の一例

小田原市立病院初期臨床研修医[1]、小田原市立病院呼吸器内科[2]

○猪村亘平（いのむらこうへい）[1]、小野崎翔太[2]、白取　陽[2]、張　秀一[2]、日谷明裕[2]

20 歳女性、頭痛・発熱・咳嗽を主訴に近医を受診、両側肺炎像・胸水貯留・呼吸不全を認めたため当院へ紹介となった。肝機能異常・異型リンパ球・脾腫を認め伝染性単核球症が疑われ、経過観察入院とした。サイトメガロウイルス（CMV）IgM・IgG 抗体が上昇、気管支肺胞洗浄液より CMV-PCR 陽性であり CMV 肺炎と診断した。基礎疾患のない若年女性において呼吸不全をきたす CMV 感染症は稀であり、文献的考察を踏まえ報告する。

研 22. 悪性リンパ腫が疑われ、リンパ節生検でCastleman病様の所見を認めHIV感染症の診断に至った1例

日本赤十字社長野赤十字病院呼吸器内科[1]、日本赤十字社長野赤十字病院血液内科[2]

○中村伊吹[1]、増渕　雄[1]、轟　有希[1]、神津侑希[1]、近藤大地[1]、廣田周子[1]、
山本　学[1]、倉石　博[1]、小山　茂[1]、數本弘子[2]

症例は40代男性。糖尿病、慢性腎不全、高血圧等で通院加療中。全身倦怠感、食思不振を主訴に近医を受診し、検査で腎不全増悪と全身性のリンパ節腫脹を認められたため、悪性リンパ腫を疑われ当院血液内科に紹介された。診断目的に右鼠径部リンパ節生検を施行し、Castleman病様の組織所見を認めたため、HIVの関与も疑い検査を行ったところHIV感染症の診断に至った。非典型的な所見から診断に至ったため、文献的考察を加え報告する。

研 23. 悪性腫瘍と鑑別を要した脳結核腫の1例

日本医科大学千葉北総病院呼吸器内科[1]、日本医科大学千葉北総病院病理診断科[2]、
日本医科大学千葉北総病院脳神経外科[3]、日本医科大学付属病院呼吸器内科[4]

○小澤　頌[1]、寺師直樹[1]、菅原崇広[1]、宮下稜太[1]、三上恵莉花[1]、清水理光[1]、
羽鳥　努[2]、尾関友博[3]、清家正博[4]、岡野哲也[1]

症例は83歳男性。左半身麻痺精査のため行った頭部MRIにて多発する腫瘤性病変を認め、外科的生検を行ったところ、結核を疑う所見を認めた。脳結核腫と臨床診断し、抗菌薬治療を行ったところ、脳腫瘤影の縮小と麻痺症状の改善が得られた。頭部MRIでRing enhancementを示す頭蓋内結節影を見つけた場合には、頻度は少ないが本疾患も鑑別に挙げる必要がある。文献的考察も含めて報告する。

研 24. インターフェロンγ遊離試験（IGRA）陰性が鑑別を困難にした結核性胸膜炎の一例

亀田総合病院呼吸器内科

○竹田早希、伊藤博之、河合太樹、川上博紀、佐藤勇気、山路創一郎、
出光玲菜、猪島直樹、藤岡遥香、林　　潤、本間雄也、栃木健太朗、
窪田紀彦、森本康弘、永井達也、大槻　歩、金子教宏、中島　啓

特記すべき既往のない介護職の54歳男性。発熱と右胸痛を主訴に受診し、リンパ球優位、ADA高値の滲出性胸水を認めた。胸水の抗酸菌塗沫検査、3回連続喀痰抗酸菌検査、IGRAは全て陰性であったが、経過中に胸水抗酸菌培養検査で*M. tuberculosis*が検出され、一次性結核性胸膜炎と診断した。結核性胸膜炎は胸水の塗沫検査や培養検査の感度が低く診断に難渋しやすい。文献的考察とともに報告する。

研 25. 水頭症に対してシャントの抜去、再挿入を繰り返し、M. fortuitum の播種性非結核性抗酸菌症を発症した 1 例

医療法人社団緑野会東京品川病院

ふじさき　まりの
○藤崎まりの、高坂美央、吉田卓史、永松寛基、山田有佳、高橋秀徳、
太田真一郎、森川美羽、篠田雅宏、新海正晴

64 歳女性。水頭症のシャント機能不全を来してシャントの抜去、再挿入を繰り返していた。入院の半年以上前から微熱が継続していたが原因を特定できなかった。入院後、血液培養、髄液培養から M. fortuitum が検出され、胸部 CT で両肺に多発小結節影を認め、播種性非結核性抗酸菌症（NTM）と診断した。明らかな免疫不全はなかった。シャントの除去と抗菌化療で改善した。M. fortuitum の播種性 NTM 症は稀であり、文献的考察を加え報告する。

教育セミナーⅡ　14：15〜15：15

「進行非小細胞肺癌における ICI 治療の変遷〜POSEIDON レジメンの位置づけ〜」

座長　岡野哲也（日本医科大学千葉北総病院呼吸器内科）

演者：塩澤利博（筑波大学医学医療系呼吸器内科）

再発・進行期の非小細胞肺癌治療において、日本国内に免疫チェックポイント阻害（ICI）が導入されたのは 2015 年に遡る。そこから現在までの間に適応が二次治療から一次治療へと拡大していったと共に、当初は ICI 単剤での治療であったが、細胞傷害性抗癌剤や血管新生阻害剤との併用療法、さらには ICI 同士の併用療法などが相次いで承認されていった。さらに、今年になって POSEIDON 試験の結果に基づいた抗 CTLA-4 抗体トレメリムマブと抗 PD-L1 抗体デュルバルマブに細胞傷害性抗癌剤を併用する治療法が承認され、再発・進行非小細胞肺癌の治療選択肢は非常に多彩になっている。

本講演では前半で ICI 登場から現在までの治療の変遷を振り返り、ICI 治療の利点と欠点を抽出していく。続く後半では POSEIDON 試験についてアップデートデータも含めて紹介していくと共に、前半の内容を踏まえて、多彩な治療選択肢の中で POSEIDON 試験のレジメンがどのように位置づけられていくのかを考察していく。

共催：アストラゼネカ株式会社

セッションⅥ　まれな肺疾患・その他　15：20〜15：55

座長　古屋直樹（聖マリアンナ医科大学呼吸器内科）

30. 重症肺炎で発症し治療後に診断した肺サルコイドーシスの一例

地方独立行政法人東京都立病院機構東京都立多摩総合医療センター

しもぞの　まさと
○下園真人、松田周一、春日憲太郎、前田将臣、和田忠久、山本美暁、
小林　健、北園美弥子、和田暁彦、高森幹雄

57 歳男性。発熱で前医受診し、右肺の広汎な浸潤影があり抗菌薬治療を受けたが改善せず、低酸素血症が進行し人工呼吸器装着。当院転院し体外式膜型人工肺（ECMO）を装着。ステロイド治療で軽快後に退院。ステロイド投与終了 4 か月後に労作時呼吸困難を自覚し、CT でびまん性粒状影があり、気管支鏡検査でサルコイドーシスと診断した。ECMO を要した重症肺炎治療後に診断したサルコイドーシスを経験したので報告する。

31. 軽度の嚢胞性肺病変からクライオ生検で診断し得たリンパ脈管筋腫症（LAM）の1例

獨協医科大学呼吸器・アレルギー内科[1]、同呼吸器内視鏡センター[2]、同病理診断学[3]、同放射線医学講座[4]

○吉田亘輝[1]、中村祐介[1]、塚田伸彦[1]、塚田　梓[1]、内田信彦[1]、九嶋祥友[1]、
奥冨泰明[1]、曽田紗世[1]、池田直哉[1,2]、新井　良[1]、武政聡浩[1,2]、野田修平[3]、
鈴木淳志[4]、石田和之[3]、清水泰生[1,2]、仁保誠治[1]

34歳女性。結節性硬化症に対して通院中。背部痛に対して実施したCTで偶発的に約5mmの嚢胞性病変と小結節影を散在性に認めた。呼吸機能や6分間歩行検査では異常を認めなかった。気管支鏡下クライオ生検の病理診断は、HMB45（+）の紡錘形細胞が増殖するリンパ脈管筋腫症（LAM）であった。同時に実施した鉗子生検では病変を認めなかった。肺病変が軽度のLAMの場合、クライオ生検は有用な診断方法と考える。文献的考察を含めて報告する。

32. クライオプローブを用い、肉芽で埋没した区域気管支内異物を除去し得た1例

聖マリアンナ医科大学病院

○大中真之介、森川　慶、木田博隆、峯下昌道

症例は61歳女性。咳嗽を主訴に前医で気管支鏡検査が実施され、細胞診で悪性が否定できず当科紹介となった。CTでは右底幹に石灰化を伴う低吸収域を認めた。気管支鏡検査を再検し、右底幹に一部肉芽に覆われた黄色調の占拠性病変があり、クライオプローブを用いて肉芽除去および異物の摘出に成功した。病理で異物は植物成分と推定された。クライオプローブは異物除去の適応があるが、報告は少なく、文献的考察を交えて報告する。

33. 12年間の画像経過が追跡できたCalcifying fibrous tumor（CFT）of pleuraの1例

横浜南共済病院呼吸器内科[1]、横浜南共済病院呼吸器外科[2]、横浜市立大学附属病院呼吸器外科[3]、
横浜南共済病院病理診断科[4]

○土屋七海[1]、加志崎史大[1]、岡崎俊祐[1]、山田千尋[1]、宮坂篤史[1]、金子　舞[1]、
加濃大貴[1]、湯本健太郎[1]、小泉晴美[1]、高橋健一[1]、亀田洋平[3]、菊池章友[2]、
大沢宏至[2]、河野尚美[4]

68歳男性。X-2年喀血を主訴に当科紹介されるが診断に至らなかった。10年の経過で右肋骨隆起性腫瘤影が軽度増大しており経過観察を行った。X年、更なる腫瘤影の増大に伴い、呼吸器外科で胸腔鏡下胸膜生検を行った。胸腔鏡では、右肋骨に沿う白色珊瑚状の隆起性病変を複数認め、病理で石灰化、慢性炎症性変化を伴った同心円状の硝子化結合織を確認しCFTの診断に至った。稀少疾患であるCFTを経験した為、文献的考察を踏まえ報告する。

34. 反復する緑膿菌性肺炎に対する低用量トブラマイシン吸入療法の在宅での実施経験

ソフィアメディ訪問看護ステーション小山[1]、目黒ケイホームクリニック[2]、
メディプレイス365訪問薬局[3]

○松本　力[1]、安藤克利[2]、鈴木　歩[2]、佐々木健[3]

82歳女性。慢性気管支炎を背景に緑膿菌性肺炎を繰り返し、入退院を約4回/年繰り返していた。在宅医療が導入になった後も、抗菌薬中止と共に肺炎が再燃するため、LVFX内服を繰り返していた。耐性化を懸念し、文献を参考にトブラマイシンの吸入を試みたところ、所見は改善。内服や入院の回避が可能となった。在宅で保存するため、薬剤は空の点眼容器に分注した。在宅での投与は報告がなく、文献的考察をふまえて報告する。

コーヒーブレイクセミナーⅡ　16：10〜16：45

座長　平野　聡（船橋市立医療センター腫瘍内科）

「EGFR 遺伝子変異陽性肺癌の最適な個別化治療」

演者：泉　大樹（国立がん研究センター東病院呼吸器内科）

2004 年に EGFR 遺伝子変異が EGFR チロシンキナーゼ阻害薬（EGFR-TKI）の効果予測バイオマーカーであることが明らかとなり、様々な EGFR-TKI の治療開発が盛んに行われた。プラチナ製剤併用化学療法との比較試験においては、後治療での EGFR-TKI へのクロスオーバーにより OS の延長は示されなかったものの PFS の有意な延長および毒性の観点から初回治療としての EGFR-TKI の位置づけが確立した。その後、第 2-3 世代の EGFR-TKI や、EGFR-TKI と化学療法や血管新生阻害剤の併用療法が登場し、第 1 世代 EGFR-TKI との比較試験において、PFS の延長を示し、いずれも標準治療の一つとなった。

EGFR-TKI の効果に EGFR 変異サブタイプや共起変異など様々因子が関わることが示されている。また、EGFR-TKI は優れた抗腫瘍効果を示すものの、いずれは耐性化を来し、第 1-2 世代 EGFR-TKI 耐性の約半数は EGFR T790M 変異が関与し、これに対しては第 3 世代 EGFR-TKI が有効である。これらのことから、EGFR 遺伝子変異陽性肺癌の治療には、初回のみならず変異サブタイプおよびその後の治療耐性メカニズムも考慮し、シークエンスとしての治療戦略が必要となる。本セッションではこれまでのエビデンス及び最新の臨床試験を踏まえて EGFR 遺伝子変異陽性肺癌の最適な個別化治療について議論する。

共催：日本イーライリリー株式会社

セッションⅦ　びまん性肺疾患 2　16：50〜17：32

座長　田中　徹（日本医科大学大学院医学研究科呼吸器内科学分野）

35. オスラー病（遺伝性出血性末梢血管拡張症）合併肺高血圧症の一例

千葉大学医学部呼吸器内科

○齊木彩絵（さいき　あやえ）、杉浦寿彦、荒野貴大、小川秀己、村井優志、竹田健一郎、
今井　俊、安部光洋、内藤　亮、関根亜由美、重田文子、鈴木拓児

症例は 42 歳の男性。労作時呼吸困難を主訴に紹介。20 歳頃に肺動静脈瘻の手術歴がある。さらに重度鼻出血、口腔内血管腫、家族歴がありオスラー病と診断した。呼吸困難の原因として肺動静脈瘻の再発を疑ったが否定された。右心カテーテル検査にて平均肺動脈圧 48mmHg と上昇がありオスラー病に伴う肺動脈性肺高血圧症と診断した。オスラー病に肺高血圧症を合併しうることはあまり知られておらず文献学的考察を加えて報告する。

36. 間質性肺炎に対し脳死肺移植後、原因不明の肝硬変に対し生体肝移植を行った一例

東京大学医学部附属病院呼吸器外科

○此枝千尋（このえだ　ちひろ）、大坪巧育、油原信二、山口美保、山谷昂史、酒寄雅史、
叢　　岳、中尾啓太、長野匡晃、川島光明、嶋田善久、佐藤雅昭

34 歳時に間質性肺炎と診断され、39 歳時に脳死両肺移植を受けた男性。初診時より血小板数低めで Hermansky-Pudlak 症候群等につき精査されたが診断に至らず特発性間質性肺炎として加療された。肺移植後は血小板輸血を頻回に要したが約 1 年半自宅生活可能であった。肺移植 2 年後に非代償性肝硬変となり生体肝移植を施行した。テロメア関連疾患を疑いテロメア長を測定するも短縮認めず、呼吸不全・肝不全の背景にある病態は不明である。

37. 気管支喘息における難治性咳嗽にテゼペルマブが有効であった一例

群馬大学医学部附属病院呼吸器・アレルギー内科[1]、群馬大学大学院保健学研究科[2]

こばやし　なお
○小林夏緒[1]、鶴巻寛朗[1]、武藤壮平[1]、三浦陽介[1]、矢富正清[1]、古賀康彦[1]、
砂長則明[1]、前野敏孝[1]、久田剛志[2]

60 代女性。X－10 年に気管支喘息と診断された。X－5 年に気管支熱形成術を施行し、X－3 年よりデュピルマブ、ゲーファピキサントを使用したが、全身ステロイドを要する咳嗽発作を繰り返した。X 年 2 月よりテゼペルマブを開始したところ咳嗽は改善し、全身ステロイドを要する発作回数は減少した。テゼペルマブは気管支喘息における難治性咳嗽に効果が期待できる。

38. びまん性肺胞出血をきたした好酸球性多発血管炎性肉芽腫症の 1 例

さいたま赤十字病院呼吸器内科

なかたにだいすけ
○中谷大輔、町田蓉子、山田尭徳、村上若香奈、丹生谷究二郎、田原浩樹、
宇塚千紗、太田啓貴、草野賢次、川辺梨恵、大場智広、山川英晃、
佐藤新太郎、赤坂圭一、天野雅子、松島秀和

73 歳女性。2 週間以上持続する発熱、呼吸困難、血痰を主訴に受診。血液検査で好酸球数の上昇と MPO-ANCA 陽性を認めた。胸部 CT で非区域性の浸潤影と小葉中心性の粒状影を認めた。気管支鏡検査を施行し BALF は肺胞出血の所見だった。臨床経過から肺胞出血を合併した好酸球性多発血管炎性肉芽腫症（EGPA）の診断となった。EGPA で肺胞出血を合併する例は稀であり文献的考察を含めて報告する。

39. 両肺多発結節影を呈した MPO-ANCA 陽性の無症状多発血管炎性肉芽腫症（GPA）の 1 例

公立昭和病院呼吸器内科[1]、杏林大学医学部附属病院呼吸器内科[2]、公立昭和病院病理診断科[3]

たかはし　たつや
○高橋達也[1]、土井和之[1,2]、長谷見次郎[1]、吉田悠貴[1]、佐久間翔[1]、吉本多一郎[3]、
岩崎吉伸[1]

84 歳女性。前医の胸部 X 線で偶発的に両肺多発結節影を指摘され紹介された。初診時の血清 MPO-ANCA は陽性であった。声門狭窄のため気管支鏡検査が困難であり、左下葉の結節に対し、CT ガイド下針生検を行い GPA と診断した。プレドニゾロンおよびシクロフォスファミドで寛解導入療法を行い、結節影は縮小した。無症状の MPO-ANCA 陽性 GPA は報告が少なく、文献的考察を交え報告する。

40. 慢性好酸球性肺炎に対する経口ステロイド薬の維持療法中に EGPA の診断に至った一例

慶應義塾大学医学部呼吸器内科[1]、慶應義塾大学医学部リウマチ・膠原病内科[2]

ふくなが　なおき
○福永直輝[1]、小野里隆太[1]、冨保紗希[1]、扇野圭子[1]、宮田　純[1]、柴原明里[2]、
秋山光浩[2]、福永興壱[1]

75 歳女性。喘息の治療経過中に胸部異常陰影を契機に慢性好酸球性肺炎と診断された。経口ステロイド薬にて治療を開始し、陰影は改善した。1.5mg/日への漸減後に 53508/mL に至る血中好酸球数の増加を認め、四肢末梢の痺れを伴っていた。神経伝導速度検査で多発単神経炎を認め、EGPA と診断した。ステロイド薬と免疫抑制薬の併用療法を施行した。慢性好酸球性肺炎が EGPA に先行した稀な一例であり報告する。

今後のご案内

❑第 257 回日本呼吸器学会関東地方会

会　　期：2023 年 11 月 11 日（土）
会　　場：秋葉原コンベンションホール
会　　長：相良　博典（昭和大学医学部内科学講座呼吸器・アレルギー内科学部門）

❑第 258 回日本呼吸器学会関東地方会
（合同開催：第 185 回日本結核・非結核性抗酸菌症学会関東支部学会）

会　　期：2024 年 2 月 17 日（土）
会　　場：秋葉原コンベンションホール
会　　長：髙橋　典明（板橋区医師会病院/日本大学医学部内科学系呼吸器内科学分野）

❑第 259 回日本呼吸器学会関東地方会

会　　期：2024 年 5 月 11 日（土）
会　　場：秋葉原コンベンションホール
会　　長：福島　康次（獨協医科大学埼玉医療センター 呼吸器・アレルギー内科）

❑第 260 回日本呼吸器学会関東地方会

会　　期：2024 年 7 月 6 日（土）
会　　場：秋葉原コンベンションホール
会　　長：清家　正博（日本医科大学大学院医学研究科呼吸器内科学分野）

※初期研修医ならびに医学生の発表を積極的に受け付けています。
　初期研修医・医学生には入会義務はありません。
　多数のご参加をお待ちしています。

謝　辞

アストラゼネカ株式会社

アムジェン株式会社

インスメッド合同会社

小野薬品工業株式会社

グラクソ・スミスクライン株式会社

サノフィ株式会社

塩野義製薬株式会社

武田薬品工業株式会社

中外製薬株式会社

日本イーライリリー株式会社

ブリストル・マイヤーズ スクイブ株式会社

株式会社星医療酸器

（五十音順）

2023 年 8 月 1 日現在

本会を開催するにあたり、上記の皆様よりご協賛いただきました。
ここに厚く御礼申し上げます。

第 184 回日本結核・非結核性抗酸菌学会関東支部学会
第 256 回日本呼吸器学会関東地方会 合同学会
会長　　滝口　裕一
（千葉大学医学部附属病院腫瘍内科）

3成分配合 喘息・COPD治療剤 薬価基準収載

処方箋医薬品（注意－医師等の処方箋により使用すること）

テリルジー 100エリプタ 14・30吸入用

TRELEGY ELLIPTA

フルチカゾンフランカルボン酸エステル・ウメクリジニウム臭化物・ビランテロール トリフェニル酢酸塩ドライパウダーインヘラー

3成分配合 喘息治療剤 薬価基準収載

処方箋医薬品（注意－医師等の処方箋により使用すること）

テリルジー 200エリプタ 14・30吸入用

TRELEGY ELLIPTA

フルチカゾンフランカルボン酸エステル・ウメクリジニウム臭化物・ビランテロール トリフェニル酢酸塩ドライパウダーインヘラー

※「効能又は効果」、「用法及び用量」、「禁忌を含む使用上の注意」等については電子添文をご参照ください。

専用アプリ「添文ナビ」でGS1バーコードを読み取ることで、最新の電子添文等を閲覧できます。

（01）14987246783023
（テリルジー100エリプタ30吸入用）

PM-JP-FVU-ADVT-210001
改訂年月2021年11月（MK）

テリルジーは、グラクソ・スミスクライン、そのライセンサー、提携パートナーの登録商標です。
テリルジーエリプタは、米国INNOVIVA社と共同開発した製品です。
©2021 GSK group of companies

製造販売元
グラクソ・スミスクライン株式会社
〒107-0052 東京都港区赤坂1－8－1

文献請求先及び問い合わせ先
TEL：0120-561-007（9:00～17:45／土日祝日及び当社休業日を除く）
FAX：0120-561-047（24時間受付）

ヒト型抗ヒトIL-4/13受容体モノクローナル抗体 薬価基準収載

デュピクセント® 皮下注 300mg ペン シリンジ

DUPIXENT® デュピルマブ（遺伝子組換え）製剤

生物由来製品、劇薬、処方箋医薬品（注意-医師等の処方箋により使用すること）

最適使用推進ガイドライン対象品目

効能又は効果、用法及び用量、警告・禁忌を含む注意事項等情報等については電子添文をご参照ください。

製造販売：サノフィ株式会社
〒163-1488
東京都新宿区西新宿三丁目20番2号

MAT-JP-2206392-1.0-09/2022

sanofi

SONG for you!

あしたの感染症と、
たたかっている。

感染症がこの世からなくなることはない。
パンデミックも、きっとまた起こる。
だからこそ、SHIONOGIは逃げずに向き合い続けます。
その時私たちの創るワクチンが、治療薬が、
強く、強く、ひとつでも多くのいのちを守れるように。

薬ができることの、その先へ。

SHIONOGI

2022.7.A42

Better Health, Brighter Future

タケダは、世界中の人々の健康と、輝かしい未来に貢献するために、
グローバルな研究開発型のバイオ医薬品企業として、革新的な医薬品やワクチンを創出し続けます。

1781 年の創業以来、受け継がれてきた価値観を大切に、
常に患者さんに寄り添い、人々と信頼関係を築き、社会的評価を向上させ、
事業を発展させることを日々の行動指針としています。

武田薬品工業株式会社
www.takeda.com/jp

Takeda

Pallet's-R

いつもの生活から病気によりそう
タブレットを利用した
やさしい慢性呼吸器疾患管理システム

株式会社 星医療酸器