第 180 回日本結核・非結核性抗酸菌症学会関東支部学会
第 246 回日本呼吸器学会関東地方会　合同学会
プログラム・抄録集

会　　長 石井　幸雄（筑波大学医学医療系/筑波大学附属病院土浦市地域臨床教育センター）

会　　期 2021 年 9 月 25 日（土）

開催方法 ハイブリッド開催（会場＋WEB）

会　　場 秋葉原コンベンションホール
〒101-0021　東京都千代田区外神田 1-18-13

参 加 費 1,000 円
【無料】医学生（大学院生除く）・初期研修医
日本結核・非結核性抗酸菌症学会エキスパート会員

交通案内図

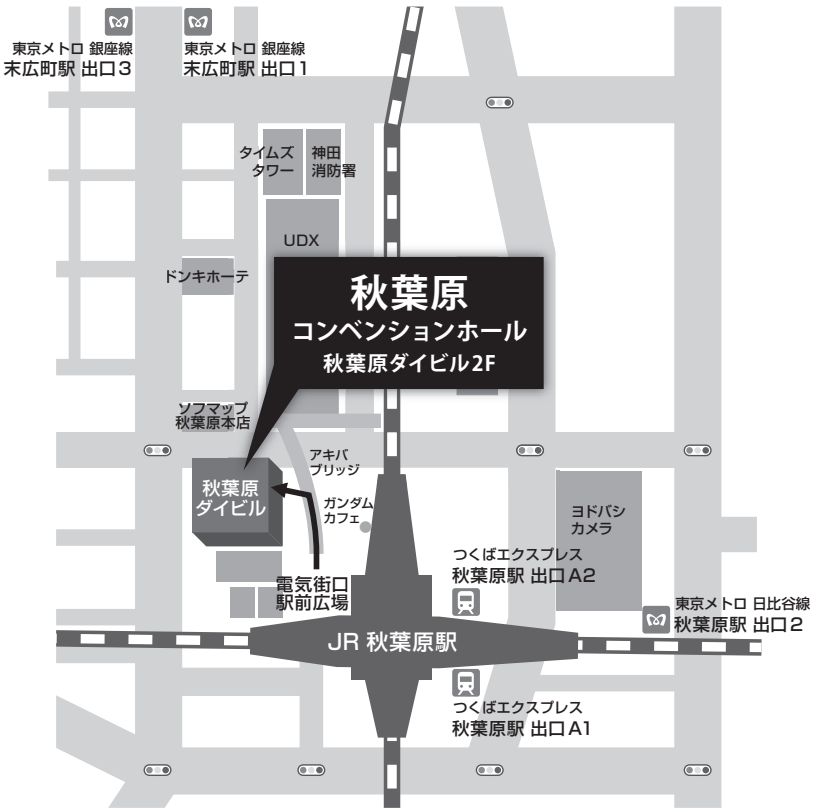

電気街口駅前広場のエスカレーターから歩行者デッキ（アキバブリッジ）に上がって左に曲がり、ダイビルの 2F 入口をご利用ください。

■交通アクセス

電 車

- ● JR 秋葉原駅（電気街口）徒歩 1 分
- ●東京メトロ銀座線 末広町駅（1 番出口）徒歩 3 分
- ●東京メトロ日比谷線 秋葉原駅（2 番出口）徒歩 4 分
- ●つくばエクスプレス 秋葉原駅（A1 出口）徒歩 3 分

INVENTING FOR LIFE
人々の生命を救い
人生を健やかにするために、挑みつづける。
最先端の医薬品の創造。それは長く険しい道のりです。
懸命な研究開発の99%以上は実を結ばない現実。
でも、決してあきらめない。
あなたや、あなたの大切な人の「いのち」のために、
革新的な新薬とワクチンの発見、開発、提供を
私たちは続けていきます。
MSD製薬
INVENTING FOR LIFE
MSD株式会社 www.msd.co.jp 東京都千代田区九段北1-13-12北の丸スクエア

未来へ。もっとその先へ。
挑戦は、止まらない。
健康は キョーリンの願いです。
Kyorin
キョーリン製薬グループ
キョーリン製薬ホールディングス
キョーリン製薬
キョーリン リメディオ
キョーリン製薬グループ工場
https://www.kyorin-gr.co.jp/

gsk

生きる喜びを、もっと

Do more, feel better, live longer.

GSKは、より多くの人々に
「生きる喜びを、もっと」を届けることを
存在意義とする科学に根差した
グローバルヘルスケアカンパニーです。

http://jp.gsk.com

グラクソ・スミスクライン株式会社

Kracie

twice or three times a day　選べるやさしさ

漢方製剤　ニン ジン ヨウ エイ トウ　薬価基準収載

クラシエ 人参養栄湯 エキス細粒

(KB-108)

(EK-108)

効能・効果　病後の体力低下、疲労倦怠、食欲不振、ねあせ、手足の冷え、貧血

スティックで、健やかな暮らしへ

クラシエ 薬品株式会社

［資料請求先］〒108-8080 東京都港区海岸3-20-20

医療用医薬品ウェブサイト 「漢・方・優・美」 http://www.kampoyubi.jp

■各製品の「用法・用量」、「使用上の注意」等については製品添付文書をご参照ください。

Boehringer Ingelheim

チロシンキナーゼ阻害剤／抗線維化剤

劇薬 処方箋医薬品 注意・医師等の処方箋により使用すること

薬価基準収載

オフェブ® カプセル 100mg 150mg

ニンテダニブエタンスルホン酸塩製剤 OFEV® Capsules 100mg・150mg

効能又は効果、用法及び用量、警告・禁忌を含む使用上の注意等につきましては製品添付文書をご参照ください。

製造販売元（文献請求先及び問い合わせ先）

日本ベーリンガーインゲルハイム株式会社

DI センター

〒141-6017 東京都品川区大崎 2 丁目 1 番 1 号

ThinkPark Tower

TEL：0120-189-779

＜受付時間＞9:00～18:00（土・日・祝日・弊社休業日を除く）

2020年5月作成 PC

Novartis Pharma K.K.

新しい発想で医療に貢献します

ノバルティスのミッションは、より充実した、すこやかな毎日のために、
新しい発想で医療に貢献することです。
イノベーションを推進することで、治療法が確立されていない疾患にも
積極的に取り組み、新薬をより多くの患者さんにお届けします。

NOVARTIS

ノバルティス ファーマ株式会社

http://www.novartis.co.jp/

◆参加受付

1. 本会は、現地会場（秋葉原コンベンションホール）とオンライン（WEB）の両方で参加可能なハイブリッド方式で開催いたします。
   ご参加には本会ホームページ（https://www.kekkaku.gr.jp/ntm/no180/）から事前参加登録が必要です。参加登録および参加費のお支払いが完了した方に、当日の視聴ページの URL とパスワードをメールでお送りいたします（9 月中旬頃）。
   ＜参加登録期間＞2021 年 8 月 26 日（木）12：00～9 月 25 日（土）17：30 まで
   ※当日、現地会場で参加受付も可能ですが、感染対策の観点から事前参加登録を推奨いたします。
   なお、現地会場では感染対策に万全を期して運営いたしますが、新型コロナウイルスの感染拡大状況や体調に少しでも不安を感じる方は、オンライン（WEB）でのご参加のご検討をお願いいたします。
   演題のご発表は、可能な限り現地会場を基本といたしますが、難しい場合はリモートも可能です。
   演題発表を行う方も、必ず参加登録を行ってください。
2. 参加費　1,000 円
   ただし、医学生（大学院生除く）と初期研修医は無料です。
   参加登録完了後に運営事務局（kanto180246@coac.co.jp）宛てに証明書の電子データ（JPEG・PDF など）をメール添付にて必ずお送りください。
   日本結核・非結核性抗酸菌症学会のエキスパート会員も無料です。
   領収証は、参加費決済完了メールからダウンロード（保存・印刷）してください。
3. 参加証明書
   ・日本呼吸器学会員
   学会ホームページのマイページ（会員専用）にて会期の約 1 週間後からダウンロード（保存・印刷）が可能となります。
   ・日本結核・非結核性抗酸菌症学会員、非会員
   10 月下旬頃までに、事前参加登録時に入力された住所宛てに郵送いたします。
4. 現地会場で参加される方へ
   参加受付にてネームカード（兼出席証明書）をお渡ししますので、所属・氏名をご記入のうえ、会場内では必ずご着用ください。なお、ネームカード（兼出席証明書）の再発行はいたしませんのでご注意ください。
   また、日本呼吸器学会員は、参加受付にて会員カードまたは web 会員証を用いてバーコードによる参加登録をしてください。必ずご自身の会員カード、web 会員証での参加登録をお願いいたします。
   web 会員証は会員専用ページの中にあります。あらかじめ WEB ページをご確認のうえ、いつでも提示できるようご準備ください。
   会員カードまたは web 会員証をお持ちいただかなかった専門医の方は、専門医更新時に参加証をご提出ください。専門医更新時以外の登録はできません。
5. 参加で取得できる単位
   ・日本結核・非結核性抗酸菌症学会結核・抗酸菌症認定医/指導医、抗酸菌症エキスパート資格　5 単位、筆頭演者　5 単位（参加証明書が出席証明になります）
   ・日本呼吸器学会　呼吸器専門医　5 単位（筆頭演者　3 単位）
   ・日本呼吸ケア・リハビリテーション学会　呼吸ケア指導士　7 単位（筆頭演者　7 単位）
   ・3 学会合同呼吸療法認定士　20 単位
   ・ICD 制度協議会　5 単位（筆頭演者　2 単位）
6. 参加にあたっての注意事項
   ・抄録ならびにオンライン視聴で掲載されるスライド・画像・動画等に関して、ビデオ撮影・録音・写真撮影（スクリーンショットを含む）は禁止いたします。
   ・参加登録後の取り消しは、お受けいたしかねます。お支払いされた参加登録費は理由の如何に関わらず返金いたしません。また、二重登録にご注意ください。

◆座長、演者の先生方へ

1. （オンライン（WEB）のみ）セッション開始 60 分前に指定された URL へ接続して、待機してください。
2. 座長紹介のアナウンスを行いますので、その後、セッションを開始してください。
3. 演者の紹介は所属と氏名のみとし、演題名は省略してください。
4. 発表 5 分、質問 2 分です。時間厳守でお願いいたします。

＜利益相反（COI）申告のお願い＞

本学会では、医学研究に関する発表演題での公明性を確保するため、筆頭演者および共同演者は COI（利益相反）申告書の提出が義務付けられます。COI 申告書の提出がない場合は受付できません。

申告方法は、1）演題登録画面での利益相反事項の入力、2）発表データでの利益相反事項の開示となります。

◆ PC 発表についてのご案内

［現地会場での発表の場合］

・発表形式は PC 発表のみです。
・発表スライドの 1 枚目に COI 状態を記載した画面を掲示してください（必須）。
・会場で使用するパソコンの OS およびアプリケーションは Windows10、PowerPoint2019 です。
・発表データは、USB メモリ・CD-R でご持参ください。PC の持ち込みはできません。
・動画は必ず Windows Media Player 形式とし、データは作成した PC 以外で動作を確認してください。念のため、ご自身の PC もバックアップとしてご持参ください。
・発表予定時刻の 30 分前までにスライド受付をお済ませください。
・演台にはキーパッドとマウスをご用意しておりますので、ご自身で操作をお願いいたします。
・発表者ツールは使用できません。

［オンライン（WEB）での発表の場合］

・発表は Zoom を使用して行います。
・マニュアルと手順を運営事務局よりご案内しますので、内容を必ず確認のうえ、当日ご発表ください。なお、当日の発表前に接続テストを行います。
・発表スライドの 1 枚目に COI 状態を記載した画面を掲示してください（必須）。

◆表彰式

9 月 25 日（土）17：54～18：05　A 会場

医学生・初期研修医セッションの演題を対象に、優秀者を表彰いたします。

現地会場でご参加の演者および指導医の方は、表彰式にご出席ください。

オンライン（WEB）でご参加の演者の方は、賞状と記念品を後日郵送いたします。

採点結果は後日、日本呼吸器学会ホームページにて発表いたします。

◆その他注意事項

1. プログラム・抄録集は、学会ホームページで閲覧・ダウンロード・印刷が可能ですが、現地会場にもご用意いたします。
2. 現地会場での掲示・印刷物の配布・ビデオ撮影等は、会長の許可が無い場合ご遠慮ください。
3. 発言は全て座長の指示に従い、必ず所属・氏名を述べてから簡潔に発言してください。
4. 会場内の呼び出しは、緊急でやむを得ない場合以外行いません。
5. 筆頭演者は会員に限ります。ただし、初期研修医および医学生についてはこの限りではありません。

◆発表演題等に関する個人情報の取り扱いについて

講演内容あるいはスライド等において、患者個人情報に抵触する可能性のある内容は、患者あるいはその代理人からインフォームド・コンセントを得たうえで、患者個人情報が特定されないよう十分留意して発表してください。不必要な年月日の記載は避ける、年齢表記は40歳代などとする、など十分にご配慮ください。個人情報が特定される発表は禁止します。

◆抄録集の会員への事前発送について

関東支部学会・関東地方会合同学会の抄録集については、2021年度開催の地方会より原則事前発送を控えさせていただくこととなりました。恐れ入りますが、学会ホームページよりPDFデータにてご取得をお願い申し上げます。

◆当日の問い合わせ

会期当日は問い合わせ窓口を設置いたします。
連絡先は参加登録時のメールアドレスに会期前にお知らせいたします。

第 180 回日本結核・非結核性抗酸菌症学会関東支部学会
第 246 回日本呼吸器学会関東地方会　合同学会　日程表

	第 1 会場	第 2 会場
	開会式 10:25～10:30	
11:00	10:30～11:12 **セッションⅠ** 1～6 座長：三浦由記子	10:30～11:12 **セッションⅤ** 25～30 座長：四方田真紀子
12:00	11:17～11:59 **セッションⅡ** 7～12 座長：箭内　英俊	11:17～11:59 **セッションⅥ** 31～36 座長：岡本　　師
13:00	12:10～13:10 **ランチョンセミナーⅠ** 座長：小山信一郎 好酸球性重症喘息の治療戦略 演者：小屋　俊之 COPD 診療におけるトリプルセラピーの位置づけ 演者：安尾　将法 共催：アストラゼネカ株式会社	12:10～13:10 **ランチョンセミナーⅡ** 多職種連携による肺非結核性抗酸菌症の新展開 演者：南宮　　湖 座長：長谷川直樹 共催：インスメッド合同会社
	13:15～13:50 **医学生・初期研修医セッションⅠ** 研1～研5 座長：森本　耕三	13:15～13:50 **医学生・初期研修医セッションⅢ** 研12～研16 座長：西村　直樹
14:00	13:55～14:37 **医学生・初期研修医セッションⅡ** 研6～研11 座長：藤倉　雄二	13:55～14:30 **医学生・初期研修医セッションⅣ** 研17～研21 座長：鏑木　孝之
15:00	14:45～15:45 **教育セミナーⅠ** 重症喘息における管理目標達成に向けての治療選択 演者：玉田　　勉 座長：森島　祐子 共催：サノフィ株式会社	14:45～15:45 **教育セミナーⅡ** 多剤耐性肺結核の外科治療 演者：中川　隆行 座長：齋藤　武文 共催：ヤンセンファーマ株式会社 メディカルアフェアーズ本部
16:00	15:50～16:20 **若手向け教育セッション** 若手医師への臨床研究（トランスレーショナルリサーチ）のすすめ 演者：松山　政史 座長：中村　博幸	15:50～16:25 **セッションⅦ** 37～41 座長：古賀　康彦
17:00	16:25～17:07 **セッションⅢ** 13～18 座長：坂本　　晋	16:30～17:05 **セッションⅧ** 42～46 座長：大野真梨子
	17:12～17:54 **セッションⅣ** 19～24 座長：河野千代子	17:12～17:47 **セッションⅨ** 47～51 座長：中澤　健介
18:00	17:54～18:05 **閉会式**	

第１会場　ホールＡ

セッションⅠ　10：30〜11：12

座長　三浦由記子（国立病院機構茨城東病院呼吸器内科）

1.　肺非結核性抗酸菌症と肺癌を合併し診断に難渋した一例

茨城西南医療センター病院[1]、茨城県立中央病院[2]

○砂辺浩弥（すなべ　ひろや）[1]、田村智宏[2]、大久保初美[2]、山田　豊[2]、吉川弥須子[2]、
山口昭三郎[2]、橋本幾太[2]、鏑木孝之[2]

肺非結核性抗酸菌（NTM）症と肺癌が画像上類似した所見を示すことがある。今回、肺 NTM 症に肺癌を合併し鑑別に難渋した症例を経験したため、文献的考察を加え報告する。【症例】66 歳、男性。検診異常で当科を受診し、CT で左舌区・下葉にそれぞれ空洞を伴う結節影を認めた。気管支鏡検体から Mycobacterium avium が培養され、細胞診陰性であった。肺 NTM 症の治療開始 1 年後の CT で左下葉結節影の増大を認め、組織診で肺腺癌と診断した。

2.　BCG 膀胱内注入療法後に発症した全身播種性 BCG 感染症の 1 例

長野県立信州医療センター呼吸器・感染症内科[1]、長野県立信州医療センター血液内科[2]

○小坂　充（こさか　まこと）[1]、木本昌伸[1]、山崎善隆[1]、植松望武[2]

73 歳男性。食欲低下と発熱が続き A 病院へ入院した。汎血球減少、肝障害、脾腫、胸部大動脈瘤を認めた。骨髄生検で類上皮肉芽腫を確認するも IGRA 陰性、骨髄や胃液で抗酸菌は検出されず、肝生検で悪性リンパ腫を疑われ当院へ転院となった。全身再評価とともに尿および喀痰検査を施行したところ結核菌群が同定された。BCG 膀胱内注入療法の既往があり鑑別検査を施行したところ *M. bovis* BCG と判明し、全身播種性 BCG 感染症と診断された。

3.　組織診断で肺癌合併の肺結核と診断するも、潜在性結核感染症と肺 MAC 症の合併肺癌であった一例

おおたかの森病院

○中村さつき（なかむら　さつき）、斎藤　誠

80 代女性。胸部異常陰影精査で右上葉と中葉に腫瘤を認め肺癌疑いで手術、右上葉組織で類上皮細胞肉芽腫、中葉組織の HE 染色で肺腺癌、IGRA 陽性で肺癌合併肺結核と診断。高齢で肺結核治療のみ導入。後に手術時の組織洗浄液の抗酸菌 6 週培養から M.avium が検出され上葉組織の類上皮細胞肉芽腫は肺 MAC 症によるものと判断した。本邦高齢者の胸部異常陰影では悪性腫瘍、結核、非結核性抗酸菌症の重複がありえるため慎重な鑑別診断を要す。

4.　抗結核薬が奏功した M.chelonae の 1 例

東邦大学医療センター佐倉病院

○塩屋萌映（しおや　もえ）、松澤康雄、熊野浩太郎、早川　翔、入江珠子、若林宏樹、
岩崎広太郎、内堀　超、高島健太、村上　悠

症例は 77 歳男性。直腸癌の病期診断目的に施行した PET-CT で左肺門部に 28mm の結節影を認めた。生検を繰り返したが診断がつかず、経過観察中に左下葉に浸潤影が出現した。気管支鏡検査にて類上皮肉芽腫を認め、肺結核を考慮して INH、RFP、EB、PZA を開始した。後に痰培養検査から M.chelonae が検出されたが、著効していたため同治療を 7 か月継続した。その後 4 年間再発なく経過している。文献的考察を交えて報告する。

5.　腫大・膿瘍化から治療に難渋した肺門・縦隔リンパ節結核

国立病院機構茨城東病院胸部疾患・療育医療センター呼吸器内科[1]、
国立病院機構茨城東病院胸部疾患・療育医療センター呼吸器外科[2]、
国立病院機構茨城東病院胸部疾患・療育医療センター臨床研究部[3]

○徳留和佳（とくとめかずよし）[1]、薮内悠貴[1]、岡田悠太[1]、小澤　優[1]、佐藤裕基[1]、山岸哲也[1]、
野中　水[1]、平野　瞳[1]、荒井直樹[1]、兵頭健太郎[1]、金澤　潤[1]、三浦由記子[1]、
大石修司[1]、林原賢治[1]、齋藤武文[1]、中川隆行[2]、島内正起[2]、薄井真悟[3]

肺門・縦隔リンパ節結核は初感染型肺外結核であり、BCG が普及した本邦では稀な結核である。遅延型過敏反応が持続する例では腫大・膿瘍化から治療に難渋することがある。カンボジア生まれの 40 歳、女性。診断後、多剤併用療法にも拘わらず頸部リンパ節炎が腫大を認めたため PSL 投与したが、自壊、排膿したため頸部リンパ節掻爬を行った。腋窩リンパ節から得た結核菌は全剤感受性であった。腫大・膿瘍化の考察を加え報告する。

6.　T-SPOT.TB 陰性であった肺結核の一例

青梅市立総合病院

○藤井伸哉（ふじい　しんや）、井上拓也、村上　匠、佐藤謙二郎、矢澤克昭、日下　祐、
大場岳彦、磯貝　進

【症例】24 歳男性。【現病歴】健診にて胸部異常陰影を指摘され当科受診した。胸部 CT にて右肺上葉に径 58mm の不整形腫瘤を認めた。T-SPOT.TB は陰性であった。喀痰及び胃液の抗酸菌塗抹検査、TB-PCR は陰性であった。腫瘤に対し経気管支肺生検を行い乾酪壊死を伴う肉芽種を認めた。また組織培養にて *Mycobacterium Tuberculosis* を認め肺結核と診断した。【結語】T-SPOT.TB が陰性でも結核感染を否定できない。文献的考察も含め報告する。

セッションⅡ　11：17〜11：59

座長　箭内英俊（国立病院機構水戸医療センター呼吸器科）

7.　播種性結核における無菌性膿尿の検討

国立病院機構茨城東病院胸部疾患・療育医療センター内科診療部呼吸器内科[1]、同病理診断科[2]、
同臨床研究部[3]

ひょうどうけんたろう
○兵頭健太郎[1]、平野　瞳[1]、岡田悠太[1]、小澤　優[1]、徳留和佳[1]、佐藤裕基[1]、
山岸哲也[1]、薮内悠貴[1]、野中　水[1]、荒井直樹[1]、金澤　潤[1]、三浦由記子[1]、
南　優子[2]、薄井真悟[3]、大石修司[1]、林原賢治[1]、齋藤武文[1]

無菌性膿尿は、播種性結核に見られる特徴的な尿所見とされる。過去9年間に結核菌尿培養陽性自験例は42例認め、全例、播種性結核であった。その中で尿中白血球陽性の11例で細菌培養が提出された5例の内、細菌陰性であった例（無菌性膿尿）は3例であった。一方、尿中白血球、尿蛋白、尿潜血すべて正常だった例は10例（23.8%）認めた。播種性結核の無菌性膿尿の頻度は11/42（26%）から3/5（60%）にあった。

8.　活動性肺結核と鑑別を要した Mycobacterium intracellulare 症の一例

国立病院機構霞ヶ浦医療センター呼吸器内科[1]、
筑波大学医学医療系筑波大学附属病院土浦市地域臨床教育センター[2]

あの　さとし
○阿野哲士[1]、菊池教大[1]、大澤　翔[1]、増田美智子[1]、石井幸雄[2]

78歳女性。持続する食欲不振と体重減少に加え、乾性咳嗽も出現したため近医で胸部X線を施行されたところ、両側肺野に浸潤影を指摘され当科紹介受診。CTにて両側肺野に浸潤影や粒状影、結節影を認められ一部石灰化も伴っており、気管支鏡検査を施行。気管支洗浄液にて抗酸菌塗抹陽性を確認し、PCR検査でintracellulare陽性と判明した。臨床経過や画像初見からは活動性結核との判別が困難であったため、文献的考察を加えて報告する。

9.　左膝痛を契機に診断となった多剤耐性肺結核・リンパ節結核・骨結核の1例

国立病院機構東京病院

しゅずいまさひろ
○守随匡弘、佐藤亮太、島田昌裕、榎本　優、中村澄江、鈴木純子、
大島信治、佐々木結花、田村厚久、永井英明、松井弘稔

24歳ミャンマー人女性。左膝痛で近医受診、抗菌薬で改善せず歩行困難で前医入院。CT/MRIで皮下膿瘍や腓骨骨膜反応を認め、膿瘍掻爬洗浄を施行。抗酸菌塗抹2+、Tb-PCR陽性、その後肺結核、リンパ節結核も判明。INH、RBT、EB、PZAで治療開始するも多剤耐性結核が判明し当院転院。転院後のCTで深部膿瘍及び脛骨/腓骨頭の骨吸収像あり。呼吸器症状に乏しいため結核の診断に難渋した症例である。

10. 全身性エリテマトーデス治療中に発症し致死的経過を辿った播種性クリプトコックス症の一例

東京慈恵会医科大学附属柏病院呼吸器内科[1]、東京慈恵会医科大学附属柏病院リウマチ・膠原病内科[2]、
東京慈恵会医科大学附属柏病院皮膚科[3]、東京慈恵会医科大学附属柏病院中央検査部[4]、
帝京大学医真菌研究センター[5]、東京慈恵会医科大学内科学講座呼吸器内科[6]

○高塚真規子[1]（たかつか　まきこ）、戸根一哉[1]、下山宜之[2]、大藤洋介[2]、平山愛里彩[3]、永野裕子[4]、
長谷川智子[4]、佐藤　怜[1]、北山貴章[1]、古部　暖[1]、稲木俊介[1]、髙木正道[1]、
吉田　博[4]、槇村浩一[5]、浮地太郎[2]、桑野和善[6]

全身性エリテマトーデス治療中の62歳女性。体動困難を主訴に受診し、腎前性腎不全で入院した。腹部紅斑、右下肢脱力が出現し、胸腹部CT検査で右肺上葉結節影、頭部MRI検査で左基底核から放線冠の梗塞巣を認めた。血液、皮膚検体よりCryptococcus neoformansが検出され、播種性クリプトコックス症と診断し治療したが、多臓器不全で死亡した。致死的経過の播種性クリプトコックス症の一例を報告する。

11. VRCZ耐性が疑われMCFGが奏功した慢性肺アスペルギルス症とアレルギー性気管支肺アスペルギルス症の一例

君津中央病院呼吸器内科[1]、千葉大学真菌医学研究センター[2]

○田尻有希[1]（たじり　ゆうき）、浦野　亮[1]、村井優志[1]、齋藤幹人[1]、鈴木健一[1]、亀井克彦[2]、
漆原崇司[1]

68歳男性。気管支喘息、COPD、気管支拡張症の既往あり。慢性肺アスペルギルス症（CPA）とアレルギー性気管支肺アスペルギルス症（ABPA）の診断で外来でVRCZ内服治療を行うも肺野の陰影悪化を認め、VRCZ耐性アスペルギルスの可能性を考慮しMCFG単剤に変更したところ速やかに改善した。CPAにおいて抗真菌薬長期投与に伴う薬剤耐性化の報告は散見されるが、マネージメントは容易でない。これまでの知見も踏まえ報告する。

12. 腐葉土からの塵埃感染が疑われたLegionella longbeachaeによる肺炎の一例

国立病院機構茨城東病院胸部疾患・療育医療センター呼吸器内科

○岡田悠太（おかだ　ゆうた）、小澤　優、佐藤祐基、山岸哲也、薮内悠貴、平野　瞳、
野中　水、荒井直樹、兵頭健太郎、金澤　潤、三浦由記子、大石修司、
薄井真悟、林原賢治、齋藤武文

症例は81歳男性。発熱、咳嗽を主訴に当院紹介され、胸部CTで左下葉に大葉性肺炎を認めた。「リボテストレジオネラ」による尿中抗原検査は陰性だったが、腐葉土の使用歴、低酸素血症、ＣＫ上昇を伴う重症肺炎であったことからWYOα寒天培地による喀痰培養検査を追加し、原因菌としてLegionella longbeachaeを同定した。本邦での報告が少ない同肺炎について重症化の機序を含め考察を加え報告する。

ランチョンセミナーⅠ　12：10～13：10

座長　小山信一郎（日本赤十字社古河赤十字病院）

「好酸球性重症喘息の治療戦略」

演者：小屋俊之（新潟大学大学院医歯学総合研究科呼吸器感染症内科学分野）

重症喘息の病型の中で、好酸球性喘息は重要である。Type 2 気道炎症において好酸球をターゲットにする IL-5 系の生物学的製剤は非常に効果的であり、特に IL-5Rα 鎖に対する抗体であるベンラリズマブは重症好酸球性喘息に対する効果は確立されてきている。大規模臨床試験の成績より、増悪の抑制、呼吸機能の改善といった効果が示されていたが、本邦の臨床成績ではそれを上回る増悪の抑制が報告されている。

新潟大学医歯学総合病院に通院され、ベンラリズマブを導入した 24 名の症例を解析対象とし、使用 4 ヶ月後の臨床症状の改善、呼吸機能、バイオマーカーの変化を解析した。また 1 年間使用した症例については増悪の抑制についても検討した。

導入した全例で末梢血好酸球は消失し、喀痰好酸球の減少も認めた。臨床症状の改善は 18 例の症例で認められた。増悪については使用前年度と比較して、平均 4.8 回/年から 0.8 回/年と明らかに減少していた。

当日は症例の紹介や文献的考察および喀痰好酸球のデータも交えて解説する。

「COPD 診療におけるトリプルセラピーの位置づけ」

演者：安尾将法（信州大学医学部保健学科検査技術科学専攻生体情報検査学領域）

本邦のガイドライン（日本呼吸器学会　COPD 診断と治療のためのガイドライン第 5 版）によると、安定期の慢性閉塞性肺疾患（COPD）の治療の基本は吸入治療であり、また気管支拡張薬がその治療の主体とされる。近年、1 種類の吸入器により 2 種類の気管支拡張薬（長時間作用性抗コリン薬（LAMA）、長時間作用性 β2 刺激薬（LABA））と吸入ステロイド（ICS）の 3 剤が配合された吸入薬による治療（以下、トリプルセラピー）が可能となっている。上記ガイドラインでは ICS は「喘息病態合併の場合」に使用とされる一方、近年のトリプルセラピーの大規模臨床試験では ICS を含んだトリプルセラピーの有用性が報告されている。

トリプルセラピーが有用であったという結果については、臨床試験に参加した患者背景が ICS 配合薬有利に働いたという考察がある一方、それに反するような結果、即ち ICS 配合薬有利と考えられる条件を除いた集団や、一般に ICS の使用が少ない日本人集団においてもトリプルセラピーが有用であったとする結果も報告されている。

本講演では COPD に対するトリプルセラピーの臨床試験の結果から、COPD 治療において ICS の恩恵を受けると考えられる患者像と ICS の恩恵を受けないと考えられる患者像はどのようなものかについて、主として本邦のガイドライン以降の情報を元に考察したい。

共催：アストラゼネカ株式会社

医学生・初期研修医セッションⅠ　13：15〜13：50

座長　森本耕三（結核予防会複十字病院呼吸器センター）

研 1.　胸膜腫瘍との鑑別に苦慮した結核性胸膜結節の一例

総合東京病院[1]、東大和病院[2]

○太田考紀[1]（おおた たかのり）、青山眞弓[1]、武岡慎二郎[2]

症例は右胸部の急速に増大する腫瘤影で紹介された 94 歳男性。初期病変は胸膜肥厚で、extrapleural sign 陽性であり胸膜の悪性腫瘍を疑った。CT ガイド下生検では、腫瘍性病変ではなく壊死性肉芽腫性病変が検出された。診断的治療として INH+RFP+EB にて加療し奏効したため結核性胸膜結節の診断とした。我々は形態学的に悪性腫瘍を強く疑っていたため生検時に培養を提出しておらず診断に難渋した。注意喚起としてこの一例を報告する。

研 2.　舌潰瘍で発症した舌結核合併肺結核の 1 例

国立病院機構渋川医療センター呼吸器内科[1]、群馬大学医学部附属病院呼吸器・アレルギー内科[2]、群馬大学大学院保健学研究科[3]

○横田　暢（よこた　いたる）[1]、三浦陽介[1,2]、豊田正昂[1]、大貫祐史[1]、村田圭祐[1]、大崎　隆[1]、落合麻衣[1]、桑子智人[1]、吉井明弘[1]、前野敏孝[2]、久田剛志[2,3]、渡邉　覚[1]、斎藤龍生[1]

80 歳代男性。舌痛を主訴に近医を受診、舌潰瘍を認め生検施行するも悪性所見なく経過観察となっていた。その後経口摂取低下のため前医を受診し、肺炎疑いで入院となった。喀痰抗酸菌検査から肺結核 bII3 と診断され、当科紹介入院となった。舌生検再度施行し、舌組織の抗酸菌塗抹・結核菌核酸増幅法と病理所見から舌結核と診断、抗結核薬標準治療を開始した。本邦において舌結核の報告は極めて稀で、貴重な症例と考え報告する。

研 3.　確定診断に難渋した結核性リンパ節炎・心膜炎・胸膜炎の 1 例

NTT 東日本関東病院

○岡崎俊祐（おかざきしゅんすけ）、竹島英之、吉田敬士、藤井洸希、西村　拓、生島弘彬、渡邉かおる、酒谷俊雄、臼井一裕

3 年前に来日したインド出身の 32 歳男性。健診で縦隔リンパ節腫脹を指摘され 1 か月後に発熱、呼吸困難、心嚢液・両側胸水貯留を合併し入院した。喀痰、血液、尿、胃液、糞便、心嚢液、胸水、気管支洗浄液からは抗酸菌が検出されなかったが胸腔鏡下縦隔リンパ節生検検体より結核菌を同定した。診断確定に難渋した症例を経験したため報告する。

研 4.　集中治療により救命した妊娠 35 週発症の粟粒結核の一例

群馬大学医学部附属病院呼吸器・アレルギー内科[1]、群馬大学医学部附属病院先端医療開発センター[2]、
群馬大学医学部附属病院産科婦人科[3]、群馬大学大学院保健学研究科[4]

○神戸美欧（かんべ　みお）[1]、矢冨正清[1]、若松郁生[1]、宇野翔吾[1]、花里千春[1]、齋藤　悠[1]、
増田友美[1]、山口公一[1]、笠原礼光[2]、三浦陽介[1]、鶴巻寛朗[1]、原健一郎[1]、
古賀康彦[1]、砂長則明[1]、亀田高志[3]、日下田大輔[3]、久田剛志[4]、前野敏孝[1]

20 歳代女性。X 年 Y 月に呼吸状態が悪化して近医に緊急受診した。妊娠 35 週で CT で全肺野に粒状影を認めたため、当院搬送され、ICU 管理となった。胃液より結核菌を検出し、粟粒結核と診断した。HIV 陰性であり、第 2 病日に帝王切開後、HREZ 開始した。DIC や ARDS に対してリコモジュリンと mPSL を併用し、第 15 病日に人工呼吸器を離脱し、第 21 病日に転院した。粟粒結核妊婦に対し、分娩後集中治療を行い救命できた貴重な症例であった。

研 5.　地域 DOTS 移行後に服薬状況の把握が困難になり、治療中に再発した肺結核の 2 例

筑波学園病院

○藤原美貴（ふじはら　よしき）、林　大樹、中嶋真之、谷田貝洋平、舩山康則

入院中の服薬には問題がなかったものの、外来治療中に再排菌が確認された肺結核の 2 例を経験した。症例 1 は 50 代男性。強直性脊椎炎の既往があり、頸部の可動域制限により薬剤を確実に嚥下できていなかったことが判明した。症例 2 は 50 代女性。過去に再発を繰り返していたが今回は治療継続中に再排菌が確認され、入院後は同薬剤の継続のみで改善が認められた。退院後の服薬確認方法は患者背景に応じ綿密に検討されるべきである。

医学生・初期研修医セッションⅡ　13：55〜14：37

座長　藤倉雄二（防衛医科大学校内科学講座（感染症・呼吸器））

研 6.　妊娠 18 週で診断された HREZS 耐性の多剤耐性粟粒結核妊婦の一例

国立国際医療研究センター病院呼吸器内科[1]、国立国際医療研究センター病院産婦人科[2]、
国立国際医療研究センター病院新生児科[3]、さいたま市立病院呼吸器内科[4]

○佐々木健（ささき　たけし）[1]、高崎　仁[1]、寺山有理子[1]、斉藤　晋[1]、勝野貴史[1]、草場勇作[1]、
辻本佳恵[1]、干場みなみ[2]、冨尾賢介[2]、大石　元[2]、兼重昌夫[3]、五石圭司[3]、
鈴木翔二[4]、放生雅章[1]、杉山温人[1]

モンゴル出生の 35 歳女性。過去に結核性胸腹膜炎や卵巣結核の診断で 4 回の治療歴（RHZES）があるも、薬剤感受性検査をされていなかった。2 カ月前から咳嗽と微熱を認め、胸部 X 線写真で粟粒結核が疑われ、喀痰抗酸菌塗抹 2+、Xpert® MTB/RIF にて結核菌群 PCR および RFP 耐性遺伝子変異がいずれも陽性であった。羊水過小を認め、妊娠管理および加療目的で当院へ転院した。24 週に破水し緊急帝王切開にて 713g の超低出生体重児を出産した。

研 7.　好酸球性肺炎との鑑別を要した HIV 感染症合併ニューモシスチス肺炎の 1 例

小張総合病院呼吸器内科

○野田万里子（のだ まりこ）、田口真人、永野喜信、上田航大、川上　毅、近藤享子、
二宮浩樹

症例は 50 代、男性。発熱を主訴に当院を受診し、末梢血好酸球増加、両肺スリガラス影から好酸球性肺炎が疑われた。ステロイド療法を開始したが、改善乏しく、β-D グルカン上昇、気管支肺胞洗浄液 Pnumocystis jirovecii PCR 陽性から、ニューモシスチス肺炎と診断した。HIV 感染症治療の自己中断歴があることが判明し、HIV 抗体陽性を確認した。好酸球増多を来す HIV 感染症合併ニューモシスチス肺炎について文献的考察を加え報告する。

研 8.　ST 合剤の脱感作療法により治療継続可能となった肺ノカルジア症の一例

東海大学医学部内科学系呼吸器内科学

○小林直矢（こばやし なおや）、岡田直樹、滝口寛人、梅本耕平、後田美香、山崎　海、
服部繁明、友松裕美、新美京子、端山直樹、伊藤洋子、小熊　剛、
浅野浩一郎

43 歳男性。選択的 IgA 欠損症、慢性気管支炎の既往あり。X-13 年、肺ノカルジア症と診断し、アモキシシリンで治療を開始。X-1 年、肺ノカルジア症の増悪を認め ST 合剤に治療変更したが嘔気と皮疹の出現で中止、無治療経過観察となった。X 年、甲状腺眼症に対するステロイド導入を契機にイミペネムで治療を再開、ST 合剤の脱感作療法を施行。以降感染の増悪を認めていない。ST 合剤の脱感作療法で良好な経過を得られた症例であり報告する。

研 9.　1 年間の肺機能の変化をフォローできた重症 COVID19 肺炎後遺症の一例

聖マリアンナ医科大学横浜市西部病院呼吸器内科[1]、聖マリアンナ医科大学呼吸器内科[2]

○友清海斗（ともきよ かいと）[1]、駒瀬裕子[1]、粒来崇博[1]、大山バク[1]、西　由紘[1]、檜田直也[1]、
木田博隆[2]、峯下昌道[2]

61 歳男性、放射線技師、X 年 4 月、COVID19 患者 2 名のレントゲンを撮影 3 日後発熱、4 日後の PCR は陰性であったがその 1 週間後 CT で肺炎を認め PCR 陽性となり転院、挿管管理となった。抜管後一時在宅酸素を使用していたが、一年後には肺機能はほぼ正常に戻った。自覚していなかったが喘息を合併しており、治療を継続することで改善が得られたと考えられた。

研 10.　出血性腎梗塞を合併し経カテーテル動脈塞栓術にて救命し得た COVID-19 の一例

山梨大学医学部附属病院臨床教育センター[1]、山梨大学医学部附属病院呼吸器内科[2]

○三枝なつみ（さえぐさ なつみ）[1]、渡邉　博[2]、古谷　智[2]、大森千咲[2]、猪股紀江[2]、内田賢典[2]、
齊木雅史[2]、石原　裕[2]

30 歳代男性、併存症に Prader-Willi 症候群と 2 型糖尿病あり。COVID-19 と診断され、第 4 病日に呼吸不全のため入院。肺炎像を認めレムデシビルとデキサメタゾンを開始し、軽度の凝固異常もみられたためヘパリン持続静注を併用した。治療は奏功し第 13 病日に投薬を終了したが、第 17 病日に急激な貧血の進行を認め、造影 CT 検査および血管造影検査にて左出血性腎梗塞と診断した。経カテーテル動脈塞栓術を施行し止血が得られ、軽快退院した。

研 11. 関節リウマチに対しアダリムマブ投与中にアレルギー性気管支肺アスペルギルス症を発症した 1 例

東京医科歯科大学呼吸器内科

○杉山（すぎやま）　定（じょう）、熊谷　隆、柴田　翔、島田　翔、山名高志、飯島裕基、
榊原里江、三ツ村隆弘、本多隆行、白井　剛、岡本　師、古澤春彦、
立石知也、玉岡明洋、宮崎泰成

73 歳女性。関節リウマチに対して X-10 年よりメトトレキサート、アダリムマブにて加療していた。X 年に咳嗽が出現し、胸部 CT で気管支拡張と浸潤影を認めた。気管支鏡検査で右下葉気管支に粘液栓を認め、洗浄液で *A. fumigatus* が検出された。末梢血好酸球増多、アスペルギルス IgE 抗体陽性よりアレルギー性気管支肺アスペルギルス症（ABPA）と診断した。抗 TNF 療法中に ABPA を発症した報告は稀であり、若干の文献的考察を加えて報告する。

教育セミナーⅠ　14：45〜15：45

座長　森島祐子（筑波大学附属病院呼吸器内科）

「重症喘息における管理目標達成に向けての治療選択」

演者：玉田　勉（東北大学医学系研究科呼吸器内科学分野）

重症喘息は、増悪が頻回、ステロイド抵抗性、2 型/非 2 型が混在する複雑な気道炎症、気道リモデリングおよび呼吸機能経年低下、気道粘液分泌過多など多くの特徴がみられる。中用量 ICS/LABA で治療可能な軽症〜中等症喘息と異なり、重症喘息では高用量 ICS/LABA のほか LAMA や LTRA など複数の長期管理薬を要してもコントロール困難であることから、独自の治療戦略が必要である。以前 OCS の頻用あるいは連用を用いざるを得なかった症例でも、近年複数の生物学的製剤の登場により著しい増悪抑制や OCS 減量が可能な時代になってきている。現在、異なる分子（IgE、IL-5、IL-5Rα、IL-4Rα）を標的とする 4 種類の生物学的製剤が使用可能であり、どの薬剤も適切な症例に用いることで良好な治療効果が得られるが、実際にどの薬剤がどの患者さんに最適であるかを決めるのは容易ではない。4 剤とも有効性を予測するバイオマーカーの範囲が重複していることや、個々の患者さんの重症喘息病態にどのサイトカインが深く関与しているかの判断が難しいことが一因と考えられる。現時点では、各サイトカインが影響を及ぼす臨床所見等から推測して特定の薬剤を開始し、効果があれば継続し、効果が乏しければ他の薬剤に変更する、という方法が一般的に行われているものと思われる。喘息の管理目標を参考に、「現在の症状コントロール（気道炎症の制御、呼吸機能改善）」と「将来のリスク回避（増悪抑制、気道リモデリング抑制、治療薬の副作用回避）」の両者を達成し得る治療薬があれば、優先的に使用してみるという方法も試みられてもいいかもしれない。本講演会では、抗 IL-4Rα 抗体治療を中心とした生物学的製剤の有用性や使い分けについて臨床試験や自施設のデータも踏まえて解説していきたい。

共催：サノフィ株式会社

若手向け教育セッション　15：50〜16：20

座長　中村博幸（東京医科大学茨城医療センター呼吸器内科）

「若手医師への臨床研究（トランスレーショナルリサーチ）のすすめ」

演者：松山政史（筑波大学附属病院呼吸器内科）

難治性の呼吸器疾患に対する新規治療方法を生み出すために、病態生理の詳細な解明が必要不可欠である。そのために、基礎研究、臨床研究、トランスレーショナルリサーチ（基礎と臨床の橋渡し研究）が必要になってくる。

本セミナーでは、まず最初に、我々が重症喘息患者を対象に実施したトランスレーショナルリサーチの結果を紹介したいと思う。我々はBenralizumabが投与された重症好酸球性喘息患者の治療前後での全血細胞における網羅的遺伝子発現解析を実施した。その結果、重症好酸球性喘息患者を遺伝子発現の違いによる4つのTranscriptional endotypes of severe asthmaクラスターに分けることができた。また、気管支サーモプラスティが施行された重症喘息患者の治療前後での気道における網羅的遺伝子発現解析を実施した。その結果、気管支サーモプラスティの治療効果を予測する67個の遺伝子を見出すことができた。さらに、現在、肺非結核性抗酸菌患者を対象にしたトランスレーショナルリサーチも計画中であり、一部を紹介したいと思っている。

また、臨床研究を実施する際には、臨床情報をエクセルに集約し、その集約したエクセル情報をSPSSなどの統計ソフトにインポートすることで実施する。セミナーの最後には、実際どのように、統計解析を実施しているのかについて簡単に説明したいと思っている。

難治性の呼吸器疾患の病態生理解明には、呼吸器内科医が実施するトランスレーショナルリサーチは極めて重要であると思われる。

セッションⅢ　16：25〜17：07

座長　坂本　晋（東邦大学医療センター大森病院呼吸器内科）

13. IgG4関連疾患とMGUSの合併が考慮され、ステロイド療法が著効した一例

順天堂大学医学部附属順天堂医院呼吸器内科

○武藤優樹（むとう　ゆうき）、森美紀子、吉田隆司、朝尾哲彦、髙橋和久

86歳男性。1年前から労作時呼吸困難があり当院を紹介受診した。1型呼吸不全とCTで両肺下葉背側優位にすりガラス影を認め、両側涙腺腫大、後腹膜線維症、大動脈周囲炎や血清IgG4高値からIgG4関連疾患が疑われた。また、臓器障害はないが血清M蛋白を認めMGUSの合併が考えられた。プレドニゾロンの投与で酸素需要や画像所見は改善した。IgG4関連疾患とMGUSの合併の可能性を文献的考察を加え報告する。

14. 器質化肺炎で発症した慢性関節リウマチ（RA）の1例

公立昭和病院呼吸器内科[1]、公立昭和病院膠原病内科[2]、公立昭和病院放射線科[3]、
公立昭和病院病理診断科[4]

○佐久間翔（さくま　しょう）[1]、渡邊崇靖[1]、鍔田利恵子[2]、海野俊之[3]、吉本多一郎[4]、岩崎吉伸[1]

40歳代男性。発熱咳嗽のため当院救急外来受診。右下葉に浸潤影を認め当科に紹介。抗菌薬で改善せず、CTガイド下生検で特発性器質化肺炎と診断。プレドニン40mgで開始し、プレドニン8mgまで減量した時点でCRPの軽度上昇、肩関節痛、抗CCP抗体上昇を認め膠原病内科に紹介しRAと診断。アザルフィジンが開始されプレドニンは漸減終了した。本例は器質化肺炎で発症したRAであり興味ある症例と考え報告する。

15. 当院における抗 ARS 抗体陽性間質性肺炎に関する臨床的検討

国立病院機構茨城東病院胸部疾患・療育医療センター呼吸器内科[1]、
国立病院機構茨城東病院胸部疾患・療育医療センター臨床研究部[2]

○山岸哲也[1]（やまぎし てつや）、荒井直樹[1]、岡田悠太[1]、小澤　優[1]、佐藤祐基[1]、薮内悠貴[1]、
平野　瞳[1]、野中　水[1]、兵頭健太郎[1]、金澤　潤[1]、三浦由記子[1]、大石修司[1]、
薄井慎吾[2]、林原賢治[1]、齋藤武文[1]

抗 ARS 抗体は抗 Jo-1 抗体を筆頭にこれまで 8 種類が知られ、2014 年以降、複数の抗体を測定できるキット等が実臨床で用いられている。陽性例は高頻度に間質性肺炎を発症し、他に筋炎・関節炎・皮膚症状などを生じる抗 ARS 抗体症候群として知られるが、その臨床的特徴や治療反応性は抗体ごとに少し異なるとされる。本検討では当院で抗 ARS 抗体陽性の間質性肺炎と診断された症例を抽出し、特徴や差異について文献的知見を交えつつ考察する。

16. 多彩な胸部異常影を呈した MPO-ANCA 陽性多発血管炎性肉芽腫症の一例

博慈会記念総合病院呼吸器内科

○岡田浩平（おかだ こうへい）、都築早美、櫻井侑美、榊原桂太郎、竹中　圭

症例は 50 歳代男性、発熱、咳嗽、筋肉痛で発症し前医で肺炎と診断され加療後に改善せず当科受診した。頭痛、鼻出血を伴い、炎症反応高値、Cr1.17mg/dL、尿蛋白＋、尿潜血 2+、胸部 CT で両肺に大小の多発結節影、線条影・索条影、縦隔リンパ節腫大など多彩な陰影を認めた。入院後急速進行性糸球体腎炎となり、MPO-ANCA 陽性、肺生検などから多発血管炎性肉芽腫症と診断した。ステロイドパルス療法、エンドキサンパルス療法で軽快退院した。

17. ゴールド色に一致した紅斑の生検で組織診断を得た刺青関連サルコイドーシスの一例

自治医科大学内科学講座呼吸器内科学部門[1]、自治医科大学病理学講座総合病理学部門[2]、
自治医科大学皮膚科学講座[3]

○斎藤瑞穂[1]（さいとう みずほ）、瀧上理子[1]、澤幡美千瑠[1]、久田　修[1]、中山雅之[1]、間藤尚子[1]、
外山雄一[3]、天野雄介[2]、坂東政司[1]、萩原弘一[1]

45 歳男性。主訴は咳嗽。両側肺門リンパ節腫脹、びまん性粒状影、血清 ACE の上昇を認め、当科紹介となった。上肢に黒青色、赤、黄、ゴールド色の刺青があり、ゴールド色に一致して浸潤を触れる紅斑を認めた。同部位から皮膚生検を行い、非乾酪壊死性類上皮細胞肉芽種を認め、刺青サルコイドーシスと診断した。ゴールド色に一致した刺青サルコイドーシスの報告はなく、本症の病態機序を考える上で貴重な症例と考え報告する。

18. 肺胞マクロファージの機能を考えた疾患管理が有用であったと思われる自己免疫性肺胞蛋白症の2例

さいたま赤十字病院呼吸器内科

○丹生谷究二郎（にぶや　きゅうじろう）、赤坂圭一、山田　祥、村上　涼、太田啓貴、塚原雄太、
中村友彦、木田　言、西沢知剛、川辺梨恵、大場智広、佐藤新太郎、
山川英晃、天野雅子、松島秀和

肺胞蛋白症は、肺胞マクロファージ（AM）の機能低下により肺サーファクタントの排泄能が低下することにより発症する。今回初診時は全肺洗浄も検討された自己免疫性肺胞蛋白症2症例に対して、1症例はプレドニゾロン内服を終了し、1症例では防塵指導を行ったところいずれも画像所見の著明な改善を得た。2例ともにAM機能低下をきたす介入の排除後に急激な改善を認めており、本疾患においてAM機能を意識した管理は有用な可能性がある。

セッションⅣ　17：12〜17：54

座長　河野千代子（JR東京総合病院呼吸器内科）

19. iPhoneのTrueDepthカメラを用いた往診用・COPDスクリーニングシステムの提案

東京都立大学システムデザイン研究科電子情報システム工学域[1]、
電気通信大学情報理工学研究科機械知能システム工学専攻[2]、アステラス製薬株式会社[3]、
聖マリアンナ医科大学病院呼吸器内科[4]、バイタルラボ株式会社[5]

○清水拓実（しみず　たくみ）[1]、三矢　将[2]、孫　光鎬[2]、廣田宗司[3]、渡辺さだお[5]、田中智士[4]、
西根広樹[4]、峯下昌道[4]、松井岳巳[1]

iPhoneの顔認証用・TrueDepthカメラを用いたCOPDスクリーニングシステムを開発した。TrueDepthカメラで3D呼吸運動を求め、我々のアルゴリズム（Takamoto et. al, FrontPhysiol. 2020）を用いて呼吸曲線を求めた。10名の健常者（22±5歳、M/F=7/3）を対象に提案システムで求めた一秒量はスパイロメーターで求めた一秒量と有意に相関した（r=0.82）。

20. 縦隔気腫が腹腔内および後腹膜に伸展したHamman症候群の1例

芳賀赤十字病院呼吸器内科[1]、自治医科大学附属病院内科学講座呼吸器内科学部門[2]

○川幡俊美（かわはた　としみ）[1,2]、高崎俊和[1,2]、坂本典孝[1,2]、中山雅之[2]、間藤尚子[2]、坂東政司[2]、
萩原弘一[2]

51歳男性。意識障害のため当院へ救急搬送となった。pH 7.23、PaCO2 33.5 mmHg、HCO3-13.5 mmol/L、血糖980 mg/dL、総ケトン体20454 μmol/Lであり、2型糖尿病に発症した糖尿病性ケトアシドーシス（DKA）と診断した。CTでは縦隔気腫・後腹膜気腫、腹腔内遊離ガスを認めた。DKAに対する治療を優先し、安静で経過観察を行い、縦隔気腫は2週間で改善した。DKAに合併する縦隔気腫はHamman症候群と呼称され文献的考察を加えて報告する。

21. 肺胞出血を合併した悪性高血圧の一例

JR 東京総合病院呼吸器内科

ひがし　ゆうこ
○東　由子、小堀朋子、堀口有希、服部元貴、石田友邦、田中　萌、
川述剛士、梅澤弘毅、田中健介、福岡みずき、鈴木未佳、河野千代子

33 歳男性。X 年 12 月中旬より乾性咳嗽、呼吸困難があり、発熱と血痰も出現したため当院紹介受診した。来院時、触診法で血圧 220/150mmHg で、血清クレアチニン 15.8 mg/dl と高度腎機能障害もあり悪性高血圧と考えた。胸部 CT で両側びまん性すりガラス影を認め、気管支鏡検査で肺胞出血と診断した。肺胞出血を合併した悪性高血圧の症例を経験したため、若干の文献的考察を加えて報告する。

22. 著明な肺動脈シャントを伴い BAE 不応で外科的切除を行った難治性喀血の一例

国立病院機構東京病院呼吸器内科[1]、国立病院機構東京病院呼吸器外科[2]

かわさきゆういちろう
○河崎裕一郎[1]、日下　圭[1]、中野恵里[1]、渡辺将人[1]、武田啓太[1]、川島正裕[1]、
深見武史[2]、益田公彦[1]、守尾嘉晃[1]、田村厚久[1]、松井弘稔[1]

結核治療歴のある 67 才男性。主訴は喀血。CT-angiography にて右下葉の気管支拡張を伴う虚脱と同部位に向かう右気管支動脈を認めた。第 3 病日に気管支動脈造影を行い著明な B-P シャントを確認しコイルによる塞栓術実施。その後も喀血が続き、第 22 病日に胸腔鏡下右下葉切除術を実施。病理では虚脱肺内の小空洞に有隔分岐性糸状真菌を認め、肺アスペルギルス症を確認。多角的な検討が必要な喀血制御困難例として提示する。

23. 多施設連携で bridge VA-ECMO から両側生体肺移植を行い救命できた 1 例

東京大学医学部附属病院呼吸器外科[1]、東京女子医科大学附属病院臨床工学科・集中治療科[2]、
横浜労災病院呼吸器内科[3]

こばやしきみひこ
○小林公彦[1]、佐藤雅昭[1]、川島　峻[1]、柳谷昌弘[1]、長野匡晃[1]、此枝千尋[1]、
北野健太郎[1]、中島　淳[1]、市場晋吾[2]、石井宏志[3]

症例は 36 歳女性。びまん性汎細気管支炎で 33 歳時に当院で脳死肺移植登録。経時的に病状は悪化、36 歳時に肺炎で紹介元病院に緊急入院、PaCO2 が 100Torr 前後で挿管が必要となった。高度肺高血圧も合併しており VA-ECMO スタンバイで挿管。やはりバイタル維持困難で同日 ECMO 導入。肺移植への bridge ECMO 経験豊富な医師のいる施設に搬送、その間にドナー検査等準備を行い、当院へ搬送し ECMO 導入後 16 日目に両側生体肺移植を行い救命し得た。

24. 黒色胸水を契機に診断された膵胸腔瘻の 1 例

日本医科大学多摩永山病院呼吸器・腫瘍内科[1]、日本医科大学多摩永山病院消化器内科[2]、
日本医科大学付属病院呼吸器内科[3]

みやでら　けいき
○宮寺恵希[1]、久金　翔[1]、加藤祐樹[1]、渥美健一郎[1]、大野弘貴[2]、田中　周[2]、
久保田馨[3]、清家正博[3]、弦間昭彦[3]、廣瀬　敬[1]

59 歳女性。1 ヶ月前から徐々に呼吸困難が増悪し受診した。胸部 X 線で左胸水を認めた。胸水は黒色、胸水中のアミラーゼが 10543 U/L と高値であり、膵性胸水を疑った。ドレナージ後の造影 CT で膵尾部に被包化を伴う液体貯留を認め、食道裂孔近傍まで上行しており膵胸腔瘻と診断した。外科的治療を検討したが、輸血を拒否されたため、当院の規定により転院となった。膵胸腔瘻は稀な疾患であり、自験例に文献的考察を加え報告する。

第２会場　ホールＢ

セッションⅤ　10：30〜11：12

座長　四方田真紀子（がん・感染症センター東京都立駒込病院呼吸器内科）

25. 帝王切開後に呼吸状態が改善した妊娠後期発症 COVID-19 肺炎の一例

東邦大学医学部内科学講座呼吸器内科学分野（大森）[1]、東邦大学医学部産科婦人科学講座（大森）[2]、東邦大学医学部びまん性肺疾患研究先端統合講座[3]

○繁田知之（しげた ともゆき）[1]、仲村泰彦[1]、伊藤　歩[2]、山崎　彰[1]、臼井優介[1]、清水宏繁[1]、関谷宗之[1]、三好嗣臣[1]、卜部尚久[1]、磯部和順[1]、坂本　晋[1]、高井雄二郎[1]、森田峰人[2]、本間　栄[3]、岸　一馬[1]

症例は 31 歳、女性。妊娠 32 週に湿性咳嗽で受診。胸部 X 線で両肺に非区域性のすりガラス陰影を認め、SARS-CoV2 抗原検査陽性より COVID-19 肺炎の診断で入院。経過中に酸素投与を要しデキサメタゾンを開始したが、呼吸不全の進行を認め第 4 病日に帝王切開を施行。産後にレムデシビル併用し速やかに呼吸状態は改善した。妊娠後期 COVID-19 では重症化率が高いと報告されている。帝王切開後に呼吸状態が改善した症例を経験したため報告する。

26. 免疫抑制下で発症した COVID-19 関連肺アスペルギルス症に対してミカファンギンを投与し軽快した 1 例

君津中央病院

○村井優志（むらい ゆうし）、田尻有希、浦野　亮、齋藤幹人、鈴木健一、漆原崇司

症例は肥満と 2 型糖尿病がある 58 歳男性。重症 COVID-19 に対してデキサメタゾンとトシリズマブを投与した。治療中に喀痰培養から *A. fumigatus* を検出し、CT で嚢胞性変化と菌球様陰影を認めた。ミカファンギンを 3 ヶ月間投与し改善を得られた。ミカファンギン投与により軽快した COVID-19 関連肺アスペルギルス症（CAPA）の 1 例を経験したため、文献的考察を加えて報告する。

27. COVID-19 に対する当院でのエンドトキシン吸着療法（PMX）使用例について

相模原協同病院呼吸器内科[1]、相模原協同病院腎臓内科[2]

○浮谷瑛子（うきや えいこ）[1]、小栗明人[1]、眞邉英明[1]、貝塚宣樹[1]、大熊友梨子[1]、鈴木俊郎[2]、山本倫子[1]、柴原　宏[2]

COVID-19 の重症患者ではサイトカインストームがみられ、急性呼吸窮迫症候群（ARDS）を生じる。炎症性サイトカインである IL-6 は、サイトカインストームを駆動する中心的な存在であると考えられており、ARDS の発生と相関している。当院では 2021 年 1 月〜6 月までに 11 例の COVID-19 患者に対し PMX を施行したため、若干の文献的考察を含め報告する。

28. 治療経過中、緊張性気胸を発症し、CT にて両側に嚢胞性病変が発生し、PCR 陰転後自然消失した、COVID-19 の 1 例

厚生中央病院総合内科[1]、厚生中央病院感染症対策部[2]

○小野啓資[1,2]（おの　ひろし）、佐々木圭子[2]、中村文彦[2]、加藤文昭[2]、高山治利[1]、横山智央[1]

49 歳男性、COVID-19 と診断され本年 4 月某日入院。レムデシビル、ステロイドを投与し病状改善するも第 18 病日に突如呼吸困難出現。緊張性気胸と診断され直ちに胸腔ドレナージ施行。ドレナージ中の CT では両側上葉に嚢胞性病変の出現を新たに認めた。第 29 病日にドレーン抜去、第 30 病日に退院。退院約 8 週後の CT では嚢胞性病変が消失していた。経過中、嚢胞性病変が発生し、自然消失した症例は希少と考えられた。

29. ワクチン接種後に COVID-19・脳静脈洞血栓症を発症した症例

茨城西南医療センター病院呼吸器内科[1]、茨城西南医療センター病院脳神経外科[2]

○砂辺浩弥[1]（すなべ　ひろや）、櫻井啓文[1]、林　士元[1]、松村　壮[1]、藤田桂史[2]、野村明広[1]

COVID-19 及び新型コロナワクチンは血栓症をきたすことが知られる。ワクチン接種後に COVID-19・脳静脈洞血栓症を発症した症例を経験したため報告する。53 歳、女性。ワクチン接種 5 日後に発熱、頭痛、嘔吐が出現し、SARS-CoV-2 PCR 陽性が判明した。頭部 MRI で脳静脈洞血栓症の所見が認められ、抗凝固療法を行った。その後 COVID-19 肺炎を発症し、抗炎症療法で治癒した。頭痛や嘔吐の場合には、脳静脈洞血栓症も鑑別に入れるべきである。

30. 初診時に COVID-19 肺炎を併発していた肺小細胞癌の一例

横須賀共済病院

○澤田　淳（さわだ　あつし）、大平悠美、細谷龍作、泉　　誠、伊藤達哉、渡部春奈、
藤原高智、安田武洋、富永慎一郎、坂下博之、夏目一郎

82 歳女性。前医で呼吸困難の精査目的に撮影した胸部 CT で右肺上葉に腫瘤影を認めたため当院紹介。当院初診時に再検した胸部 CT で、偶発的にびまん性すりガラス影を指摘。無症状ではあったが、SARS-CoV-2 PCR 検査施行し陽性。COVID-19 中等症 2 の診断でレムデシビル、デキサメタゾンの投与を行い軽快した。退院後に気管支鏡検査を行い、肺小細胞癌と診断した。現在化学療法施行中である。文献的考察を踏まえて報告する。

セッションⅥ　11：17〜11：59

座長　岡本　師（東京医科歯科大学肺免疫治療学講座）

31. ダプトマイシンによる薬剤性肺障害の一例

帝京大学医学部内科学講座呼吸器・アレルギー学[1]、帝京大学医学部内科学講座[2]、
帝京大学医学部病理学講座・病理診断科[3]

○佐藤眞菜（さとう　まな）[1]、小林このみ[1]、村川允崇[2]、森本幾之[2]、上原有貴[1]、服部沙耶[1]、
鈴木有季[1]、大谷津翔[1]、竹下裕理[1]、豊田　光[1]、酒瀬川裕一[1]、杉本直也[1]、
倉持美知雄[1]、阿部浩一郎[2]、笹島ゆう子[3]、長瀬洋之[1]

脊椎軟部腫瘍術後の68歳男性。同部位の皮下膿瘍が侵入門戸と考えられるMRSA菌血症に対してバンコマイシンで加療行っていたが有効濃度に達さず、ダプトマイシンに変更した所、18日目に発熱と両肺野の多発小結節影、斑状影が出現した。BALで好酸球22%、リンパ球15%と上昇あり、薬剤性好酸球性肺炎を疑いダプトマイシンを中止した所、呼吸状態が改善した。同薬による好酸球性肺炎の報告は増加傾向にあり文献的考察を含めて報告する。

32. 一部自然消退を見せたアベマシクリブによる薬剤性肺炎の一例

横浜市立みなと赤十字病院呼吸器内科

○岡安（おかやす）　香（かおり）、甲斐文彬、山本実央、登坂瑞穂、石川利寿、今瀬玲菜、
本田樹里、河崎　勉

47歳女性、右乳癌術後化学放射線療法後の再発に対しX-1年5月からアベマシクリブを開始、X年3月のCTで新たに肺炎像を認め当科へ紹介。無症状で左下葉に浸潤影を認めたが、遡ると内服開始3ヶ月後、7ヶ月後のCTでも軽微なスリガラス影と浸潤影を認め、一部は自然消退していた。TBLBにて胞隔炎の診断でステロイドの内服が著効した。アベマシクリブによる薬剤性肺炎は軽症から死亡例まで発症する可能性があり今後も注意が必要である。

33. 肺血管拡張を伴った急性好酸球性肺炎の1例

NTT東日本関東病院

○吉田敬士（よしだ　けいし）、竹島英之、藤井洸希、西村　拓、渡邉かおる、生島弘彬、
小原さやか、酒谷俊雄、臼井一裕

23歳女性。X年5月初旬より喫煙開始。5月中旬より発熱、喀痰、咳嗽が出現。胸部CTで両側に気管支血管束の肥厚と小葉間隔壁の肥厚を伴うも、すりガラス影は軽微であった。肺動脈幹拡張をみとめ、肺動脈血栓塞栓症が疑われたが、粗大な血栓は認められなかった。気管支肺胞洗浄検査で好酸球分画の増加（43.2%）を認め、喫煙を契機とした急性好酸球性肺炎と診断した。禁煙およびステロイド投与にて症状、画像所見は改善した。

34. ベンラリズマブ（BEN）からデュピルマブ（DUP）変更後に好酸球性肺炎が再燃した重症気管支喘息の一例

東京慈恵会医科大学附属病院

○丸山智也（まるやま ともや）、奥田慶太郎、波多野聡、松井勇磨、渡部淳子、高橋直子、
宮川英恵、門田　宰、藤田　雄、内海裕文、橋本典生、竹越大輔、
伊藤三郎、和久井大、皆川俊介、沼田尊功、原　弘道、荒屋　潤、桑野和善

52 歳男性。気管支喘息、好酸球性副鼻腔炎（ECRS）で通院中、X-2 年 1 月に好酸球性肺炎（EP）を発症しプレドニゾロン（PSL）開始。その後 EP は改善したが、PSL 5mg/日投与下でも喘息症状を繰り返すため、X-1 年 4 月 BEN 導入、喘息症状は改善した。しかし皮疹のため計 3 回で中止。その後悪化した ECRS に対し、同 10 月 DUP 導入、鼻症状が改善した。PSL 漸減中の X 年 3 月、血中好酸球 5000/μl まで上昇、EP が再燃した。BEN から DUP 変更後の EP 再燃は稀であり報告する。

35. 人工呼吸器管理を要した重症加湿器肺の 1 例

埼玉県立病院機構埼玉県立循環器・呼吸器病センター呼吸器内科

○長谷川愛梨（はせがわ　あいり）、西田　隆、小須田彩、長谷見次郎、高野賢治、磯野泰輔、
河手絵里子、細田千晶、小林洋一、石黒　卓、高久洋太郎、鍵山奈保、
倉島一喜、柳澤　勉、高柳　昇

69 歳男性、急性びまん性肺疾患発症、入院当日に人工呼吸器管理を要した。ステロイドで改善し AIP と診断した。3 回目の再燃で入院。発症時・再燃前に加湿器を使用していることが判明した。入院のみで改善・加湿器負荷試験陽性にて加湿器肺と診断した。自験 150 例の過敏性肺炎では本例のみ人工呼吸器管理を要した。人工呼吸器管理を要する急性びまん性肺疾患において加湿器肺は重要な鑑別であり、挿管前の病歴聴取が必要となる。

36. 亜急性経過で増悪寛解を繰り返し、DIP like reaction が見られた喫煙関連間質性肺疾患の一例

結核予防会複十字病院呼吸器センター内科[1]、結核予防会複十字病院健康管理センター[2]、
結核予防会複十字病院放射線診断科[3]、神奈川県立循環器呼吸器病センター病理診断科[4]

○須賀実佑里（すが　みゆり）[1]、田中良明[1]、上山雅子[2]、伊藤弘毅[1]、阿部太郎[1]、下田真史[1]、
大澤武司[1]、荒川健一[1]、上杉夫彌子[1]、黒崎敦子[3]、武村民子[4]、工藤翔二[1]、
大田　健[1]

症例 43 歳女性。主訴は 1 カ月前からの咳嗽と発熱。1 週間程度で急速に増悪寛解を繰り返す両側すりガラス影、胸水貯留、好中球優位の白血球および CRP 上昇で当院紹介受診。喫煙増加に伴う肺病変増悪あり、急性好酸球性肺炎を疑うも、BALF はマクロファージ優位、経気管支肺生検で、肺胞腔内にびまん性に色素貪食マクロファージを認めるが充満はなかった。既知の喫煙関連肺障害とは異なった経過、画像、病理所見を呈した一例を報告する。

ランチョンセミナーⅡ　12：10〜13：10

座長　長谷川直樹（慶應義塾大学医学部感染症学教室）

「多職種連携による肺非結核性抗酸菌症の新展開」

演者：南宮　湖（慶應義塾大学医学部感染症学教室）

肺非結核性抗酸菌（NTM）症は、主に中高年以降の女性に好発する難治性の慢性進行性呼吸器感染症であり、近年、本邦でも急激な増加が指摘されている（Namkoong et al. EID. 2016）。そして、その根本的な治療が存在しないことから、臨床家を日々、悩ませている。

2020年にATS/ERS/ESCMID/IDSAが合同で「Treatment of Nontuberculous Mycobacterial Pulmonary Disease: An Official ATS/ERS/ESCMID/IDSA Clinical Practice Guideline」を発表した。これは実に13年ぶりにガイドラインの改訂であった。近年、リポゾーマルアミカシン吸入製剤の新規治療薬（アリケイス®）（Oliver et al. AJRCCM. 2017）等の登場や従来*M. abscessus*と分類されていた菌の中には治療反応性が良好な*M. massiliense*が存在する（Choi et al. AJRCCM. 2013）等の新たな知見が集積され、このガイドラインに反映されている。

特に、標準治療を6カ月以上行った後でも持続排菌している肺MAC症患者では、アリケイスを治療に追加することが盛り込まれている。演者が所属する慶應義塾大学病院は、このアリケイスの発売に先立って、積極的な多職種連携を進め、その導入準備を進めてきた。慶應義塾大学病院で実際に使用しているマニュアル・チェックリストを紹介することで、アリケイス使用上のピットフォールを解説する。

また、日本国内にいては保険適応の問題から欧米のガイドラインをそのまま適応することができないという「ドラック・ラグ」の問題についても本講演の中で概説する。

共催：インスメッド合同会社

医学生・初期研修医セッションⅢ　13：15〜13：50

座長　西村直樹（聖路加国際病院呼吸器内科）

研12. 抗線維化薬投与後に肺癌の縮小を来した肺線維症の一例

龍ケ崎済生会病院呼吸器内科

○黒下彰喜（くろした てるき）、宮崎邦彦、北澤晴奈、佐藤信也、児玉孝秀

71歳男性。RAの合併症または肺線維症として経過観察中であった。69歳、PET-CTで右肺下葉にFDG集積を伴う腫瘤が出現した。肺癌を強く疑ったが、リスクを心配し積極的治療は行わなかった。70歳、ニンテダニブ内服開始。12ヶ月継続後にCTで腫瘍の縮小を認め、CEA、SLX、KL-6も低下した。血管内皮細胞の増殖を抑制し血管新生を阻害するVEGFR阻害剤の作用で、肺癌が縮小したと考えられた。

研 13. 柴苓湯による薬剤性肺障害をきたした一例

日本医科大学大学院医学研究科呼吸器内科学分野[1]、日本医科大学付属病院病理部・解析人体病理学[2]

○白（はく）　彩香（さやか）[1,2]、青山純一[1]、芳賀三四郎[1]、田中　徹[1]、中道真仁[1]、柏田　建[1]、
田中庸介[1]、齋藤好信[1]、寺崎泰弘[2]、清家正博[1]、弦間昭彦[1]

症例は 54 歳男性。前立腺肥大症術後の排尿障害に対し、3 週間前から柴苓湯が処方されたが、1 週間前から労作時呼吸困難と咳嗽が出現し、徐々に症状が増悪したため当院を受診した。CT で両側下葉に非区域性のすりガラス陰影を認めた。気管支鏡検査を含む各種検査結果より柴苓湯による薬剤性肺障害と診断した。プレドニゾロンを開始し、治療反応は良好であった。文献的考察を加えて発表する。

研 14. ジアフェニルスルホンによる薬剤性肺炎の 1 例

国立病院機構霞ヶ浦医療センター呼吸器内科[1]、筑波大学附属病院土浦市地域臨床教育ステーション[2]

○西川泰貴（にしかわ たいき）[1]、大澤　翔[1]、増田美智子[1]、阿野哲士[1]、菊池教大[1]、石井幸雄[1,2]

症例は 58 歳女性。202X 年 5 月 13 日に近医皮膚科でレクチゾール（ジアフェニルスルホン）を処方され内服開始した。5 月 20 日から倦怠感・発熱が出現し 6 月 2 日近医で肺炎を認めた。抗菌薬等で改善を認めず当院紹介。気管支鏡検査で好酸球の増多を確認した。入院後休薬のみで発熱・炎症反応は自然軽快した。以上の経過から薬剤性肺炎と診断。ジアフェニルスルホンによる薬剤性肺炎の報告は比較的稀な為考察を加えて報告する。

研 15. 原発性抗リン脂質抗体症候群に合併したびまん性肺胞出血の一例

済生会宇都宮病院呼吸器内科

○西垣颯一郎（にしがきそういちろう）、岡森　慧、福永直輝、馬場里英、荒井大輔、篠田裕美、
高橋秀徳、仲地一郎

73 歳、男性。原発性抗リン脂質抗体症候群で他院に通院していた。20XX 年 5 月 2 日より発熱、労作時呼吸困難を認め、5 月 4 日に入院となった。胸部 CT でびまん性すりガラス影を認めた。第 4 病日に気管支肺胞洗浄を施行し、びまん性肺胞出血と診断した。ステロイド治療で病状は改善した。原発性抗リン脂質抗体症候群に合併したびまん性肺胞出血は報告が少なく、貴重な症例である。

研 16. 経気管支肺生検により診断した好酸球性多発血管炎性肉芽腫症の 1 例

東京慈恵会医科大学附属第三病院初期研修医[1]、東京慈恵会医科大学附属第三病院呼吸器内科[2]、
東京慈恵会医科大学附属病院呼吸器内科[3]

○田代愛莉（たしろ　あいり）[1]、山中友美絵[2]、千田健太郎[2]、柴田　駿[2]、小島彩子[2]、新福響太[2]、
長谷川司[2]、山田真紗美[2]、保坂悠介[2]、高坂直樹[2]、石川威夫[2]、桑野和善[3]

症例は 83 歳男性。37 度台の発熱と咳嗽、喘息発作を繰り返し、当院を受診。左上葉優位に浸潤影、すりガラス陰影を認めた。肺外に血管炎の所見は得られず、経気管支肺生検（TBLB）により特徴的な組織所見が得られたことで好酸球性多発血管炎性肉芽腫症の確定診断に至った。ステロイドパルス療法および cyclophosphamide パルス療法を行い、寛解を得られた。高齢者において TBLB は有効な診断方法になり得ると考える。

医学生・初期研修医セッションⅣ　13：55〜14：30

座長　鏑木孝之（茨城県立中央病院呼吸器センター）

研 17. 急性骨髄性白血病（AML）の治療中に合併した、肺静脈閉塞症（PVOD）を疑った肺高血圧症（PH）の 1 例

千葉大学医学部附属病院呼吸器内科

○石毛昌樹（いしげ まさき）、竹田健一郎、内藤　亮、杉浦寿彦、重田文子、関根亜由美、
鹿野幸平、笠井　大、安部光洋、坂尾誠一郎、鈴木拓児

症例は 48 歳男性。AML と診断され同種臍帯血移植を受けた 3 ヶ月後に呼吸困難を亜急性に発症した。平均肺動脈圧 53mmHg の重篤な PH を指摘され当院へ転院した。右心不全の管理と並行して精査を進めるも、循環動態が維持できず ECMO 管理となった。PGI2 製剤など肺血管拡張薬を導入するも反応に乏しく、第 23 病日に循環不全で死亡された。移植後 PVOD や薬剤性 PH などが疑われ、AML と PH の関連も含めて報告する。

研 18. アレルギー性気管支肺アスペルギルス症（ABPA）に合併した肺高血圧症の 1 例

日本赤十字社長野赤十字病院

○岡（おか）　優祐（ゆうすけ）、倉石　博、武内祐希、田中駿ノ介、小澤亮太、長谷衣佐乃、
増渕　雄、小山　茂

症例は 69 歳女性。気管支喘息のために経過観察中であった。多血症を指摘されたため当院血液内科を受診。慢性呼吸不全による二次性多血症が疑われたため当科に紹介され入院となった。好酸球増多症を認め、肺高血圧症が疑われたため右心カテーテル検査（RHC）を施行。精査の結果 ABPA に合併した肺高血圧症と診断。在宅酸素療法、ステロイド治療を行った。RHC を再検したところ肺高血圧症は改善していた。ステロイド治療が有効であった。

研 19. 進行胸腺癌全摘術後多発転移に対してレンバチニブを使用した一例

群馬大学医学部附属病院呼吸器・アレルギー内科

○茂木萌仁（もてき もえと）、相川政紀、三浦陽介、黒岩裕也、板井美紀、笠原礼光、
鶴巻寛朗、矢冨正清、櫻井麗子、古賀康彦、砂長則明、久田剛志、前野敏孝

50 代男性。胸腺癌正岡 4b 期（左胸膜、右臼蓋転移）に対して術前放射線治療併用胸腺全摘術と骨転移照射を施行した。術後再発に対し化学療法を行うも、肝転移、骨転移の進行を認めたため、レンバチニブを開始した。投与前に認めた腫瘍熱、炎症反応亢進、肝逸脱酵素上昇は速やかに改善した。進行胸腺癌に対してレンバチニブが奏効した 1 例を報告する。

研 20. EGFR 遺伝子変異と ALK 融合遺伝子を同時に認めた肺腺癌の 1 例

筑波大学附属病院呼吸器内科

○安田（やすだ）　一（はじめ）、中泉太佑、塩澤利博、武石岳大、渡邊　崚、西野顕吾、
松山政史、中澤健介、増子裕典、小川良子、際本拓未、松野洋輔、
森島裕子、坂本　透、檜澤伸之

症例は 71 歳男性、過去喫煙者。肺腺癌 cT1cN3M0 の診断となり、EGFR 遺伝子変異（exon19 欠失）と ALK 融合遺伝子（IHC iScore3）を同時に認めた。化学放射線療法を行い SD の治療効果を得て、再発時の分子標的薬使用も考慮してデュルバルマブによる地固め療法は行わなかった。現在のところ再発なく経過観察をしている。EGFR 遺伝子変異と ALK 融合遺伝子が同時に認められることは稀であり、今後再発した場合の治療について検討を加えて報告する。

研 21. Pembrolizumab によりシェーグレン症候群が顕在化した肺腺癌の一例

虎の門病院分院呼吸器内科[1]、虎の門病院分院腎センター内科[2]

○片山南瀬（かたやま みなせ）[1]、久野真弘[1]、森口修平[1]、大庭悠貴[2]、澤　直樹[2]、高谷久史[1]

88 歳女性。右上葉肺腺癌（cT3N3M1b、stageI4A、PD-L1 TPS 90%）に対し 1 次治療として Pembrolizumab 200 mg/body を開始した。第 7 病日頃より関節痛と以前より軽度認めていた Sicca 症状が増悪し、シェーグレン症候群と診断した。治療開始前の抗核抗体が 320 倍と上昇していたため、治療に伴いシェーグレン症候群が顕在化した可能性が考えられた。文献的考察を加え報告する。

教育セミナーⅡ　14：45〜15：45

座長　齋藤武文（国立病院機構茨城東病院呼吸器内科）

「多剤耐性肺結核の外科治療」

演者：中川隆行（国立病院機構茨城東病院呼吸器外科）

肺結核に対して有効な化学療法が登場する以前は、外科治療が主な治療法であった。抗結核薬の登場によって肺結核は化学療法のみで根治可能となったが、1990 年代に従来の抗結核薬に耐性を示す多剤耐性肺結核が登場し、外科治療が再び注目された。

薬剤耐性で化学療法のみでは治療困難な多剤耐性肺結核に対して、排菌源となる空洞病変や荒蕪肺を切除し治療成功率を高める外科治療が行われた。また化学療法によって排菌停止が得られても、遺残空洞が残存し再発の危険性が高い症例に対しても主病巣の切除を行ってきた。肺結核に対する外科治療は解剖学的肺切除を基本とし、胸壁の癒着剥離や、癒着した肺門血管処理など、高度な外科技術が要求される。また気管支断端瘻や遺残腔トラブル、膿胸などの合併症を予防する技術が必要であり、十分に経験のある外科チームで対応することが必要である。また外科治療の最大効果を得るには、術前・術後の有効な化学療法のマネージメント、適切な手術適応の見極めなど、内科医と外科医の協力が不可欠である。多剤耐性肺結核に対する治療は、化学療法単独治療と比較し、化学療法と外科治療による集学的治療はより良好な治療成績が報告されてきた。しかし近年、新規抗結核薬の登場により結核に対する治療は新たな局面にある。

日本国内での多剤耐性肺結核に対する外科治療は限られており、実際の症例と代表的な論文を御紹介したい。

共催：ヤンセンファーマ株式会社 メディカルアフェアーズ本部

セッションⅦ　15：50～16：25

座長　古賀康彦（群馬大学大学院医学系研究科呼吸器・アレルギー内科）

37. 臓側胸膜上の腫瘤に対して局所麻酔下胸腔鏡下クライオバイオプシーを施行し腎癌胸膜転移の診断に至った一例

聖路加国際病院呼吸器内科[1]、聖路加国際病院呼吸器外科[2]、聖路加国際病院集中治療科[3]

○森田智枝（もりた　ちえ）[1,2,3]、北村淳史[1]、木下雄仁[1]、廣田晋也[2]、大坪巧育[2]、末吉国誉[2]、
村上　学[3]、盧　昌聖[1]、今井亮介[1]、岡藤浩平[1]、小島史嗣[2]、冨島　裕[1]、
仁多寅彦[1]、西村直樹[1]、板東　徹[2]、田村友秀[1]

77 歳男性。X-18 年に左腎癌摘出術、X-2 年に右腎癌凍結療法、X-1 年より右乳癌術後ホルモン療法中。CT で左胸水と左胸膜に接する腫瘤影を認め紹介。胸水細胞診では診断に至らず、局所麻酔下胸腔鏡で壁側胸膜に腫瘤性病変は認めず、臓側胸膜上の腫瘤からクライオバイオプシーを行い腎癌胸膜転移と診断した。中等量の出血があったが胸腔鏡下に制御可能だった。臓側胸膜から同生検を行った報告は少なく、報告する。

38. 癌性リンパ管症の診断にクライオバイオプシーが有用であった 1 例

済生会宇都宮病院呼吸器内科[1]、済生会宇都宮病院病理診断科[2]、慶應義塾大学医学部病理診断部[3]

○坂本智哉（さかもと　ともや）[1]、岡森　慧[1]、福永直輝[1]、馬場里英[1]、荒井大輔[1]、高橋秀徳[1]、
篠田裕美[1]、江本　桂[2,3]、西川秋佳[2]、仲地一郎[1]

症例は 64 歳女性。左乳癌に対し手術、放射線療法施行後、4 年間レトロゾール内服を続けていた。20XX 年 3 月より咳嗽を自覚し、胸部 CT で癌性リンパ管症が疑われた。フルベストラント、アベマシクリブで乳癌の治療を行うも、肺陰影はさらに増悪した。同年 6 月にクライオバイオプシーを実施し、癌性リンパ管症と診断した。クライオバイオプシーの有用性を示唆する貴重な症例と考えられた。

39. CBDCA+PTX+nivolumab+ipilimumab 療法により著明な好酸球増多症を認めた 1 例

信州大学医学部内科学第一教室

○金山理紗（かなやま　りさ）、野沢修平、赤羽順平、曽根原圭、立石一成、北口良昇、
牛木淳人、山本　洋、花岡正幸

69 歳の男性。左下葉非小細胞肺癌（cT4N3M1c、stageIVB、PD-L1 TPS 80％）と診断し、1 次治療として CBDCA+PTX+nivolumab+ipilimumab を開始した。Day21 に全身の皮疹と下痢、末梢血の著明な好酸球増多を認めた。皮膚、上下部消化管の生検組織で著しい好酸球浸潤を認めた。免疫関連有害事象による好酸球増多症と考えられ、ステロイド治療により改善した。

40. ニボルマブ、イピリムマブ投与後に重症筋無力症、心筋炎を来し死亡した肺腺癌術後再発の１例

船橋市立医療センター呼吸器内科[1]、船橋市立医療センター腫瘍内科[2]、船橋市立医療センター内科[3]

○黒木嗣子[1]（くろき つぐこ）、平野　聡[2]、稲崎稔明[1]、浦野　亮[1]、呉　藤浩[1]、藤田哲雄[1]、
天野寛之[1]、中村　純[1]、中村祐之[1]、多部田弘士[3]

79 歳男性。肺腺癌術後再発（pT2aN0M0 StageIB PD-L1 TPS＜1％）に対しニボルマブ、イピリムマブを投与した。Day18 に複視が出現し、Day22 に CK、CK-MB 高値を認め、重症筋無力症、心筋炎を疑い入院とした。全身性ステロイドと免疫グロブリン静注療法による改善なく第２病日に死亡した。ICI 投与中には急激な経過を辿る重篤な有害事象が出現する可能性があり、注意深く観察し、患者にも有症状時の早期受診を呼びかける必要がある。

41. Pembrolizumab 投与中に脂肪織炎を来たした肺腺癌の一例

佐久医療センター

○武知寛樹（たけち ひろき）、和佐本諭、柳澤　悟、畑　侑希、両角延聡、大浦也明

67 歳男性。肺腺癌（cT2aN2M1c：StageIVB）に対し CBDCA+PEM+Pembrolizumab4 コース、その後に PEM+Pembrolizumab で加療した。18 コース Day9 に右下腿前面に硬結を伴う発赤・腫脹を生じ蜂窩織炎として抗菌薬で治療した。19 コース Day11 にも右下腿に同様の皮疹が出現し、皮膚生検で T リンパ球の浸潤を認め脂肪織炎と診断した。その後も Day10 前後で同様の脂肪織炎が出現したが、投与日には軽快した。irAEs としての脂肪織炎は稀であり報告する。

セッションⅧ　16：30〜17：05

座長　大野真梨子（東京医科大学茨城医療センター呼吸器内科）

42. ペムブロリズマブ長期投与中にリウマチ性多関節炎を発症した肺腺癌の１例

栃木県立がんセンター呼吸器科[1]、栃木県立がんセンター骨軟部腫瘍・整形外科[2]

○岸川孝之[1]（きしかわたかゆき）、杉山智英[1]、中村洋一[1]、笠井　尚[1]、袖山直之[2]、中川瑠美[2]、
菊田一貴[2]

52 歳男性。X-3 年、肺腺癌 StageIIIA の診断で化学放射線療法が施行されたが PD となり、X-2 年よりペムブロリズマブ単剤 34 サイクル継続中。X 年に左股関節と右肩に激痛が出現し体動困難で入院。MRI で滑膜の著明な増生と骨髄浮腫、骨びらんを認めた。組織生検で癌や感染の所見は認めず。ICI 誘因性のリウマチ性多関節炎と診断し、少量ステロイドを開始したところ著効した。稀な症例であり、報告する。

43. Pembrolizumab による肺腺癌治療中に急性尿細管間質性腎炎をきたした一例

佐久総合病院佐久医療センター呼吸器内科

○畑　侑希（はた ゆうき）、武知寛樹、和佐本諭、柳澤　悟、大浦也明、両角延聡

胃潰瘍の既往がありプロトンポンプ阻害薬（PPI）内服中の 78 歳男性。肺腺癌に対し CBDCA+PEM+Pembrolizumab（Pembro）4 コース、及び PEM+Pembro12 コース施行した。薬疹のため Pembro 単剤で３コース追加加療後より血清 Cre が上昇し、Pembro を中止した。腎生検で急性尿細管間質性腎炎と診断され、PSL 治療を開始した。Pembro による腎障害には PPI が危険因子とされており、その対応には腎毒性を持つ内服薬の見直しも必要と考えた。

44. 子宮筋腫術後再発に対しホルモン療法中、両肺に転移をきたした1例

国立病院機構水戸医療センター呼吸器科

○伊藤（いとう）　礼（あや）、沼田岳士、荒井静香、羽鳥貴士、太田恭子、箭内英俊、遠藤健夫

症例は44歳、女性。検診で胸部異常陰影を指摘され当科紹介。35歳時に子宮筋腫の手術既往あり、4か月前より再燃し内服治療を開始していた。胸部CTでは両肺に境界明瞭な多発結節影を認めた。VATSを施行し、同組織像にて子宮筋腫の良性転移性平滑筋腫と診断した。上記は良性であるにも関わらず、肺転移をきたす稀な病態である。女性の多発肺結節影を認めた場合、子宮筋腫の既往を確認し本疾患も鑑別疾患に挙げる必要がある。

45. 多発肺病変と孤立膵病変を認め診断に難渋し、未治療で急激な転帰を辿った膵癌肺転移の1剖検例

順天堂大学医学部附属順天堂東京江東高齢者医療センター呼吸器内科[1]、
順天堂大学医学部附属順天堂医院呼吸器内科[2]

○片岡峻一（かたおかしゅんいち）[1,2]、松野　圭[1]、阿部　瞳[1]、山田朋子[1]、光石陽一郎[2]、嶋田奈緒子[2]、
菅野康二[1]、髙橋和久[1]

82歳男性。X年1月に呼吸困難を主訴に当科を受診した。胸部CTで両肺に多様な結節影を認め、経時的に増悪した。X年3月のPET-CTでは、肺病変への集積は乏しく膵頭部に集積を認めた。X年5月に気管支鏡検査を施行し浸潤性粘液性肺腺癌疑いと診断した。しかし呼吸状態が悪化し、入院後第33病日に死亡退院した。浸潤性粘液性腺癌の原発巣の診断は苦慮することが多く、病理解剖の結果並びに文献的考察を含めて報告する。

46. 長期経過観察により自然軽快を認めた免疫関連有害事象（irAE）による血小板減少症の一例

東京医科大学病院呼吸器内科[1]、東京医科大学病院臨床腫瘍科[2]

○大熊（おおくま）　尭（たかし）[1]、冨樫佑基[1]、塩入菜緒[1]、水島麗生[1]、田中あかね[1]、石割茉由子[1]、
鳥山和俊[1]、菊池亮太[1]、蛸井浩行[1]、河野雄太[1]、吉村明修[2]、阿部信二[1]

71歳男性。左上葉原発肺腺癌cT3N3M0stage3Cの患者。Pembrolizumab単剤治療を10コース施行後、Grade4の血小板減少（1.8万/μL）発症。出血傾向はなく、Pembrolizumab投与中止の上、ステロイド投与は行わず経過観察とした。1年後から血小板数は上昇傾向となり、2年後には10.1万/μLまで改善した。irAEによる血小板減少の治療にはステロイド治療などが行われるが、自然軽快の経過を追えた症例は貴重と考え、文献的考察を加え報告する。

セッションⅨ　17：12〜17：47

座長　中澤健介（筑波大学呼吸器内科）

47. 小細胞肺癌に形質転換したEGFR遺伝子変異陰性の肺腺癌の1例

武蔵野赤十字病院

○青柳（あおやぎ）　慧（けい）、古川佳奈子、大友悠太郎、小澤達志、安部豪眞、鎌倉栄作、
東　盛志、高山幸二、花田仁子、瀧　玲子

68歳男性。X-7年、肺腺癌cT2bN3M0stageIIIB、EGFR遺伝子変異陰性と診断された。化学放射線治療（CBDCA＋PTX）施行したが、直後のCTで左副腎転移を認め、PDとなった。二次治療のCDDP＋PEM4コース施行後、PEM維持療法42コース施行し、3年間休薬した。X-1年12月のCTで肺内転移を認め、再発と判断。PEMを再開も、増大傾向であり、一方でProGRPの上昇を認め、再生検で小細胞肺癌への形質転換が確認された。文献的考察を加えて報告する。

48. EGFR遺伝子変異陽性肺腺癌から小細胞肺癌に形質転換した1例

諏訪赤十字病院呼吸器内科

○矢崎（やざき）達也（たつや）、丸野崇志、濱　峰幸、蜂谷　勤

70歳代、男性。EGFR遺伝子L858R陽性肺腺癌術後再発に対して、1次治療としてErlotinibの内服加療を4年間行った。右胸壁に再発し、生検組織から形質転換した小細胞肺癌と耐性遺伝子T790M陽性肺腺癌が検出された。2次治療としてCarboplatin+Etoposideを4コース、3次治療としてAmrubicinを14コース行い、SDの状態が維持された。形質転換した小細胞肺癌の1例を報告する。

49. 健康診断で発見され、CTガイド生検にて診断が得られた形質細胞腫の1例

国立病院機構霞ヶ浦医療センター[1]、筑波大学医学医療系呼吸器内科[2]

○菊池教大（きくち のりひろ）[1]、大澤　翔[1]、増田美智子[1]、阿野哲士[1]、石井幸雄[1,2]、近藤　譲[1]

41歳男性。健康診断にて異常を指摘され、近医を受診。胸部CTにて、右第二胸椎、肋骨に浸潤する腫瘤を認めた。気管支鏡検査では、アプローチ困難であり、CTガイド下腫瘤生検を施行。形質細胞腫の診断となった。孤発性形質細胞腫は比較的稀な腫瘍であり、髄外性と比較すると多発性骨髄腫に進展する割合が高く、健診にて発見されることは稀であり、CTガイド下生検により早期診断が得られた。文献的考察を行い報告する。

50. 全身状態不良の肺大細胞癌Stage4Bの患者に対してダブラフェニブ＋トラメチニブを安全に投与できた症例

東京ベイ・浦安市川医療センター[1]、聖路加国際病院[2]

○中島佑樹（なかじま ゆうき）[1]、佐々木昭典[1]、新居田あい[1]、西島結梨恵[1]、木山晃希[1]、
藤本裕太郎[1]、江原　淳[1]、扇田　信[1,2]、則末泰博[1]

80歳女性。呼吸困難感を主訴に入院、CT及び病理組織所見より、肺大細胞癌Stage4Bの診断に至った。診断時ECOG PS：4であったが、BRAF V600E変異陽性であり、ダブラフェニブ＋トラメチニブを開始した。治療後、明らかな有害事象の発現はなく投与継続が可能であった。呼吸状態悪化により死亡退院となったが、全身状態不良患者にダブラフェニブ＋トラメチニブを安全に投与できた症例であり、文献的考察を加えて報告する。

51. 非小細胞肺癌の治療中に急激な呼吸困難を認め、肺腫瘍血栓性微小血管症（PTTM）と診断した一剖検例

JR 東京総合病院呼吸器内科

○小堀朋子（こぼり　ともこ）、東　由子、堀口有希、服部元貴、石田友邦、田中　萌、
川述剛士、梅澤弘毅、田中健介、福岡みずき、鈴木未佳、河野千代子

60 歳男性。X-9 年に濾胞性リンパ腫に対して化学療法を施行し完全寛解となった。X 年 1 月に再発し化学療法を 6 コース施行した。8 月の CT で右下葉に結節影を認め、当科を受診した。非小細胞肺癌と診断し、11 月より CBDCA+nab-PTX による治療を開始したが、day25 より急激な呼吸困難を認め、両肺のすりガラス影が悪化し呼吸不全のため 12 月 9 日に死亡した。病理解剖にて肺腫瘍血栓性微小血管症（PTTM）と診断した。文献的考察を加えて報告する。

今後のご案内

❑第 247 回日本呼吸器学会関東地方会

会　　期：2021 年 11 月 6 日（土）
会　　場：秋葉原コンベンションホール＋WEB（ハイブリッド開催）
会　　長：中村　博幸（東京医科大学茨城医療センター）

❑第 248 回日本呼吸器学会関東地方会
（合同開催：第 181 回日本結核・非結核性抗酸菌症学会関東支部学会）

会　　期：2022 年 2 月 26 日（土）
会　　場：秋葉原コンベンションホール
会　　長：高森　幹雄（東京都立多摩総合医療センター）

❑第 249 回日本呼吸器学会関東地方会

会　　期：2022 年 5 月 21 日（土）
会　　場：秋葉原コンベンションホール
会　　長：久田　剛志（群馬大学大学院保健学研究科）

❑第 250 回日本呼吸器学会関東地方会

会　　期：2022 年 7 月 16 日（土）
会　　場：秋葉原コンベンションホール
会　　長：宮崎　泰成（東京医科歯科大学呼吸器内科）

※初期研修医ならびに医学生の発表を積極的に受け付けています。
　初期研修医・医学生には入会義務はありません。
　多数の参加をお待ちしています。

謝　辞

アストラゼネカ株式会社

インスメッド合同会社

MSD 株式会社

杏林製薬株式会社

グラクソ・スミスクライン株式会社

クラシエ薬品株式会社

サノフィ株式会社

日本ベーリンガーインゲルハイム株式会社

ノバルティス ファーマ株式会社

ヤンセンファーマ株式会社 メディカルアフェアーズ本部

（五十音順）

2021 年 8 月 31 日現在

本会を開催するにあたり、上記の皆様よりご協賛いただきました。
ここに厚く御礼申し上げます。

第 180 回日本結核・非結核性抗酸菌症学会関東支部学会
第 246 回日本呼吸器学会関東地方会
会長　　石井　幸雄
（筑波大学医学医療系/筑波大学附属病院土浦市地域臨床教育センター）