

一般問題

日本呼吸器学会 専門医試験

第 13 回

平成 15 年 9 月 7 日

日本呼吸器学会

64. 悪性胸膜中皮腫について正しいのはどれか.

- (1) アスベスト吸入後5年以内に発病する.
- (2) 臓側胸膜にも壁側胸膜にも発生する.
- (3) ヒアルロニダーゼ消化試験が陽性となる.
- (4) 悪性中皮腫細胞には微絨毛がみられる.
- (5) 悪性中皮腫細胞ではCEAは陽性である.

- a (1) (2) (3) b (1) (2) (5) c (1) (4) (5)
d (2) (3) (4) e (3) (4) (5)

実地問題

日本呼吸器学会 専門医試験

第 13 回

平成 15 年 9 月 7 日

日本呼吸器学会

28歳，男性．同種骨髄移植83日後に発熱，乾性咳嗽，呼吸困難が出現．白血球数 $3,200/\mu\text{l}$ ，CRP 4.2mg/dl ， $\beta\text{-D}$ -グルカン陰性．胸部CT画像（別冊 No. 24a）とTBLB組織所見（別冊 No. 24b）を示す．

24. 選択すべき薬剤はどれか．

- (1) ビダラビン
- (2) アシクロビル
- (3) ガンシクロビル
- (4) 免疫グロブリン
- (5) 副腎皮質ホルモン

- a (1) (2) b (1) (5) c (2) (3)
d (3) (4) e (4) (5)

写真 No.24a

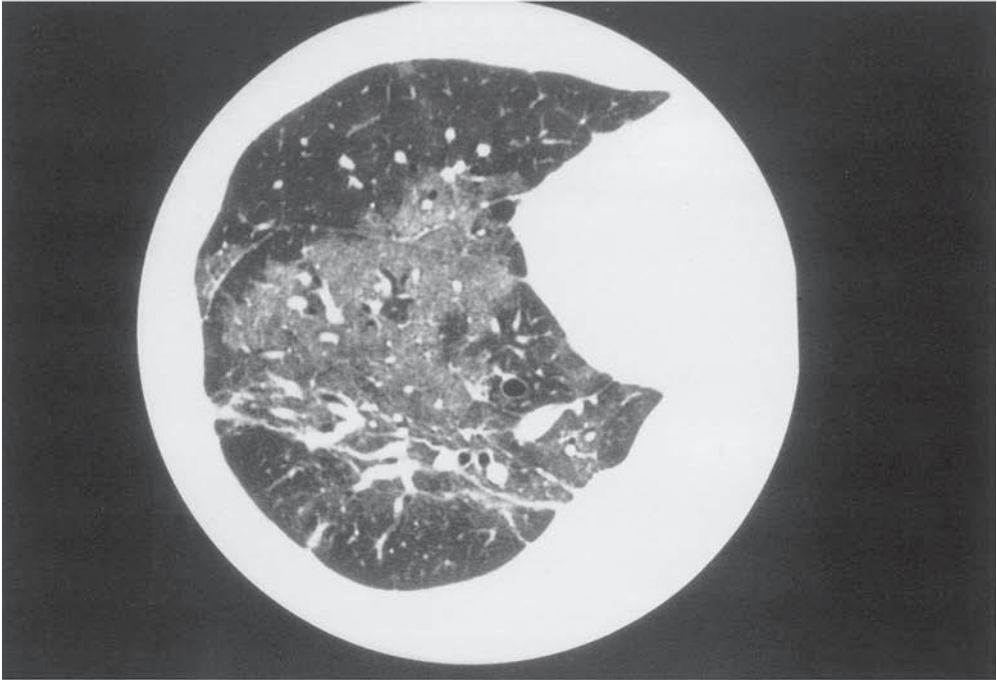


写真 No.24b

