

●画像診断

肺カンサシ症の治療中にムコール症を合併した1例

緒方 大聡 今永 知俊 田原 正浩 森脇 篤史

要旨：症例は83歳，男性。 *Mycobacterium kansasii* による肺感染症に対してイソニアジド，リファンピシン，エタンブトールにて19ヶ月間の治療を行うも，胸部単純CTで肺空洞性病変の壁肥厚を認めた。気管支洗浄液および喀痰の遺伝子解析により *Cunninghamella bertholletiae* が同定され，1年以上にわたり画像変化が軽微であり，腐生性肺ムコール症と診断した。腐生性肺ムコール症は報告が少なく，特に *C. bertholletiae* によるものは既報がないため，まれな症例として報告する。

キーワード： *Mycobacterium kansasii*, *Cunninghamella bertholletiae*, 腐生性肺ムコール症, 肺アスペルギルス症
Mycobacterium kansasii, *Cunninghamella bertholletiae*,
 Saprophytic pulmonary mucormycosis, Pulmonary aspergillosis

緒言

肺ムコール症は，日和見感染症として経気道的に感染し急速に全身へ播種する予後不良な疾患として知られ，既存の肺病変に腐生性に発症することはきわめてまれである¹⁾。今回我々は，*Cunninghamella bertholletiae* による腐生性肺ムコール症の1例を経験したため報告する。

症例

患者：83歳，男性。

主訴：なし。

現病歴：2014年8月に胸部単純CTで右肺上葉に空洞性病変を認め，喀痰培養で *Mycobacterium kansasii* が繰り返し同定された。非結核性抗酸菌症の診断でイソニアジド (isoniazid)，リファンピシン (rifampicin)，エタンブトール (ethambutol) を開始後，19ヶ月の加療の間，喀痰抗酸菌培養は検出されなかった。しかし胸部単純CTにて改善傾向が示されず精査を行うこととなった。

既往歴：特記事項なし。

生活歴：喫煙 なし。飲酒 なし。職業 製菓業。趣味 園芸，畑作業。

現症：身長163cm，体重49.6kg，BMI18.7kg/m²。体

温36.5℃，脈拍80/min・整，血圧128/70mmHg，呼吸数16/min，経皮的動脈血酸素飽和度 (SpO₂) 97% (室内気吸入下)。副鼻腔領域に異常なし。呼吸音正常。その他特記すべき所見なし。

検査所見 (Table 1)：血清アスペルギルス抗原が軽度高値であったが，血清アスペルギルスIgG抗体は陰性で，そのほかに異常値を認めなかった。

画像所見：胸部X線写真では，右肺尖部に複数の壁の厚い空洞影，胸膜肥厚を認め，右上葉気管支の拡張，右横隔膜挙上を伴っていた (Fig. 1)。胸部単純CTでは，右上葉気管支が拡張して右肺上中葉に空洞性病変が多発しており，5ヶ月前と比して右S²，S³に存在する空洞病変の壁の肥厚化を認めた (Fig. 2a, b)。菌球は認めなかった。

臨床経過：肺アスペルギルス症の合併を考え，気管支鏡検査を施行し，右B⁶洗浄液を採取した。気管支洗浄液検体，喀痰検体で糸状菌を認め，千葉大学真菌医学研究センターに菌種同定を依頼したところ，遺伝子解析により *C. bertholletiae* が同定され，肺ムコール症と診断した。手術を拒否されたため，2014年7月にリポソームアムホテリシンB (liposomal amphotericin B: L-AMB) を開始したが，10日目に急性胆管炎を合併した。絶食，L-AMBの中止，スルバクタム/セフォペラゾン (sulbactam/cefoperazone) の投与により胆管炎は改善したが，以後は患者が肺ムコール症の加療にきわめて消極的となり，無加療経過観察となった。2015年12月現在で症状の出現なく，単純CTにて空洞は拡大したが壁肥厚は変化していない (Fig. 2c)。腐生性の *C. bertholletiae* 肺感

連絡先：緒方 大聡

〒805-8508 福岡県北九州市八幡東区春の町1-1-1

製鉄記念八幡病院呼吸器内科

(E-mail: md105020@gmail.com)

(Received 18 Dec 2015/Accepted 17 Feb 2016)

Table 1 Laboratory findings on admission

Hematology		Biochemistry		Serology	
WBC	7,150/ μ l	TP	7.4 g/dl	CRP	0.31 mg/dl
Neut	69.8%	Alb	4.1 g/dl	β -D-glucan	29.1 pg/ml
Lym	20.7%	T-Bil	0.7 mg/dl	<i>Aspergillus</i> Ag	0.6
Mon	6.0%	AST	29 IU/L	<i>Aspergillus</i> IgG	(-)
Eos	2.9%	ALT	10 IU/L	QFT-3G	(-)
Bas	0.6%	LDH	364 IU/L		
RBC	418×10^4 / μ l	ALP	188 IU/L		
Hb	12.9 g/dl	γ -GTP	32 IU/L		
Ht	38.9%	BUN	15.5 mg/dl		
Plt	20.8×10^4 / μ l	Cr	0.91 mg/dl		
		Glu	120 mg/d		
Coagulation		Na	140 mEq/L		
APTT	37.5 s	K	4.6 mEq/L		
PT-INR	1.11	Cl	105 mEq/L		

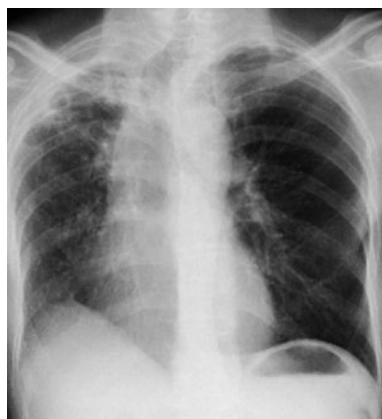

Fig. 1 Chest X-ray film showed cavitory lesions in the right upper lung field.

染症と診断し、経過観察を続けている。

考 察

松島らは肺ムコール症を、健常者に発症する一次性、日和見感染症として発症する二次性、既存の空洞性病変に付着・増殖する腐生性の3型に分類した。大半は二次性で、一次性および腐生性はまれである¹⁾。国内では、検索したかぎりでは8例の腐生性肺ムコール症の既報を認めた (Table 2)^{1)~7)}。診断根拠は切除肺または経気管支肺生検 (transbronchial lung biopsy: TBLB) 検体の組織学的所見によるものが多く、case 2, 7 以外は培養陰性であった。菌種が同定されていたのはcase 7のみで、*Rhizomucor pusillus*であった⁶⁾。病変は主にS¹, S², S¹⁺², S⁵であり、肺結核症をはじめムコール菌が腐生する既存病変の好発部位として矛盾しない。陈旧性肺結核、糖尿病、肺小細胞癌などの臨床背景を認めるものが多く、非結核

性抗酸菌症を基礎に有する症例は本例のみであった。手術例が術後抗真菌薬投与なしに再発なく経過していた一方で、抗真菌薬の全身投与のみで治癒した症例はなく、抗真菌薬の空洞内注入も無効であった¹⁾。また、無加療例がすべて病勢の進行なく経過しており、手術困難な腐生性肺ムコール症の治療方針は経過観察でよい可能性が示唆された。二次性肺ムコール症では強い血管侵襲性を反映した真菌性塞栓形成による出血性梗塞像が特徴とされるが、一次性では免疫応答が保たれているため強い組織反応の結果として膿瘍や肉芽腫が形成され、血管侵襲所見を認めない場合が多い⁸⁾。腐生性も同様の機序により病変が限局し、二次性のような血行性播種をきたさないため、安定した臨床経過をとると考える。

ポリープ状腫瘍表面の壊死部分へ腐生した例では、胸部X線写真および胸部単純CTでは肺癌所見を認めるのみであったが⁵⁾⁶⁾、他の6例の画像所見は本例のような空洞壁肥厚や菌球形成が主であった (Table 2)。菌球所見はアスペルギローマに特徴的とされるが、ムコール症やフサリウム症でも認めることが報告されている⁹⁾。本例は定期的に肺非結核性抗酸菌症の経過観察をしていたために、真菌性の菌球形成の早期所見である空洞壁の肥厚⁹⁾をとらえることができたと考えられる。

C. bertholletiae 感染症の大多数は他のムコール菌と同様に二次性として発症し急速に全身に播種する¹⁰⁾。アムホテリシンB (amphotericin B) の*in vitro*での有効率は63%とムコール症のなかで最も低く¹¹⁾、致死率84.6%ときわめて予後不良である¹²⁾。検索したかぎり、本菌種による肺感染症の国内報告例は7例であり^{8)10)~15)}、1例は一次性⁸⁾、他の6例は二次性ですべて致命的転帰をとっていた^{10)~15)}。一方、本菌による腐生性の肺感染症の報告例は国内、国外とも認めず、本例は貴重な症例といえる。

Table 2 Summary table of published cases of saprophytic pulmonary mucormycosis

Case No.	Author	Age	Sex	Underlying disease	Pulmonary segment of mucormycosis	Radiological findings	Identification of pathogen	Reference
1	Matsushima T, et al.	52	M	tuberculosis, bronchiectasis, diabetes mellitus	N/A	bronchiectasis, cavity	histology (excised lung)	1)
2	Matsushima T, et al.	67	M	tuberculosis	N/A	fungus ball, pleural thickening	culture (sputum, bronchial washing)	1)
3	Yamamoto H, et al.	40	F	tracheal bronchus	right S ¹	fungus ball, cavity	histology (excised lung)	3)
4	Tojima H, et al.	44	M	diabetes mellitus, alcoholic liver cirrhosis	left S ¹⁺² , S ⁶	cavity wall thickening, consolidation	histology (TBLB)	4)
5	Furuichi S, et al.	52	M	non-Hodgkin's lymphoma, diabetes mellitus	right S ²	fungus ball, cavity	histology (TBLB)	2)
6	Maniwa K, et al.	72	M	small cell lung carcinoma	right upper lobe bronchus	N/A	histology (TBLB)	5)
7	Tomita S, et al.	54	M	small cell lung carcinoma	left upper lobe bronchus	N/A	histology (TBLB), culture (TBLB)	6)
8	Tsuji K, et al.	48	F	tuberculosis	right S ⁶	fungus ball, cavity	histology (excised lung)	7)
9	Ogata H, et al.	83	M	nontuberculous mycobacteriosis	right S ¹ , S ² , S ³ , S ⁴ , S ⁵	cavity wall thickening	culture (sputum, bronchial washing)	present case

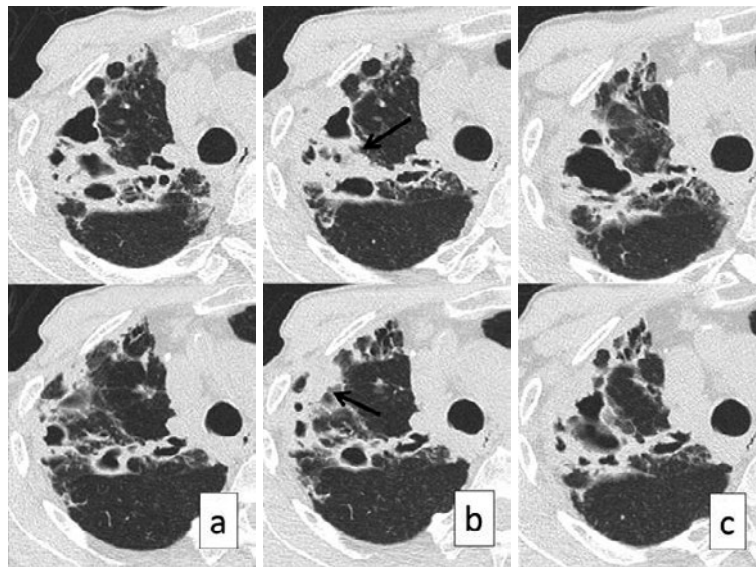


Fig. 2 Chest CT findings. (a) had been scanned 5 months before (b). (b), scanned the day treatment was finished, showed that the walls of cavitory lesions had become thick (arrows) in spite of the treatment with isoniazid, rifampicin, and ethambutol. (c), scanned 16 months after (b), showed that the cavity walls had not become thicker, though the cavity had expanded.

今回我々は、*C. bertholletiae*による腐生性肺ムコール症の1例を経験した。肺アスペルギルス症を考えた場合、その診断を血清学的検査のみに頼らず、ムコール症を鑑別に挙げ、専門施設への相談を検討することが勧められる。

本論文の要旨は第74回日本呼吸器学会九州地方会(2015年3月、福岡)において発表した。

謝辞：本例の検体検査にご尽力いただきました千葉大学真菌医学研究センターの亀井克彦先生に深謝申し上げます。

著者のCOI (conflicts of interest) 開示：本論文発表内容に関して特に申告なし。

引用文献

- 1) 松島敏春, 他. 肺ムコール感染症：発症に際しての宿主要因と臨床像. 日胸疾患会誌 1979; 17: 791-7.
- 2) 古市祥子, 他. 気管支鏡下肺生検で診断しえた肺ムコール症の3例. 気管支学 2000; 22: 109-14.
- 3) 山本宏司, 他. 異常分岐気管支に発生した菌球型肺ムコール症の1例. 日胸臨 1990; 49: 349-52.
- 4) 戸島洋一, 他. 糖尿病, 肝硬変を基礎疾患とし, 肺結核遺残空洞に発症した慢性肺ムコール症の1例. 日胸疾患会誌 1997; 35: 100-5.
- 5) 馬庭 厚, 他. 気管支鏡下生検で腫瘍壊死部分に真菌腐生を認めた4例. 日呼吸会誌 2003; 41: 39-43.
- 6) 富田尚吾, 他. 特異な気管支鏡所見を呈した気管支内ムコール症の1例. 日呼吸会誌 2004; 42: 181-4.
- 7) 辻 和宏, 他. 基礎疾患を有さない菌球型肺ムコール症の1例. 日呼外会誌 2005; 19: 103-7.
- 8) 佐藤雅樹, 他. 健常人に発症した *Cunninghamella bertholletiae* による肺ムコール症の1例. 日呼吸会誌 2001; 39: 758-62.
- 9) 鳥羽聡史, 他. 肺アスペルギルス症の診断・治療：ガイドラインを踏まえて. 医と薬学 2015; 72: 831-9.
- 10) 獅子原孝輔, 他. ステロイド服用中の紅皮症患者に発症した *Cunninghamella bertholletiae* による肺ムコール症の1例 特に *Cunninghamella bertholletiae* の診断について. 呼吸 1997; 16: 967-71.
- 11) Hirayama Y, et al. Disseminated infection and pulmonary embolization of *Cunninghamella bertholletiae* complicated with hemophagocytic lymphohistiocytosis. Intern Med 2013; 52: 2275-9.
- 12) 橋口浩二, 他. *Cunninghamella bertholletiae* 肺感染症の1例. 感染症誌 1997; 71: 264-8.
- 13) Iwatsu T, et al. *Cunninghamella bertholletiae* recovered from human disseminated zygomycosis in Japan. Trans Mycol Soc Jpn 1990; 31: 259-70.
- 14) 向笠洋介, 他. ステロイド投与中に接合菌症とニューモシスチス肺炎を合併した間質性肺炎の1剖検例. 日呼吸会誌 2010; 48: 847-54.
- 15) 慶野 大, 他. 非血縁者間骨髄移植後に肺型 *Cunninghamella bertholletiae* 感染症を合併した急性骨髄性白血病の1例. 日小児血がん会誌 2012; 49: 393-7.

Abstract

A case of saprophytic pulmonary mucormycosis with *Mycobacterium kansasii* pulmonary disease

Hiroaki Ogata, Tomotoshi Imanaga, Masahiro Tahara and Atsushi Moriwaki
Department of Respiratory Medicine, Steel Memorial Yawata Hospital

An 83-year-old male had been treated for *Mycobacterium kansasii* pulmonary infection with isoniazid, rifampicin and ethambutol. Although *Mycobacterium* sp. had never been detected in several sputa in the course of a 19-month treatment, a chest computed tomography (CT) showed cavity wall thickening in the right upper lobe. *Cunninghamella bertholletiae* was identified in both sputum and bronchoscopic specimens, and consequently we diagnosed pulmonary mucormycosis. He has undergone no antifungal treatments for more than a year; nevertheless, the chest CT findings remained almost the same. This is the first case report of saprophytic pulmonary mucormycosis by *C. bertholletiae*. Radiological findings of saprophytic pulmonary mucormycosis are very similar to those of aspergillosis, so we should try to detect the etiologic agent when we diagnose them.