

## ●症 例

## 長期服用中に発症したバルプロ酸ナトリウムによる 薬剤起因性胸膜炎と考えられた1例

押方智也子<sup>a</sup> 釣木澤尚実<sup>a</sup> 細田のぞみ<sup>b</sup>  
堀田 綾子<sup>c</sup> 齋藤 生朗<sup>c</sup> 秋山 一男<sup>a</sup>

要旨：症例は48歳，男性．脳性麻痺，症候性てんかんがあり，バルプロ酸ナトリウム（VPA）とカルバマゼピンを8歳頃より内服していた．発熱と胸痛があり，胸部X線写真で右胸水を認め入院した．胸水好酸球10%，一般細菌・抗酸菌培養陰性，細胞診陰性で，VPA減量後胸水は減少した．VPA再開後胸水量が増加し，胸水中好酸球割合が54%に増加した．VPAを漸減中止し，約4ヶ月後に胸水消失を確認した．本症例は約40年間の内服継続後に発症し，長期服用中の薬剤についても薬剤性肺障害をきたす可能性を考慮する必要があると考えられ，報告する．

キーワード：バルプロ酸ナトリウム，薬剤起因性胸膜炎，好酸球性胸水

Sodium valproate, Drug-induced pleuritis, Eosinophilic pleural effusion

### 緒 言

薬剤性肺障害は「薬剤を投与中に起きた呼吸器系の障害のなかで薬剤と関連があるもの」と定義され，薬剤による胸膜病変の誘発は頻度としては高くはない<sup>1)</sup>．バルプロ酸ナトリウム（sodium valproate：VPA）は抗てんかん薬の一つであり，種々の発作型における第一選択薬として我が国で広く用いられる．また，躁病および躁うつ病の躁状態にも有効な薬剤として認識され適応が追加されている．肺病変を伴わずに胸水貯留，胸膜炎のみを起す原因薬剤の一つとしてVPAがあげられるが，日本人に関する報告例は医学中央雑誌ならびにPubMedにて検索しえた範囲では，2013年5月までに会議録2例のみである．さらに，独立行政法人医薬品医療機器総合機構によって収集された「副作用が疑われる症例報告に関する情報」を検索しても，企業報告による2例に限られた．我々は，内服開始から約40年後という長期服用後にVPAによる薬剤起因性胸膜炎を発症した症例を

経験し，希少と考えられるため報告する．

### 症 例

患者：48歳，男性．

主訴：発熱，胸痛．

既往歴：特記事項なし．

家族歴：特記事項なし．

生活歴：喫煙歴なし，飲酒歴なし，粉塵曝露歴なし，アレルギー歴は犬・猫との接触後にじんま疹，眼球結膜充血．その他，寄生虫感染を疑うサワガニや川魚，生肉などの摂食歴なし．

現病歴：出生時より，脳性麻痺，精神遅滞があり，症候性てんかんに対して8歳頃よりVPAおよびカルバマゼピン（carbamazepine：CBZ）の内服を継続した．国立病院機構相模原病院受診の10年以上前からVPA 1,200 mg/日，CBZ 600 mg/日と用量は一定であった．

入院5日前に38.1℃の発熱，頭痛があり，解熱剤を1回のみ服用した．翌日解熱したが右側胸部から背部にかけての痛みを訴え，WBC 7,300/μl，CRP 11.8 mg/dlと上昇し，胸部X線写真で右肺野の透過性低下を認め，肺炎と診断され，スルバクタム/アンピシリン（sulbactam/ampicillin：SBT/ABPC）6 g/日とミノサイクリン（minocycline：MINO）200 mg/日が経静脈的に投与された．発熱や胸痛は消失し，CRPは7.4 mg/dlまで低下したが胸部X線写真陰影は改善せず，国立病院機構相模原病院に紹介され，精査加療のため入院した．

入院時現症：身長160.0 cm，体重50.0 kg，意識清明，

連絡先：釣木澤 尚実

〒252-0392 神奈川県相模原市南区桜台18-1

<sup>a</sup>独立行政法人国立病院機構相模原病院アレルギー・呼吸器科

<sup>b</sup>相模原療育園小児科

<sup>c</sup>独立行政法人国立病院機構相模原病院病理診断科  
(E-mail: n-tsurikisawa@sagamihara.hosp.gr.jp)

(Received 21 Jun 2013/Accepted 17 Oct 2013)

表 1 入院時検査所見

血液検査		免疫血清検査		尿定性		RF	≤3 IU/ml
WBC	7.32 × 10 <sup>3</sup> /μl	CRP	5.72 mg/dl	SG	1.010	IgG	896 mg/dl
Neutro	75.5%	RF	3 IU/ml	pH	7.0	IgA	187 mg/dl
Lympho	14.2%	IgG	1,571 mg/dl	Pr	0 mg/dl	IgM	64 mg/dl
Mono	7.9%	IgA	390 mg/dl	Bd	0.00 mg/dl	CEA	70.7 ng/ml
Eos	2.0%	IgM	140 mg/dl	Glu	0 mg/dl	SLX	110 U/ml
Baso	0.4%	IgE	81.1 ng/ml	Ke	0 mg/dl	SCC	6.7 ng/ml
RBC	4.85 × 10 <sup>6</sup> /μl	抗核抗体	40 倍未満	Bi	0.0 mg/dl	CYFRA	12 ng/ml
Hb	15.0 g/dl	VPA 血中濃度	69.5 μg/ml	Ur	0.2 mg/dl	ProGRP	23.5 pg/ml
Ht	43.8%	凝固検査		亜硝酸塩	(-)	ヒアルロン酸	35,100 ng/ml
Plt	343 × 10 <sup>4</sup> /μl	APTT	31 s	WBC	(-)	胸水培養検査	
ESR	39 mm	PT	86.8%	尿中肺炎球菌莢膜抗原	(-)	抗酸菌	(-)
生化学検査 (溶血 4+)		PT (INR)	1.07	胸水検査		一般細菌	(-)
Alb	2.8 g/dl	感染症検査		リバルタ反応	(-)	胸水細胞診	Class II
AST	37 IU/L	TPAb	(-)	比重	1.031	喀痰培養検査	
ALT	35 IU/L	HBsAg	(-)	WBC	4.52 × 10 <sup>3</sup> /μl	抗酸菌	(-)
LDH	368 IU/L	HCVAb	(-)	Seg	3.0%	一般細菌	(-)
BUN	10.3 mg/dl	インフルエンザ A	(-)	Lympho	80.0%	嫌気性菌	(-)
Cre	0.34 mg/dl	インフルエンザ B	(-)	Mono	7.0%	動脈血液培養検査	(-)
UA	3.1 mg/dl	腫瘍マーカー		Eos	10.0%	寄生虫検査	
Na	136 mEq/L	CEA	1.4 ng/ml	RBC	0.01 × 10 <sup>6</sup> /μl	塗抹法	(-)
K	5.3 mEq/L	SLX	40 U/ml	Alb	2.2 g/dl	蟻虫卵	(-)
Cl	100 mEq/L	SCC	1.0 ng/ml	LDH	346 mg/dl		
Glu	105 mg/dl	CYFRA	1.9 ng/ml	Glu	103 mg/dl		
HbA1c (NGSP)	5.0%	ProGRP	32.8 pg/ml	ADA	20.7 IU/L		

体温 37.6°C, 脈拍 104/min・整, 血圧 142/93 mmHg, SpO<sub>2</sub> 94% (室内気), 眼瞼結膜貧血なし, 眼球結膜黄疸なし, 体表リンパ節腫脹なし, 心音純, 右呼吸音減弱, ラ音聴取せず, 腹部異常所見なし, 皮疹なし, 下腿浮腫なし, 下肢静脈瘤なし, 膠原病を疑う明らかな関節変形なし. 構音障害あり. 肘関節・膝関節拘縮し四肢末梢優位の筋萎縮あり, 末梢の運動神経障害の評価は施行できなかった.

入院時検査所見 (表 1): 白血球 7,320/μl (好中球 75.5%, リンパ球 14.2%, 単球 7.9%, 好酸球 2.0%, 好塩基球 0.4%), CRP 5.72 mg/dl と, 軽度の炎症所見を認めたが, VPA 血中濃度や免疫グロブリン, 自己抗体, 腫瘍マーカー等はいずれも正常範囲内であった. 尿検査に異常所見は認めず, 尿培養は実施しなかった. 胸水, 喀痰および血液培養検査で有意菌は培養されなかった. また, 便中寄生虫卵は陰性であった.

入院時画像所見: 臥位で撮影した胸部 X 線写真では右肺野の透過性が低下しており, 右側臥位正面像にて胸水陰影を認めた. 胸部 CT では気胸や肺炎像を含め明らかな肺内病変は認めず, 右胸水と随伴する無気肺を認め

た. また, リンパ節の腫大は認めなかった (図 1).

心電図所見: 異常所見なし.

胸水検査所見: 比重 1.031, 白血球 4,520/μl (好中球 3.0%, リンパ球 80.0%, 単球 7.0%, 好酸球 10.0%), TP 4.4 g/dl, LDH 346 IU/L, Glu 103 mg/dl, ADA 20.7 IU/L, 一般細菌・抗酸菌培養陰性, 細胞診 Class II, 有意な腫瘍マーカーの上昇なし.

入院後経過 (図 2): 画像所見と国立病院機構相模原病院受診までの臨床経過から当初は感染性胸膜炎と診断し, 熱型や血液検査所見の経過は改善傾向にあると考えられ, SBT/ABPC と MINO の投与を継続した. 入院後発熱はなく, 呼吸状態の悪化を認めず, CRP は低下したが, 末梢血好酸球数は第 4 病日に 340/μl へ漸増した. 胸部 X 線写真上胸水が減少せず, 合計 7 回施行した胸水検査における胸水の性状は淡黄色漿液性滲出性で, いずれも「胸水中の好酸球の割合が 10% 以上」と定義<sup>2)</sup>される好酸球性胸水であった. その割合は VPA 減量後再投与した後に採取した 54% (2,640/μl) が最多であった. 胸水検査と同時期に測定した血清 CRP は正常から軽度上昇であり, 感受性などを考慮し, 抗菌薬を MINO か

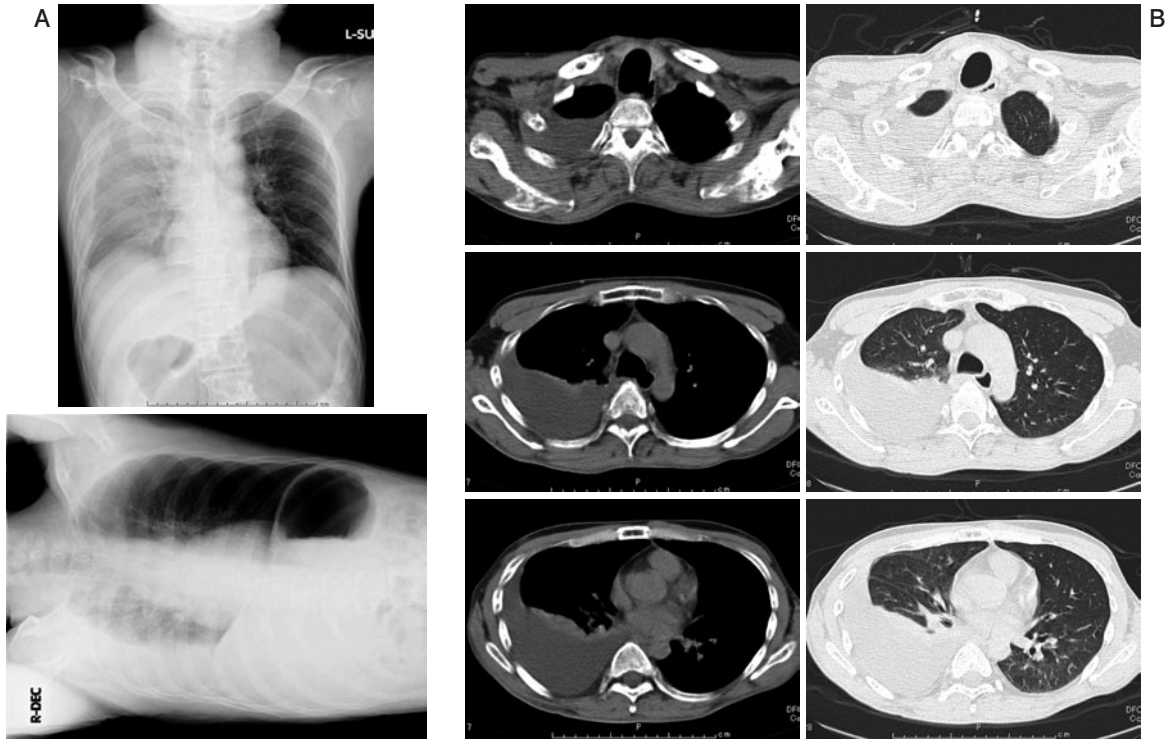

図1 (A)入院時に撮影した胸部X線写真臥位正面像。右肺野の透過性が低下しており、右側臥位像で鏡面像を認めた。(B)入院時に撮影した胸部CT。肺炎像や腫瘤影は認めず、右胸水と随伴する無気肺を認めた。また、リンパ節の腫大は認めなかった。

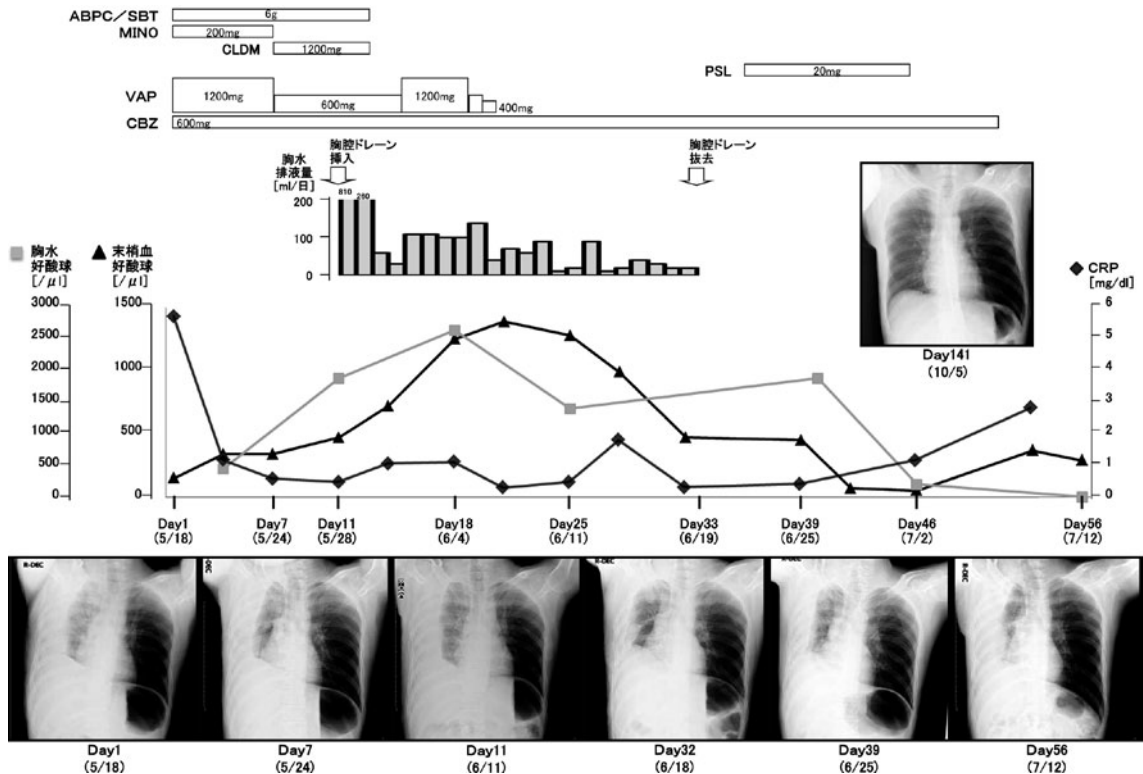


図2 入院から退院までの臨床経過 [VPA および他の主要な薬剤の投与状況, 胸水量, 胸水中好酸球 (■), 末梢血好酸球 (▲), CRP (◆) の推移] と胸部X線写真の経時的変化。



らクリンダマイシン (clindamycin : CLDM) に変更した。また、薬剤起因性胸水の可能性は否定できないと考えられたが、入院前に継続して内服していた薬剤は VPA, CBZ とセンノシド (sennoside) のみであり、前医および国立病院機構相模原病院で投与した抗菌薬を含めても肺病変を伴わずに胸水貯留、胸膜炎のみを起こす薬剤<sup>1)</sup>に該当するのは VPA のみであった。しかし、VPA は約40年の長期間副作用を認めることなく服薬可能であった薬剤であり、かつ、抗菌薬投与による CRP 低下から感染性胸膜炎である可能性がより高いと考えられた。このため、感染性胸膜炎であった場合の VPA 減量によるてんかん発作惹起のリスクを回避するため、第7病日に VPA を完全に中止するのではなく 1,200 mg から 600 mg に減量した。その後胸水量は減少したが残存したため、トロッカーカテーテルを挿入し持続胸腔ドレナージを開始した。胸水排液量は初日 810 ml、翌日 260 ml と減少した。カテーテル挿入2日後より抗菌薬はすべて中止し、その後の胸水排液量は連日 50 ml 前後であった。薬剤起因性胸膜炎の診断が否定されるならば減量前と同じ量の VPA を継続して内服させたいという母親の希望が強く、また、薬剤性肺障害の診断・治療の手引きにおいて、「再投与試験による再発は診断の基本である」という記載があり、薬剤起因性胸膜炎は必ずしも肺障害を併発しないことから再投与による診断の有用性が危険性に勝ると判断し、十分にインフォームド・コンセントを行ったうえで再投与、すなわち VPA 600 mg から元の内服量 1,200 mg に増量した。その後発熱や胸痛などの症状はなく、また白血球数や CRP などの炎症所見の悪化もなかったが、胸水排液量は 100~110 ml/日に増加し、末梢血ならびに胸水中の好酸球数が増加して、ピーク時はそれぞれ 1,250/ $\mu$ l (20.5%), 2,640/ $\mu$ l (54%) であった。VPA 再投与による胸膜炎の増悪と判断し、VPA を漸減中止した。薬剤中止後、胸水排液量は 100 ml/日以下に減少し、カテーテルを抜去した。カテーテル抜去後の HRCT では少量の胸水残存を認めたため、プレドニゾロン (prednisolone : PSL) 20 mg を 12 日間投与した。緩徐に胸水量は減少し、PSL 中止後にも胸水は明らかに増加しなかった。時期を変えて薬剤リンパ球刺激試験 (DLST) を 2 回実施したが、測定値は 377 cpm [stimulation index (SI) : 114%], 136 cpm (SI : 104%) といずれも陰性であった。服薬中止から 120 日後の外来受診時に実施した胸部 X 線写真において胸水の消失を確認した。その後現在まで胸水の再燃は認めていない。

## 考 察

VPA による呼吸器系の副作用報告は少なく、好酸球性胸水に関しては VPA 服用 9 ヶ月後に発症し、薬剤中

止後数日で胸水の消失が確認された 1 例が 1995 年に初めて報告された<sup>3)</sup>。この症例では胸水を確認する 1 週間前に同側下葉に肺炎を発症しており、肺炎随伴性胸水との鑑別を必要としたが、著者らは繰り返し実施した胸水培養検査はいずれも陰性であったこと、このとき使用された抗菌薬であるアモキシシリン・クラバン酸 (amoxicillin-clavulanate) による好酸球性胸水の既報がなく、投与期間と胸水出現までの期間から原因薬剤になるとは考えにくいこと、VPA 中止のみで改善したことから、VPA が原因であると診断した。

第 1 報に続く報告は、VPA とハロペリドール (haloperidol)、ジフェンヒドラミン (diphenhydramine) 併用中に両側胸水と左下葉肺炎を併発し、ガチフロキサシン (gatifloxacin) 投与により一時胸水減少後に好酸球性胸水が出現した症例がある<sup>4)</sup>。この報告でも胸水再発時は右中葉に浸潤影を認め、抗菌薬が投与された。しかし、血液、尿、喀痰培養検査は陰性で、VPA 中止後速やかに臨床症状改善と胸水減少を認めたことから VPA による好酸球性胸水と診断している。また、同じく VPA を含む抗精神病薬服用中に発症した発熱、両側胸水の治療において、各種抗菌薬の投与と服薬中であつたすべての抗精神病薬の中止により解熱後、VPA, haloperidol, diphenhydramine 再開 2 週間後に出現した好酸球性胸水の症例では、抗菌薬投与と VPA のみの中止で胸水が消失し、VPA の再投与を回避し再燃を認めなかったとの報告がある<sup>2)</sup>。そのほか VPA による好酸球性胸水の報告のうち、本文がフランス語とスペイン語で記載された各々 1 報ずつを除き英語で記載された症例の要約を表 2 に示した<sup>2)~9)</sup>。VPA 起因性胸膜炎の報告として、リンパ球性胸水を認めた報告<sup>10)</sup>と好中球性胸水を認めた報告<sup>11)</sup>もある。

今回、我々が経験した症例は発熱で発症し、その後胸痛と同側に胸水貯留を認めている。本症例において確認した過去の胸部 X 線写真で胸水貯留を含む異常所見を指摘されていないこと、VPA 600 mg から 1,200 mg へ増量後の胸水増加が緩徐であったこと、胸水増量後も発熱、胸痛などの自覚症状の出現はなく、炎症所見の悪化を認めなかったことから、感染性胸膜炎の併発が薬剤起因性胸膜炎診断の手がかりになったと考えられた。

抗菌薬投与後炎症マーカーである CRP はすみやかに改善したが胸水は減少せず、末梢血好酸球と胸水中好酸球は CRP の低下にもかかわらず増加傾向を認め、抗菌薬投与中止後に末梢血好酸球はさらに増加した。好酸球性胸水の原因として鑑別すべき疾患として、悪性腫瘍、感染性疾患 (肺炎、結核、寄生虫感染)、気胸、肺梗塞、石綿肺、膠原病、薬剤性胸膜炎などがあげられる<sup>12)13)</sup>。本症例において、胸水細胞診は陰性、血清や胸水中の腫

表2 VPA 起因性好酸球性胸水の既報8例の概要と自験例の比較

	既報 (n=8)	自験例
年齢* (歳)	39.8±12.1 (25-64)	48
性別 (男性/女性)	6/2	male
発症までの薬剤投与期間* (日)	74.4±111.3 (5-270) [3]	40 years
症状 (咳嗽/胸痛/発熱/呼吸困難)	3/3/4/3	0/1/1/0
胸水分布 (片側/両側)	5 (right 3, left 2)/3	right
胸水好酸球割合最高値* (%)	50.1±18.6 (35-84)	54
肺野の浸潤影	1	—
末梢血白血球数* (/mm <sup>3</sup> )	7,710±3,343 (3,750-12,000) [3]	7,320
末梢血好酸球割合* (%)	14.5±6.5 (6.6-26) [2]	2.0
治療 (VPA 休薬/ステロイド投与)	8/mPSL 1	1/PSL 1
VPA 休薬から胸水消失までの期間* (日)	38.2±46.6 (6-120) [3]	120

\*平均値±標準偏差 (最低値-最高値). [ ] : データの記載のない症例数. mPSL : methylprednisolone, PSL : prednisolone.

瘍マーカーの上昇は認めず、また画像上明らかな肺内病変を伴わず、悪性腫瘍は否定的であった。胸水・血液・尿・喀痰の各種培養検査陰性、検索しうる尿中抗原検査陰性、また胸水 ADA の上昇を伴わず、一般細菌および結核菌感染は否定的であった。寄生虫疾患は便中卵陰性、IgE 上昇がなく、摂食歴もなかった。気胸、凝固系の異常や低酸素血症、心電図異常、肺梗塞を示唆する理学所見を認めなかった。また石綿肺や膠原病を示唆する所見を認めなかった。

薬剤性肺障害の診断基準として、薬剤性肺障害の診断・治療の手引きでは、①原因となる薬剤の摂取歴、②薬剤に起因する臨床病型の報告、③他の原因疾患の否定、④薬剤の中止による病態の改善、⑤再投与による増悪、の5点を評価点としている<sup>1)</sup>。本症例においては、当初は感染性胸膜炎である可能性が高いと考えられ、VPA 中止によるてんかん発作を回避するため VPA の減量にとどまり、薬剤の減量に伴い胸水量は減少したが抗菌薬の併用期間も一部あり、薬剤の減量のみが胸膜炎の臨床経過へ及ぼす影響は明確ではなかった。実地臨床において、⑤については倫理的側面から実施困難な場合も多く、VPA による薬剤性胸膜炎の報告例においては再投与がなされたのは2例のみであった<sup>2)6)</sup>。本症例においては、診断として薬剤性胸膜炎を否定できない状況であったこと、長期間に副作用を認めることなく服用を継続してきた薬であったことから、診断を確定するためには減量前の投与量を再投与することが必要であると考えられた。薬剤起因性胸膜炎は必ずしも肺障害を併発しないことから、再投与 (もともとの投与量への増量) による診断の有用性が危険性に勝ると判断し、家族に十分説明し、同意を得たうえで再投与を試みた。その結果、胸水量の増加と末梢血および胸水中の好酸球の増加を確認し、再投与による悪化と判断した。本症例は上記の5項目すべてを満たすと考えられ、VPA による薬剤起因性

胸膜炎と診断を確定した。なお、薬剤投与から薬剤性肺障害発生までは、一般的には投与2~3週間から2~3ヶ月で発症するものが多く<sup>1)</sup>、本症例ではその時期に服用が開始された薬剤はなかったが、検索しえた国内外の報告のうち最長のものとして30年間以上のフェニトイン (phenytoin) 服薬後の発症例の報告<sup>14)</sup>があることから、VPA が被疑薬になりうると考えた。

我が国では原因薬剤の特定に薬剤リンパ球刺激試験 (DLST) が広く行われるが、欧米ではあまり行われていない。VPA による胸膜病変の機序は不明で、アレルギーの関与がはっきりしておらず、論文化された既報はいずれも欧米のもので DLST は実施されていなかった。また、我が国における報告例は会議録に限られるが DLST に関する記述はなかった。薬剤自体にリンパ球刺激能や、反対にリンパ球機能抑制作用を有しているものがあり、前者では DLST は偽陽性、後者では偽陰性となる可能性が指摘されている<sup>1)</sup>。本症例では VPA に対する DLST は 136 cpm, SI 104% と陰性であり、DLST は非侵襲的な検査であるものの *in vitro* 検査であるため限界があると考えられた。

薬剤性肺障害の非特異的なりリスク因子としては、年齢60歳以上、既存の肺病変 (特に間質性肺炎)、肺手術後、呼吸機能の低下、酸素投与、肺への放射線照射、抗悪性腫瘍薬の多剤併用療法、腎障害の存在など患者側の因子があげられている。また、薬剤性肺障害発生の機序は、少数の薬剤を除き不明のものが多い。しかし、基本的な障害作用は他の臓器障害とも共通すると想定され、細胞障害性と免疫系細胞活性化の2つの機序が考えられている。そして、これらは多様な宿主因子と環境因子 (遺伝性素因、個体の加齢現象、既存の肺病変、併用薬剤との相互作用など) で修飾されると考えられている<sup>1)</sup>。VPA による薬剤起因性胸水をきたした症例の多くは60歳以下であり、自験例の48歳より高齢であったのは64歳発

症の好酸球性胸水<sup>7)</sup>と57歳発症のリンパ球性胸水<sup>10)</sup>, 70歳発症の好中球性胸水<sup>11)</sup>の3例のみであった。これまでにVPA起因性胸膜炎の発症機序は未解明であるが、環境因子の一つである併用薬との相互作用について、抗精神病薬の併用がcytochrome P450システムや拮抗する蛋白結合を増強することによって、副作用出現に影響を及ぼした可能性が推察されている<sup>4)</sup>。血中濃度とVPA起因性胸水の関連に関しては、有効血中濃度以上<sup>2)</sup>, 有効血中濃度内<sup>7)</sup>, 有効血中濃度未満<sup>9)</sup>, それぞれ1例ずつで一定の傾向はみられない。本症例は有効血中濃度内であった。本症例では脳性麻痺や精神遅滞が基礎疾患にあり筋萎縮や低栄養を伴い、何らかの免疫学的異常が背景に推測されるが薬剤起因性胸水の発症との因果関係は不明である。

本症例は内服開始から約40年後に発症しており、長期服用中の薬剤についても、薬剤性肺障害の原因になる可能性があることを考慮する必要性があると考えられたため、報告する。

本論文の要旨は、第593回日本内科学会関東地方会(2012年12月, 東京)において報告した。

謝辞: 本症例の患者管理および診断に関して貴重なご助言をいただきました国立病院機構相模原病院神経内科堀内恵美子先生に深謝申し上げます。

著者のCOI (conflicts of interest) 開示: 本論文発表内容に関して特に申告なし。

### 引用文献

- 1) 日本呼吸器学会薬剤性肺障害の診断・治療の手引き作成委員会(編). 薬剤性肺障害の診断・治療の手引き. 東京: メディカルレビュー社. 2012; 1-49.
- 2) Kravets JD, et al. Valproic acid-induced eosinophilic

- pleural effusion. *South Med J* 2003; 96: 803-6.
- 3) Kaufman J, et al. Eosinophilic pleural effusion associated with valproic acid administration. *South Med J* 1995; 88: 881-2.
- 4) Chiles C, et al. Pleural fluid eosinophilia with combined pharmacotherapy. *Psychosomatics* 2003; 44: 436-7.
- 5) Savvas SP, et al. Valproic acid-associated eosinophilic pleural effusion treated with corticosteroids. *Eur J Intern Med* 2006; 17: 71.
- 6) Bullington W, et al. Valproic acid-induced eosinophilic pleural effusion: a case report and review of the literature. *Am J Med Sci* 2007; 333: 290-2.
- 7) Fernandez-Perez R, et al. Eosinophilic pleural effusion associated with the addition of sodium valproate. *J Clin Psychopharmacol* 2009; 29: 310-1.
- 8) Abdelhamid MS, et al. Sodium valproate-a rare cause of eosinophilic pleural effusion. *Intern Med J* 2011; 41: 802-3.
- 9) Kamenetsky Z, et al. Valproic acid-induced eosinophilic pleural effusion: a case report and review of the literature. *Neurologist* 2012; 18: 39-40.
- 10) Andre S, et al. Lymphocytic pleural effusion associated with valproic acid. *Eur J Intern Med* 2005; 16: 535.
- 11) Tryfon S, et al. Sodium valproate as a cause of recurrent transudative pleural effusion: a case report. *J Med Case Reports* 2009; 3: 51.
- 12) Adelman M, et al. Diagnostic utility of pleural fluid eosinophilia. *Am J Med* 1984; 77: 915-20.
- 13) 沖本二郎, 他. 好酸球性胸水の臨床的検討. *呼吸* 1989; 8: 982-6.
- 14) 岡本裕子, 他. フェニトイン長期投与後に薬剤性肺障害をきたした1例. *日呼吸会誌* 2009; 47: 758-62.

**Abstract****Drug-induced pleuritis resulting from long-term treatment with sodium valproate**

Chiyako Oshikata<sup>a</sup>, Naomi Tsurikisawa<sup>a</sup>, Nozomi Hosoda<sup>b</sup>,  
Ayako Horita<sup>c</sup>, Ikuo Saito<sup>c</sup>, and Kazuo Akiyama<sup>a</sup>

<sup>a</sup>Department of Allergy and Respiratory Medicine, National Hospital Organization Sagamihara National Hospital

<sup>b</sup>Sagamihara Ryouikuen Institute for Children with Severe Physical & Intellectual Disabilities

<sup>c</sup>Department of Pathology, National Hospital Organization Sagamihara National Hospital

A 48-year-old Japanese man who had received sodium valproate (VPA) and carbamazepine since he was 8 years old to treat his secondary epilepsy resulting from cerebral palsy presented with a moderate-sized right pleural effusion. He was admitted to our hospital for diagnosis and treatment and had no history of allergic diseases or hypersensitivity to drugs. He was diagnosed with pleuritis caused by a suspected bacterial infection and was treated with intravenous antibiotics by 6 g per day of sulbactam/ampicillin and 200 mg per day of minocycline. However, the pleural effusion did not decrease. The pleural fluid contained 54% eosinophils, but showed no evidence of bacterial or mycobacterial infection or of the presence of malignant cells. We excluded parasitic infection, pneumothorax, pulmonary embolism, asbestosis, and collagen diseases. We diagnosed VPA-induced pleuritis because the pleural effusion decreased after the VPA dose of 1,200 mg per day was halved and increased when the full-dose of VPA was readministered.