

●症 例

人工呼吸器管理を要した荊芥連翹湯による薬剤性肺障害の1例

中川 淳^{a,*} 齊藤 弘明^a 清水 郷子^a
 浜口 玲央^a 神 靖人^a 吉村 信行^a

要旨：症例は67歳，女性。約1ヶ月前より，酒さ様皮膚炎にて荊芥連翹湯を内服していたが，発熱，咳嗽，呼吸困難が出現したため当院救急外来を受診した。胸部X線写真上，全肺野にびまん性すりガラス陰影を認め，急性に経過する間質性肺炎として緊急入院となった。著明な低酸素血症のため，人工呼吸器（NPPV）管理となり，ステロイドパルス療法を施行したところ，呼吸状態は改善した。BALF所見では，リンパ球分画の増加とCD4/CD8低下，TBLB所見では胞隔炎と腔内器質化滲出物を認めた。病歴・治療経過・検査所見より，同剤による薬剤性肺障害と診断した。

キーワード：荊芥連翹湯，黄芩，漢方薬，薬剤性肺障害，人工呼吸器

Keigai-rengyo-to, Ougon, Chinese herbal medicine, Drug-induced lung injury,
 Mechanical ventilation

緒 言

1989年に築山¹⁾が小柴胡湯による薬剤性肺障害を報告して以来，種々の漢方薬による薬剤性肺障害が多数報告されている。荊芥連翹湯は慢性皮膚疾患や慢性副鼻腔炎などで用いられる漢方薬であるが，本剤による薬剤性肺炎の報告はない。今回我々は，急速に呼吸状態が増悪したため，人工呼吸器管理下でステロイドパルス療法を行い救命できた，荊芥連翹湯による薬剤性肺障害の1例を経験したので，文献的考察を加えて報告する。

症 例

患者：67歳，女性，主婦。

主訴：発熱，咳嗽，呼吸困難。

既往歴：64歳，帯状疱疹。

喫煙歴：なし。

飲酒歴：なし。

生活歴：粉塵吸入歴なし，ペット飼育歴なし。築30年のマンション在住。

家族歴：母，高脂血症。

現病歴：2008年7月上旬，近医皮膚科で酒さ様皮膚炎の診断のもと荊芥連翹湯（5g/日，2×）が処方された。服用後34日目に咳嗽と発熱が出現したため，近医内科を受診した。急性上気道炎の診断にてロキソプロフェンナトリウム（loxoprofen sodium），デキストロメトルファン臭化水素酸塩水和物（dextromethorphan hydrobromide hydrate），L-カルボシステイン（L-carbocysteine），クラリスロマイシン（clarithromycin）が処方され，荊芥連翹湯の服用は中止となった。しかし症状は改善せず，呼吸困難が出現したため，服用中止後6日目に平塚共済病院救急外来を受診した。胸部単純X線写真にて両側びまん性に広がる浸潤影とすりガラス影を認め，精査加療目的で同日緊急入院となった。

入院時身体所見：身長159cm，体重63.5kg，体温39.0℃，血圧93/48mmHg，脈拍110/min（整），呼吸数28回/min，SpO₂80%（室内気下）。意識清明。頸静脈怒張なし，チアノーゼあり，ばち指なし。表在リンパ節触知せず。心音正常，心雑音なし。両側背部にcoarse crackleおよびfine crackleを聴取。腹部平坦軟，圧痛なし。肝脾腎触知せず。神経学的所見に異常を認めず。

入院時検査所見（Table 1）：血算ではWBC 12,600/μl（WBC分画：好酸球7.5%，好中球84%，リンパ球6.5%，単球2%）と上昇し，生化学では，LDH 597IU/L，ALP 339IU/Lと上昇していた。血清ではCRP 27.4mg/dlと高値を示しており，マイコプラズマ抗体，肺炎クラミジア抗体，サイトメガロウイルス抗原，β-D グルカンは陰性で，抗核抗体，ANCAなどの自己抗体も陰性であった。

連絡先：中川 淳

〒254-8502 神奈川県平塚市追分9-11

^a平塚共済病院呼吸器科

*現 東京共済病院呼吸器科

(E-mail: achiko55@cameo.plala.or.jp)

(Received 18 Jul 2012/Accepted 13 Dec 2012)

Table 1 Laboratory findings

Hematology		Serology		Coagulation	
WBC	12,600/ μ l	CRP	27.4 mg/dl	PT	15.1 s
Neutrophil	84%	Cold agglutination	64×	APTT	35.7 s
Lymphocyte	6.5%	<i>Mycoplasma</i> Ab	<40×	FDP	10.6 μ g/m
Eosinophil	7.5%	<i>Aspergillus</i> Ab	0.1 (-)	D-Dimer	3.61 μ g/ml
Monocyte	2%	<i>C. pneumoniae</i> IgG	0.74 (-)	Blood gas analysis (O ₂ 12 L/min)	
RBC	382 $\times 10^4$ / μ l	<i>C. pneumoniae</i> IgA	0.75 (-)	pH	7.46
Hb	12 g/dl	β -D-Glucan	7 pg/ml	PaO ₂	68 Torr
Hct	35.6%	CMV IgG	12.8 (+)	PaCO ₂	28 Torr
Plt	37.6 $\times 10^4$ / μ l	CMV IgM	0.62 (-)	HCO ₃ ⁻	17 mmol/L
Biochemistry		<i>C. psittaci</i> IgG	<10×	BE	-6.2 mmol/L
TP	6.2 g/dl	<i>C. psittaci</i> IgM	<10×	BALF (rt.B4 day13)	
Alb	2.9 g/dl	Anti- <i>Trichosporon</i> Ab	<10×	Recovery rate	57%
AST	58 IU/L	ANA	<40×	Total cell counts	31.3 $\times 10^4$ /ml
ALT	40 IU/L	CH50	≤ 12.0 U/ml	Macrophage	68.6%
LDH	597 IU/L	Anti-JO-1	≤ 7.0 U/ml	Lymphocyte	30.6%
ALP	339 IU/L	Anti-Scl-70	≤ 7.0 U/ml	Neutrophil	0.8%
BUN	16.1 mg/dl	Anti-RNP	≤ 7.0 U/ml	CD4/CD8	0.25
Cre	0.8 mg/dl	Anti-SS-A	≤ 7.0 U/ml	DLST [S.I. (%)]	
Na	136 mEq/L	Anti-SS-B	≤ 7.0 U/ml	Keigai-rengyo-to	217%
K	4.4 mEq/L	PR3-ANCA	<10 EU	Ou-gon	390%
Cl	101 mEq/L	MPO-ANCA	<10 EU		
		KL-6	342 ng/ml		
		SP-D	110 U/ml		
		BNP	16.4 pg/ml		

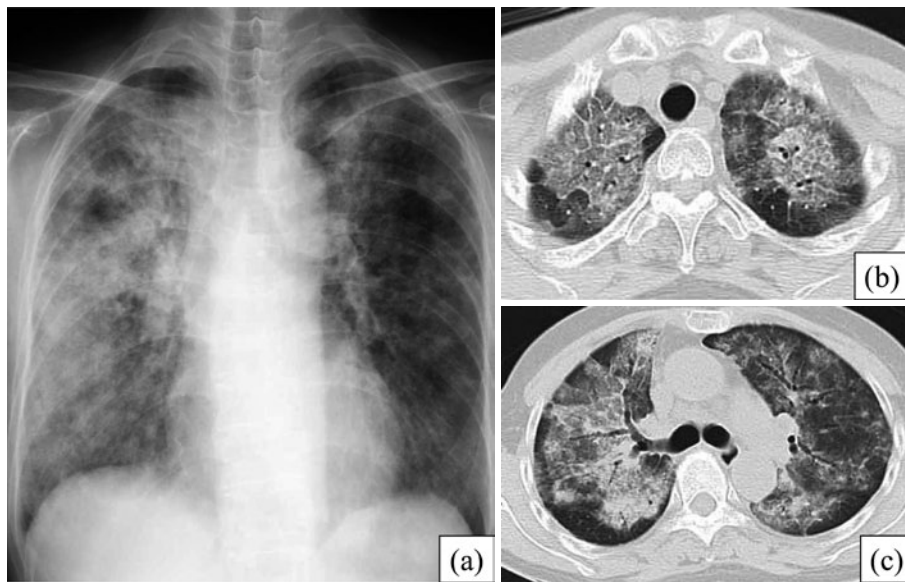


Fig. 1 (a) Chest X-ray on admission, showing diffuse ground-glass opacities and consolidation in bilateral lung fields. (b, c) Chest CT on admission, showing ground-glass opacities, consolidation, thickening of the interlobular septum, and traction bronchiectasis in both lung fields.

また入院時のKL-6, SP-Dは正常範囲であった。動脈血液ガス分析では酸素12Lリザーバマスク下でPaO₂68 Torrと著明な低酸素血症を認めた。喀痰塗抹検査は常在菌のみで、培養でも有意な菌の発育は認められなかつ

た。心電図所見および心臓超音波検査では特記すべき異常所見は認められなかった。

画像所見：入院時胸部単純X線写真上、両肺野にびまん性すりガラス陰影と右上中肺野に浸潤影を認めた

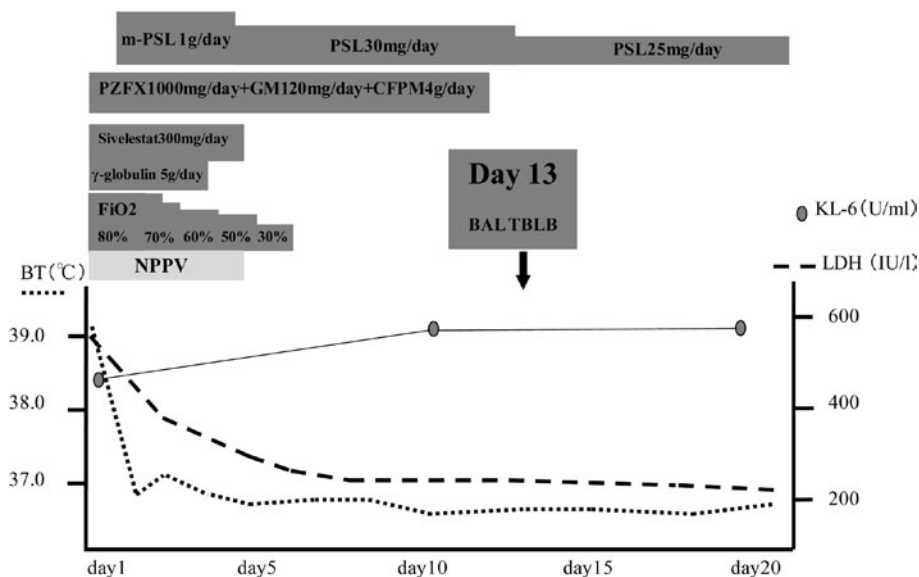


Fig. 2 Clinical course.

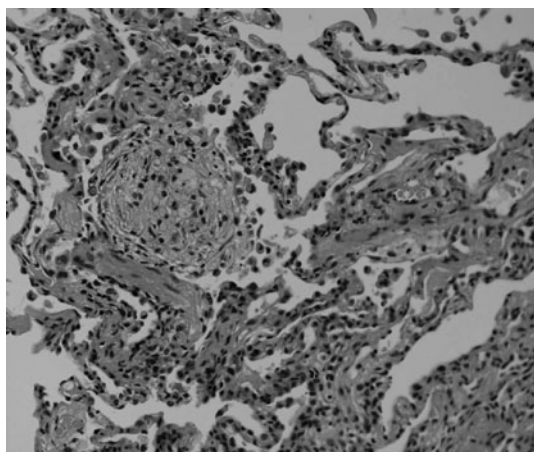


Fig. 3 Specimen obtained by transbronchial lung biopsy on the 13th day after admission: septal thickening is associated with interstitial edema, accompanied by infiltration of many lymphocytes and plasma cells. Masson's bodies can also be seen. HE stain, $\times 100$.

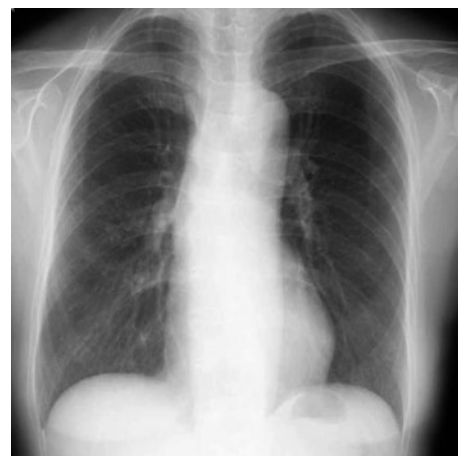

Fig. 4 Chest X-ray after treatment.

(Fig. 1a). 入院時胸部単純HRCT写真では、両側肺野すりガラス陰影と浸潤影、小葉間隔壁の肥厚、牽引性気管支拡張像を認めた。陰影は非区域性、びまん性に分布していたが、胸膜直下の肺泡領域は正常に保たれる傾向を示していた (Fig. 1b, c)。

入院後経過 (Fig. 2)：入院5日前まで荊芥連翹湯を服用していたことから、同薬剤による薬剤性肺障害が強く疑われた。酸素12L投与下でPaO₂ 68 Torrと著明な低酸素血症を認めたため、NPPV (SIMVモード、FIO₂ 100%、PEEP 6 cmH₂O、PS 6 cmH₂O)を用いて呼吸管理を行い、ステロイドパルス療法 [メチルプレドニゾロ

ン (methylprednisolone) 1,000 mg/日、3日間]を開始した。また、感染症に続発するARDSの可能性も考え、セフェピム (cefepime) 4 g/日、ゲンタマイシン (gentamicin) 120 mg/日、パズフロキサシン (pazufloxacin) 1,000 mg/日、 γ -グロブリン (γ -globulin) 5 g/日を併用した。治療開始後、すみやかに画像所見と呼吸状態の改善を認め、第5病日にNPPVから離脱した。後療法としては、プレドニゾロン (prednisolone) 30 mg/日の内服を行った。第13病日にBAL/TBLBを施行した。BALF所見では、回収率は57%、総細胞数は 31.3×10^4 /ml、細胞分画では、リンパ球比率が30.6%と増加し、CD4/CD8比は0.25と低下していた。病理組織所見では、肺泡隔壁にリンパ球や形質細胞の浸潤、II型肺胞上皮の顕在化、肺泡腔内に器質化浸出物を認め (Fig. 3)、薬剤

性肺障害として矛盾がない所見を得た。荊芥連翹湯および構成生薬である黄芩に対して、末梢血を用いて薬剤リンパ球刺激試験 (drug lymphocyte stimulation test : DLST) を行ったところ、stimulation index (S.I.) がそれぞれ 217%、390%と陽性を示した。また、荊芥連翹湯以外の薬剤の服用を後日再開したが、肺炎の悪化は認められなかった (Fig. 4)。

以上より、本例を荊芥連翹湯による薬剤性肺障害と診断した。第 21 病日に退院とし、外来でプレドニゾロンを漸減し、投与終了としたが、その後肺炎の再発は認められていない。

考 察

荊芥連翹湯は、花粉症、慢性副鼻腔炎、アトピー性皮膚炎等の、鼻や皮膚等の慢性疾患に用いられている。副作用として肝機能障害や黄疸、偽アルドステロン症や低カリウム血症によるミオパチーなどが報告されているが、薬剤性肺障害を惹起した報告はなく、本例が第 1 例目である。荊芥連翹湯は構成生薬として、黄芩、柴胡、甘草、芍薬、黄柏、川芎、黄連、当帰、桔梗、薄荷、枳実、白芷、荊芥、防風、連翹、山梔子、地黄の 17 種類を含む。漢方薬による薬剤性肺障害の原因と考えられる構成生薬として、黄芩、柴胡、甘草とする報告例が多く、本例では、荊芥連翹湯および構成生薬である黄芩の DLST が陽性であることから、黄芩の関与が強く疑われた。

漢方薬による薬剤性肺障害で、最も多く報告されているのが小柴胡湯であり、構成生薬として黄芩、柴胡、甘草が荊芥連翹湯と共通している。小柴胡湯による副作用検討班報告²⁾によると、薬剤の服用開始から症状発現までの期間は 2 週間から 1 年であり、臨床症状としては、発熱、乾性咳嗽が多い。血液検査所見では WBC、CRP、LDH の上昇があり、胸部 X 線所見では、すりガラス影および浸潤影が特徴である。病理学的には肺胞隔壁の炎症細胞浸潤、末梢気腔内の器質化浸出物を高率に認め、BAL 所見では、リンパ球分画の増加、CD4/CD8 比の低値が特徴とされており、本例も同様の所見を認めた。

薬剤性肺障害の診断根拠として DLST が用いられるが、DLST の問題点として、漢方薬の場合、植物由来のレクチンやマイトジェンなどの細胞分裂刺激物質を含んでいるため、実際より高い濃度で S.I. が検出されることがあり、DLST の結果が偽陽性になりやすいといわれている³⁾。中山ら⁴⁾は、健常人 40 人に対して小柴胡湯の DLST を施行しており、その結果 11 人 (27.5%) の偽陽性を認めたと報告している。また宇野ら⁵⁾も、健常人 6 名に対して小柴胡湯の構成生薬に対する DLST を測定しており、黄芩、柴胡、甘草、ニンジンが高い活性を示すと報告している。過去に DLST を根拠に薬剤性肺障害と報告し

た例も多いが、漢方薬による DLST は偽陽性が多いこともあり、あくまでも参考所見と考えるべきである。一方、Camus による薬剤性肺障害の診断基準⁶⁾は、①原因となる漢方薬の摂取歴がある、②薬剤に起因する臨床病型の報告がある、③他の原因疾患や合併症の否定、④薬剤中止またはステロイド薬で改善する、⑤再投与で増悪する、とされている。②については、過去に荊芥連翹湯による薬剤性肺障害の報告例はないが、構成生薬が小柴胡湯と共通する点が多く、臨床病型も類似していることから、本例は②を満たしていると考えられる。以上より、チャレンジテストを除く 4 項目を満たしており、荊芥連翹湯による薬剤性肺障害と診断できる。過去にチャレンジテストを行い薬剤性肺障害と診断した例も報告されており、構成生薬として黄芩の関与が考えられている^{7,8)}。

本例では胸部単純 HRCT 写真にて、両側肺野すりガラス陰影と浸潤影、小葉間隔壁の肥厚、牽引性気管支拡張を認め、胸膜直下の肺胞領域は正常に保たれる傾向があり、びまん性肺胞障害 (diffuse alveolar damage : DAD) パターンと考えられた。病理組織所見では、DAD の器質化期に認められる壁在型腔内線維化所見は認められず、ボリープ型腔内線維化巣を有する器質化肺炎 (organizing pneumonia : OP) の所見を認めた。TBLB は、ステロイド治療後の入院 13 日目に施行しており、HRCT 画像所見と病理組織所見の時期が異なるが、ステロイド治療により速やかに呼吸状態と画像所見が改善していることから、病理組織所見は入院時から OP であったと考えられる。薬剤性肺障害は、特発性間質性肺炎の病型分類になぞらえて病型分類されるが⁹⁾、本例のように HRCT 画像所見と病理所見が異なる症例も多く、Cleverly らは、HRCT 所見と病理所見による病型分類が一致したのは 45% と報告している¹⁰⁾。したがって画像所見のみで病型分類を行う際には、診断に限界があるため、可能な限り病理組織学的検査を行うことが望ましい。

荊芥連翹湯による薬剤性肺障害は本例が第 1 例目であるが、小柴胡湯と共通する構成生薬を含んでおり、小柴胡湯による薬剤性肺障害の臨床像とほぼ合致していた。漢方薬の使用頻度は増加しており、本例のように、これまでに報告されていない漢方薬での薬剤性肺障害の発症の可能性は十分考えられ、診断の際には構成生薬の検討が重要となる。特に黄芩、柴胡、甘草を構成生薬とする漢方薬については注意が必要であり、詳細な病歴聴取、早期診断、薬剤中止が重要である。

本論文の要旨は第 183 回日本呼吸器学会関東地方会 (2009 年 2 月、東京) で発表した。

著者の COI (conflicts of interest) 開示 : 本論文発表内容に関して特に申告なし。

引用文献

- 1) 築山邦規, 田坂佳千, 中島正光, 他. 小柴胡湯による薬剤性肺炎の一例. 日胸疾患会誌 1989; 27: 1556-61.
- 2) 鈴木 宏, 熊田博光, 佐藤篤彦, 他. C型ウイルス慢性肝炎患者への小柴胡湯投与に関するガイドライン. 和漢医薬誌 2000; 17: 95-100.
- 3) 元山宏行, 榎本 大, 安田隆弘, 他. 防風通聖散による薬剤性肝障害の1例. 日消誌 2008; 105: 1234-9.
- 4) 中山雅之, 坂東政司, 細野達也, 他. 小柴胡湯における薬剤リンパ球刺激試験 (Drug Lymphocyte Stimulation Test : DLST) の検討. アレルギー 2007; 56: 1384-9.
- 5) 宇野勝次. 漢方薬における薬剤アレルギー診断におけるDLSTとLIMITの意義. 臨検 2003; 44: 194-23.
- 6) Camus P. Drug induced infiltrative lung diseases. Schwartz MI, King TE Jr, ed. Interstitial Lung Disease. 4th ed. Hamilton: BC Decker. 2003; 485-534.
- 7) 寺田真紀子, 北澤英徳, 川上純一, 他. 漢方薬による間質性肺炎と肝障害に関する薬剤疫学的検討. 医療薬 2002; 28: 425-34.
- 8) 西森文美, 山崎啓一, 神 靖人, 他. 黄岑によると思われる薬剤性肺炎の1例. 日呼吸会誌 1999; 37: 396-400.
- 9) 日本呼吸器学会. 薬剤性肺障害の診断・治療の手引き. 日本呼吸器学会. 2012.
- 10) Cleverley JR, Screaton NJ, Hiorns MP, et al. Drug-induced lung disease: high-resolution CT and histological findings. Clin Radiol 2002; 57: 292-9.

Abstract

A case of Keigai-rengyo-to-induced pneumonitis requiring noninvasive positive pressure ventilation

Atsushi Nakagawa^{a,*}, Hiroaki Saito^a, Kyoko Shimizu^a, Reo Hamaguchi^a, Yasuto Jin^a and Nobuyuki Yoshimura^a

^aDepartment of Respiratory Medicine, Hiratsuka Kyosai Hospital

*Present address: Department of Respiratory Medicine, Tokyo Kyosai Hospital

We report a case of drug-induced pneumonitis associated with consumption of the herbal medications Keigai-rengyo-to. A 67-year-old woman experienced fever and dry cough after consuming Keigai-rengyo-to for rosacea-like dermatitis for approximately 1 month. She was admitted to our hospital after her symptoms aggravated, and she presented with exertional dyspnea. Chest X-ray revealed ground-glass opacities in both lung fields. The analysis of arterial blood gases showed marked hypoxemia. She underwent methylprednisolone pulse therapy, and noninvasive positive pressure ventilation. Then arterial blood-gas values improved, and chest X-rays showed improved findings. Bronchoalveolar lavage showed an increase in the number of lymphocytes, with a decreased CD4/CD8 ratio. A histological section of transbronchial lung biopsy showed organized exudates in the alveolar space. There was lymphocyte infiltration in the alveolar walls. On the basis of clinical history and these findings, this patient was diagnosed with a case of Keigai-rengyo-to-induced pneumonitis.